

PUESTA AL DÍA

Decisiones clínicas basadas en técnicas de imagen (VII)

Evaluación de la severidad y decisiones quirúrgicas en las valvulopatías

Edward A. Gill, Basil Pittenger y Catherine M. Otto

Division of Cardiology. Department of Medicine. University of Washington. Seattle, Washington. EE.UU.

En los últimos años, el mejor conocimiento de la historia natural de las enfermedades valvulares, y los avances en las técnicas quirúrgicas han permitido mejorar el pronóstico de los pacientes con enfermedad valvular cardíaca.

El diagnóstico por la imagen, específicamente la ecocardiografía Doppler, constituye en la actualidad la técnica de elección para establecer el diagnóstico y el pronóstico de los pacientes valvulares. En consecuencia, hoy día, la toma de decisiones clínicas en las valvulopatías se basa en gran medida en la combinación del estado sintomático y de los hallazgos ecocardiográficos. En el presente artículo se resumen las principales aplicaciones de la técnica con este objetivo y se proponen algoritmos terapéuticos en las principales enfermedades valvulares. Asimismo, se propone la posible aplicación de las nuevas técnicas de imagen surgidas en los últimos años y se revisa el estado actual de las normas de actuación clínica.

Palabras clave: Valvulopatías. Ecocardiografía Doppler. Cirugía cardíaca. Pronóstico.

Evaluation of the Severity of Valvular Heart Disease and Timing of Surgery

A better knowledge of the natural history of valvular disease and the advances in surgical techniques are allowing to improve the prognosis of patients with valvular heart disease.

At present, imaging techniques, particularly Doppler echocardiography, is the main tool to determine the diagnosis and prognosis of patients with valvular heart disease. Consequently, decision making in valvular heart disease is nowadays based on a combination of symptomatic status and echocardiographic findings. The main applications of Doppler echocardiography with this purpose are summarized in this article. Therapeutic algorithms for patients with valvular heart disease are proposed, as well as the potential application of new imaging modalities appeared in the last years. The state of the art of clinical practice guidelines are also reviewed.

Key words: Valvular heart disease. Doppler echocardiography. Valve surgery. Outcome.

Full English text available at: www.revespcardiol.org

ESTENOSIS VALVULARES

Estenosis aórtica

La estenosis valvular aórtica del adulto se produce por calcificación, bien de una válvula sigmoidea normal trivalva, o bien de una válvula congénitamente bicúspide. La enfermedad reumática es infrecuente en la actualidad e invariablemente se acompaña de afección simultánea de la válvula mitral. Los signos clásicos de la exploración física de la estenosis aórtica, como la disminución de la amplitud y de la velocidad de ascenso del pulso carotídeo, pueden estar ausentes en los

pacientes de edad avanzada debido a la coexistencia de enfermedad vascular aterosclerótica. La intensidad del soplo no es un indicador fiable de la gravedad de la enfermedad y, si bien un segundo ruido claramente desdoblado excluye una estenosis aórtica grave, un segundo ruido único puede encontrarse en un amplio rango de gravedad. La radiografía de tórax puede mostrar calcificación de la aorta y, en fases avanzadas de la enfermedad, crecimiento ventricular izquierdo, pero en general no es de gran ayuda clínica. Asimismo, el electrocardiograma (ECG) mostrará hipertrofia ventricular izquierda toda vez que la estenosis sea grave, hallazgo que, por otra parte, es poco específico.

Sección patrocinada por el Laboratorio Dr. Esteve

Correspondencia: Edward A. Gill, MD.
Associate Professor of Medicine.
325 Ninth Avenue. Harborview Medical Center.
Division of Cardiology, Box 359748 Seattle, WA 98104-2499. EE.UU.
Correo electrónico: eagill@u.washington.edu

Evaluación de la etiología y de la severidad de la enfermedad

La ecocardiografía bidimensional, combinada con la técnica Doppler, es la técnica más utilizada para deter-

minar la presencia, gravedad y etiología de la estenosis aórtica. Además, las potenciales consecuencias de la enfermedad, como la depresión de la fracción de eyección, la hipertrofia ventricular izquierda, la dilatación auricular izquierda y la hipertensión pulmonar secundaria son fácilmente cuantificables mediante ecocardiografía Doppler. A pesar de que la elección del momento de la cirugía generalmente se basa en el estado sintomático, la ecocardiografía seriada también es útil en este contexto, ya que se sabe que el área valvular calculada por Doppler típicamente disminuye a una velocidad de 0,1 a 0,2 cm² por año^{1,2}, y estudios seriados proporcionan estimadores razonables sobre el momento probable de aparición de los síntomas.

Si bien puede ser difícil identificar el número de sigmoideas de la válvula aórtica en pacientes adultos con estenosis aórtica, la ecocardiografía bidimensional permite identificar el grado de calcificación. Este parámetro ha demostrado ser un importante predictor pronóstico de la velocidad de la progresión de la enfermedad, útil para la toma de decisiones clínicas en casos difíciles. La eco-Doppler es la técnica de elección estándar para la estimación de la gravedad de la enfermedad, mediante la medida de la velocidad máxima del chorro. Asimismo, la técnica permite el cálculo del gradiente transvalvular sistólico máximo y medio y el cálculo del área valvular mediante la ecuación de continuidad.

El gradiente transvalvular sistólico máximo entre el ventrículo izquierdo (VI) y la aorta está determinado por la ecuación de Bernoulli modificada como:

$$\text{Gradiente máximo} = 4V^2$$

El gradiente medio se obtiene mediante el promedio del gradiente instantáneo durante todo el período sistólico de eyección. En general, el gradiente por Doppler está muy correlacionado con los valores obtenidos mediante cateterismo cardíaco, tanto para el gradiente máximo como para el gradiente medio. Nótese que no existe ningún equivalente por Doppler del gradiente «pico-pico» (diferencia entre la presión ventricular máxima y la presión aórtica máxima) obtenido mediante cateterismo, puesto que las dos presiones máximas no tienen lugar de forma simultánea³⁻⁵ (fig. 1).

La velocidad a través de la válvula aórtica y, por tanto, los gradientes transvalvulares sistólico máximo y medio derivados de la ecuación de Bernoulli están elevados en presencia de insuficiencia aórtica significativa o en estados hiperdinámicos, como la anemia, la tirotoxicosis, la sepsis o la hepatopatía grave. En estas situaciones es normal un aumento de la velocidad por el hiperflujo sin la existencia de estenosis valvular. Por el contrario, pacientes con una disminución significativa del flujo transvalvular, por ejemplo, en situaciones de disfunción ventricular izquierda asociada, pueden presentar una velocidad transvalvular y un gra-

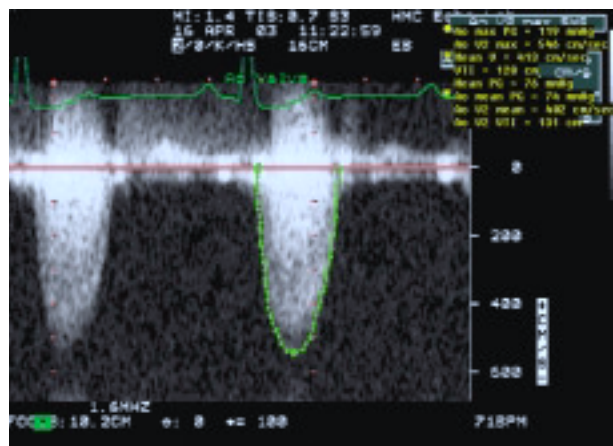


Fig. 1. Ejemplo de espectrograma de Doppler continuo obtenido para la estimación de la velocidad del chorro a través de la válvula aórtica. Obsérvense los gradientes sistólico máximo y medio correspondientes.

diente de presión relativamente bajos a pesar de una estenosis grave. En ambas situaciones, el cálculo del área valvular proporciona una estimación más exacta de la gravedad de la enfermedad.

La ecuación de continuidad permite medir el área valvular (AVA) sobre la base de la conservación del flujo a través del tracto de salida del ventrículo izquierdo (TSVI) y la válvula aórtica (VA). El flujo volumétrico se calcula como el producto del área de sección del flujo (CSA) multiplicado por la integral tiempo-velocidad (ITV) del flujo en cada localización. Por tanto:

$$CSA_{\text{TSVI}} \times ITV_{\text{TSVI}} = AVA \times ITV_{\text{VA}}$$

Resolviendo para el AVA:

$$AVA = (CSA_{\text{TSVI}} \times ITV_{\text{TSVI}}) / ITV_{\text{VA}}$$

donde el CSA del TSVI se calcula a partir de su diámetro como:

$$CSA_{\text{TSVI}} = \pi (D/2)^2, \text{ donde } D \text{ es el diámetro del TSVI.}$$

En la práctica clínica, las ITV pueden sustituirse por las velocidades máximas respectivas.

El error más frecuente en la evaluación ecocardiográfica de la estenosis aórtica es la infraestimación de la gravedad debido a la interrogación no totalmente coaxial del chorro aórtico con el haz de ultrasonidos Doppler. Para solventar estas limitaciones es imprescindible realizar una evaluación cuidadosa con una sonda de Doppler «ciego», una colocación óptima del paciente en distintas ventanas ultrasónicas, así como contar con un laboratorio con una amplia experiencia. Otro error frecuente tiene lugar en la obtención del diámetro del TSVI, un error que se encuentra especialmente magnificado al estar elevada al cuadrado en la ecuación de continuidad (fig. 2). En los pacientes en

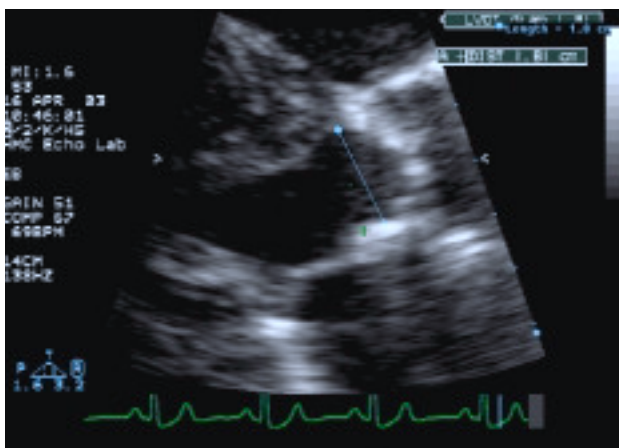

Fig. 2. Medida del tamaño del tracto de salida del ventrículo izquierdo. La medida debe realizarse como el diámetro interno entre la unión de la cúspide aórtica anterior y el septo interauricular, y la unión de la cúspide aórtica posterior y el velo anterior mitral.

los que la calidad de imagen impide la obtención de esta medida, la relación sencilla entre las velocidades en el TSVI y la aorta proporciona un índice adimensional de la severidad, de forma que un valor de 1 es normal, un valor de 0,5 representa un área del 50% de lo normal, etc. Cuando la relación de velocidades entre el TSVI y la VA es menor a 0,25, prácticamente siempre existe una estenosis aórtica grave.

A pesar de ser menos dependiente del flujo que las velocidades y los gradientes, el área valvular también puede modificarse con el flujo transvalvular. Un ejemplo extremo de este fenómeno es el que se observa en el paciente con muy bajo gasto cardíaco, en el que incluso válvulas aórticas normales se abren sólo parcialmente, lo que resulta en un orificio valvular pequeño. El efecto del flujo sobre el área valvular es un problema clínico en los pacientes con calcificación valvular y disfunción ventricular izquierda. En estos casos, la ecocardiografía de estrés con dobutamina puede permitir diferenciar la estenosis aórtica grave con un área valvular fija de una disminución de la apertura valvular debida a la disfunción ventricular izquierda. Sin embargo, la ecocardiografía de estrés para la evaluación de la gravedad de la estenosis aórtica sólo debe ser realizada en centros con reconocida experiencia.

La gravedad de la estenosis aórtica se evalúa mejor mediante eco-Doppler transtorácica. Además, algunos centros proponen la planimetría del área valvular a partir de imágenes de ecocardiografía transesofágica; esta aproximación tiene limitaciones debidas a un orificio no plano del orificio, así como a artefactos relacionados con la calcificación valvular. Es difícil evaluar la estenosis aórtica a partir de registros de Doppler obtenidos por aproximación transesofágica debido a las limitaciones para alinear el haz de Doppler de forma coaxial con el *jet* aórtico desde la mayor parte de las

vistas. En ocasiones, esto puede conseguirse desde visiones transgástricas profundas. Debe evitarse la evaluación intraoperatoria de la gravedad de la estenosis aórtica. El tratamiento clínico de la estenosis aórtica generalmente se lleva a cabo sin la necesidad de medir los índices de gravedad de forma invasiva, si bien la evaluación hemodinámica con cateterismo cardíaco puede ser útil cuando los síntomas clínicos o la exploración física difieren de los datos del Doppler. La angiografía está indicada antes de la intervención quirúrgica en la mayor parte de los adultos con estenosis aórtica para evaluar la existencia de enfermedad coronaria concomitante.

Decisión del momento quirúrgico

La decisión sobre cuándo indicar la intervención quirúrgica de reemplazo valvular se basa en el estado sintomático del paciente (fig. 3). La evaluación cuantitativa de la gravedad de la enfermedad se utiliza para confirmar que los síntomas son atribuibles a la estenosis aórtica y que la cirugía resultaría en una mejoría de la situación hemodinámica. En general, la intervención quirúrgica está indicada en adultos cuando existen síntomas típicos de la enfermedad y evidencia hemodinámica de obstrucción grave (una velocidad transvalvular superior a 4 m/s o un área valvular $\leq 1,0$ cm²). Sin embargo, si existen síntomas no atribuibles a otra causa, la cirugía debe considerarse incluso cuando la gravedad de la enfermedad sea sólo «moderada». En el paciente asintomático, la cirugía no está indicada, salvo que exista evidencia de disfunción ventricular izquierda asociada.

En el paciente que sea sometido a cirugía cardíaca por otra razón, el reemplazo valvular aórtico debe considerarse en grados de enfermedad de moderada a grave, puesto que la probabilidad de progresión a una enfermedad grave a los pocos años se asocia con una cirugía de alto riesgo en ese momento^{6,7}. A pesar del éxito en pacientes pediátricos y adultos sin calcificación, la valvuloplastia aórtica percutánea no es una alternativa razonable para la mayor parte de los pacientes con enfermedad calcificada⁸.

ESTENOSIS MITRAL

La estenosis mitral en la población adulta casi siempre es causada por una enfermedad reumática, si bien existen casos raros ocasionales de calcificación anular muy extensa que se extiende hasta los bordes libres de los velos mitrales.

Evaluación de la etiología y de la gravedad de la enfermedad

La ecocardiografía transtorácica (ETT) es la herramienta más importante para el diagnóstico de la este-

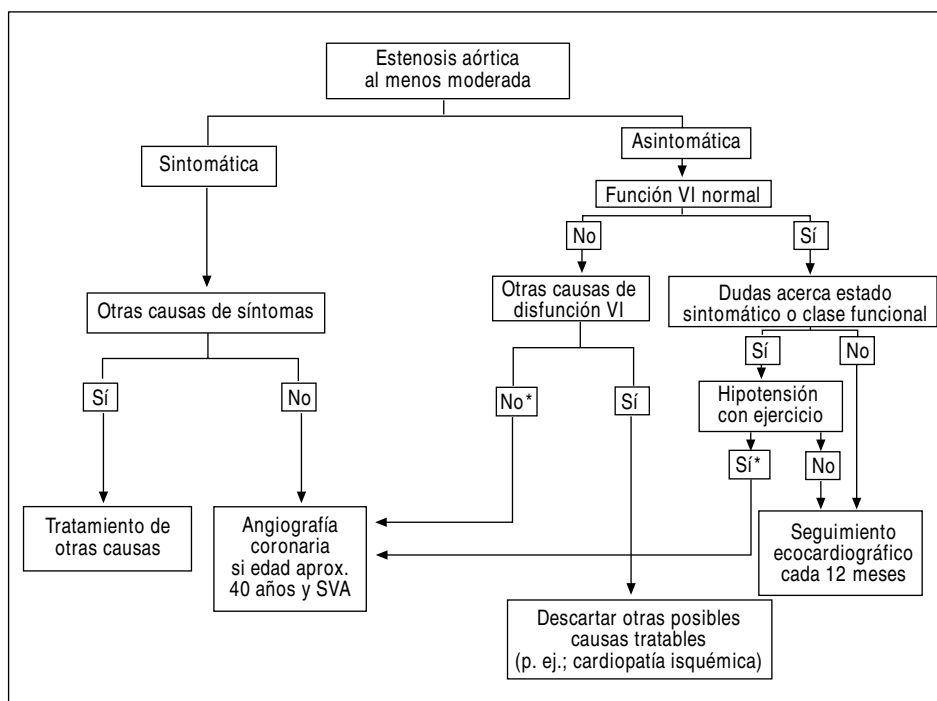


Fig. 3. Algoritmo de toma de decisiones clínicas en la estenosis aórtica. SVA: sustitución valvular mitral; VI: ventrículo izquierdo. *Indicación clase IIa para la cirugía.

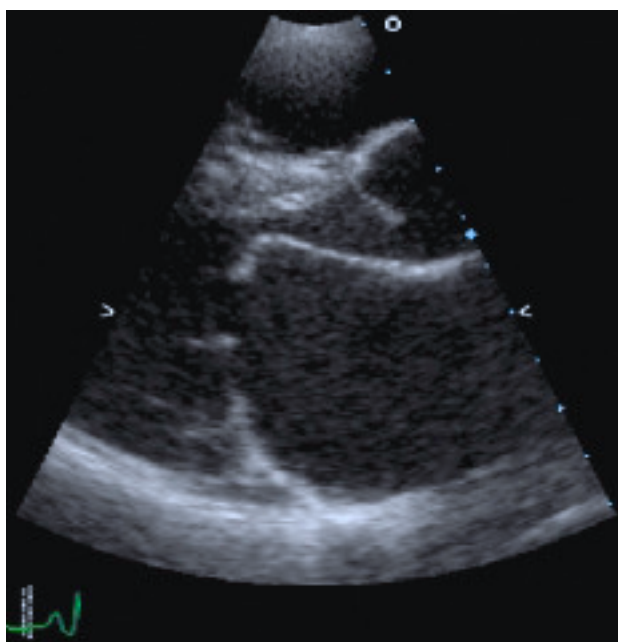


Fig. 4. Ejemplo del *doming* o apariencia en «palo de hockey» del velo anterior mitral en la estenosis mitral.

nosis mitral, así como para determinar la gravedad inicial y durante el seguimiento de los pacientes. La ecocardiografía bidimensional demuestra el *doming* diastólico clásico del velo anterior, que se demuestra mejor en las visiones de parasternal eje-largo (fig. 4). Las visiones de parasternal eje-corto permiten evaluar el grado de fusión y de calcificación de las comisuras medial y lateral.

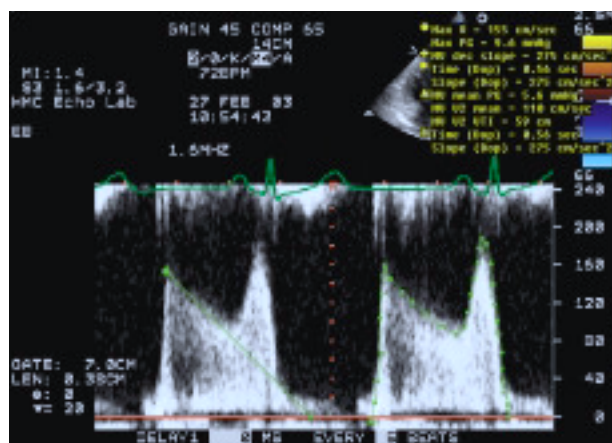


Fig. 5. Espectrograma de Doppler continuo a través de una válvula mitral estenótica que muestra cómo la integración del espectro total permite la medida del gradiente medio.

El gradiente diastólico medio es el gradiente más aplicable a través de la válvula mitral, y puede obtenerse trazando sobre el espectrograma de Doppler continuo mediante la integración de los gradientes instantáneos durante todo el período de llenado diastólico (fig. 5).

La medida del área valvular mitral se realiza efectuando la planimetría de visiones de ETT en eje corto, así como indirectamente a partir de Doppler espectral. La planimetría del área valvular debe realizarse tratando de identificar el orificio mínimo sobre el borde de los velos valvulares mediante el trazado manual de la interfaz blanco-negro de la imagen (fig. 6). El área valvular obtenida mediante planimetría ha sido bien vali-

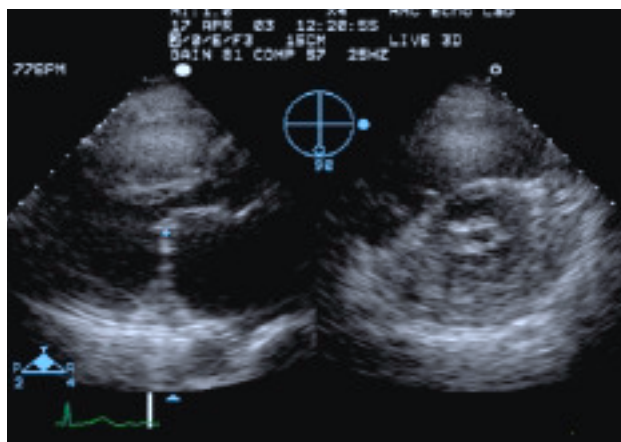


Fig. 6. Imagen biplanar de una mitral estenótica que permite la colocación del cursor sobre los velos mitrales en la imagen paraesternal. La imagen ortogonal simultánea permite el trazado del orificio mitral con seguridad de que se encuentra en el borde libre de los velos. La vista de paraesternal eje-largo se muestra a la izquierda y la de eje corto a la derecha.

dada con medidas directas obtenidas en la cirugía⁹. La ecocardiografía tridimensional es, en teoría, mucho más precisa para obtener la planimetría del área valvular, puesto que la tecnología permite la visualización directa del orificio valvular en múltiples planos. Más concretamente, el plano de corte a través del orificio valvular puede ajustarse guiándolo por la imagen tridimensional para asegurar que se está midiendo el orificio valvular más pequeño. De hecho, tres publicaciones han confirmado recientemente la menor variabilidad del eco tridimensional y han sugerido una mayor exactitud que en el eco bidimensional. Sin embargo, la técnica de referencia utilizada en estos estudios fue el tiempo de hemipresión, método que tiene sus propias limitaciones¹⁰⁻¹². Nuestra propia experiencia mediante la utilización de medidas del orificio mitral mediante eco tridimensional sugiere que las medidas obtenidas desde el lado ventricular de la válvula tienden a ser más exactas que las medidas obtenidas del lado auricular¹³ (fig. 7).

El área valvular mitral también puede estimarse a partir del tiempo de hemipresión (THP), o el tiempo que tarda el gradiente de presión en reducirse a la mitad de su valor inicial. Este concepto fue utilizado originalmente por Libanoff en 1968 para calcular el área mitral mediante el cateterismo cardíaco, y después fue introducido en la eco-Doppler por Hatle en 1983^{14,15}. Así, el área valvular mitral se puede calcular a partir de una constante empírica, como:

$$AVA = 220/THP$$

De esta forma, el área será de 1 cm² cuando el THP es de 220 ms. En teoría, la regurgitación aórtica significativa puede resultar en una sobrestimación del área valvular mitral mediante el método de THP, pero este

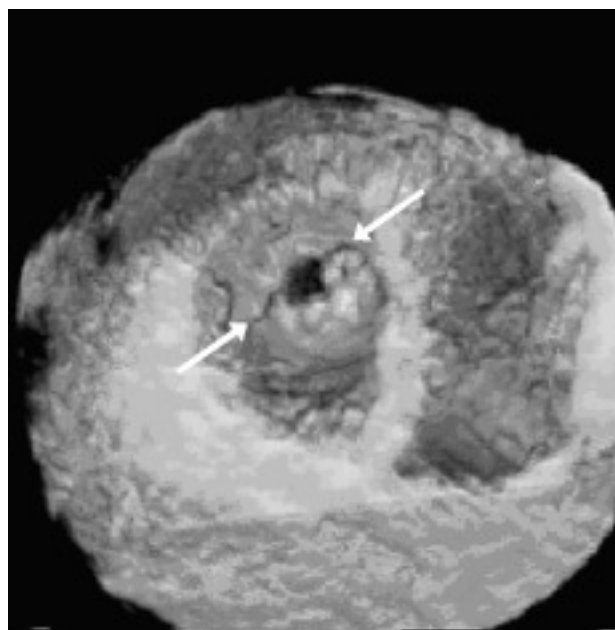


Fig. 7. Visualización del orificio mitral mediante ecocardiografía tridimensional, desde el lado ventricular. Obsérvese la fusión de las comisuras (flechas), sugestiva de que esta válvula sería una candidata idónea para la valvulotomía percutánea.

error no es habitualmente relevante cuando la estenosis mitral es reumática. Asimismo, la exactitud del método ha sido cuestionada cuando se utiliza inmediatamente después de la valvuloplastia percutánea, ya que esta circunstancia modifica de forma aguda la dinámica de presiones entre la aurícula y el ventrículo¹⁶. Sin embargo, otros autores han cuestionado esta limitación. Recientemente, dos estudios han confirmado la exactitud del método del THP después de la valvuloplastia percutánea, y han sugerido que la supuesta infraestimación del área valvular obtenida por el THP parece estar en relación con errores en la técnica de referencia utilizada. Así, existiría sobrestimación del área de referencia obtenida por el método de Gorlin debido al defecto interauricular causado por la punción transeptal^{17,18}.

El área valvular mitral (AVM) también puede calcularse a partir de la ecuación de continuidad, como:

$$AVM = (A_1 \times ITV_1)/ITV_2$$

donde A₁ representa el área de sección del tracto de salida del VI, ITV₁ es la ITV tiempo-velocidad del TSVI e ITV₂ representa la ITV a través de la válvula mitral. Sin embargo, este método es poco utilizado en la práctica, ya que requiere varias medidas y sólo es aplicable en ausencia de insuficiencia mitral y aórtica. Cuando existe regurgitación mitral coexistente, el flujo transmitral puede derivarse del área de isoconvergencia proximal en el lado auricular de la válvula y derivarse, así, el AVM mediante el método de PISA.

TABLA 1. Clasificación francesa en tres grupos de gradación de la anatomía valvular mitral en previsión de valvuloplastia percutánea

Grupo ecocardiográfico	Anatomía valvular mitral	Porcentaje con resultados desfavorables tras valvuloplastia
Grupo 1	Velo anterior flexible, no calcificado, con enfermedad subvalvular ligera (p. ej., cuerdas finas ≥ 10 mm de longitud)	2,2
Grupo 2	Velo anterior flexible, no calcificado, con enfermedad subvalvular grave (p. ej., cuerdas engrosadas y longitud < 10 mm)	7,4
Grupo 3	Calcificación de la valvular mitral de cualquier grado, visualizada por fluoroscopia, sea cual sea el estado del aparato subvalvular	22,3

La coexistencia de regurgitación valvular se realiza mediante Doppler color, y la existencia de un grado superior al ligero precluye la realización de la valvuloplastia percutánea.

La presencia de hipertensión pulmonar se calcula según la velocidad del chorro de regurgitación tricuspídea, puesto que la velocidad de este chorro refleja la diferencia de presión sistólica entre el ventrículo derecho y la aurícula derecha. La presión de la aurícula derecha puede estimarse por el tamaño y el grado de variación respiratoria de la vena cava inferior a partir de planos subcostales. En la ausencia de estenosis pulmonar, muy infrecuente en adultos, las presiones sistólicas entre el ventrículo derecho y la arteria pulmonar son idénticas. Por tanto,

$$\text{PAP} = 4 (V_{\text{IT}})^2 + \text{PAD}$$

La evaluación mediante ecografía bidimensional de los velos mitrales y del aparato subvalvular con objeto de cuantificar su engrosamiento, movilidad y calcificación es de particular importancia, ya que permite predecir los resultados, tanto inmediatos como a largo plazo, de la valvuloplastia percutánea. Los parámetros a evaluar son el grado de engrosamiento y movilidad de la válvula, su grado de calcificación y el grado de engrosamiento y retracción del aparato subvalvular. Otros factores importantes son la presencia de fusión comisural y el patrón asimétrico de la calcificación valvular. El sistema de graduación francés de 3 grupos se basa en la presencia de calcificación valvular y el engrosamiento del aparato subvalvular, y se correlaciona bien con la evolución hemodinámica (tabla 1).

Decisión del momento quirúrgico

Existe discrepancia en la bibliografía acerca de qué puntos de corte definen la estenosis mitral como ligera, moderada o grave. En general, la estenosis ligera se asocia a un área superior a $1,5 \text{ cm}^2$ y un gradiente medio inferior a 5 mmHg . En la estenosis mitral moderada, el gradiente está comprendido entre $1,0$ y $1,5 \text{ cm}^2$ y el gradiente medio entre 5 y 10 mmHg . Valores de área inferior a 1 cm^2 y un gradiente superior a 10 mmHg sugieren que la estenosis mitral es grave. Una indicación bien

establecida para la intervención sobre la válvula mitral es aquella en la que el paciente está sintomático y la estenosis mitral es, al menos, moderada.

Cuando la morfología valvular es favorable, la valvuloplastia percutánea es el procedimiento de elección para el tratamiento de la estenosis mitral reumática. Antes del procedimiento, la presencia de trombos auriculares, en particular en la orejuela izquierda, debe excluirse mediante ecocardiografía transesofágica. Finalmente, la presencia de regurgitación de gravedad mayor que ligera o cualquier otra indicación quirúrgica, como la necesidad de intervenir sobre otras lesiones valvulares, o la presencia de enfermedad del tronco coronario izquierdo o su equivalente hacen preferible el replazo valvular mitral.

El mecanismo del procedimiento de valvuloplastia percutánea se basa en la apertura de las comisuras valvulares. Por tanto, un método que permita valorar con exactitud el grado de fusión de las comisuras es especialmente útil para el cardiólogo intervencionista. A este respecto, la ecocardiografía tridimensional es particularmente útil para visualizar las comisuras, por la perspectiva en profundidad que ofrece esta tecnología (fig. 7). Además, la ecografía tridimensional es útil para mostrar la apertura de las comisuras después del procedimiento¹⁹. La llegada reciente de la ecografía tridimensional en tiempo real permite incluso una evaluación sobre la marcha durante el procedimiento. La documentación de la apertura comisural es de especial importancia, ya que, sin ella, la aparente mejora hemodinámica conseguida es tan sólo transitoria (fig. 8).

Eco-Doppler de estrés

Cuando el grado sintomático de un paciente no es proporcional al área valvular en reposo o coexisten otras causas también capaces de producir síntomas, la ecocardiografía de estrés puede ser beneficiosa para la toma de decisiones clínicas. En un subgrupo de pacientes con hemodinámica en reposo consistente con estenosis mitral ligera o moderada, el ejercicio ocasiona un importante aumento de las presiones en el lado izquierdo y un descenso del volumen-latido²⁰⁻²². Este subgrupo de pacientes con cambios hemodinámicos más exagerados se benefician en mayor grado de la in-

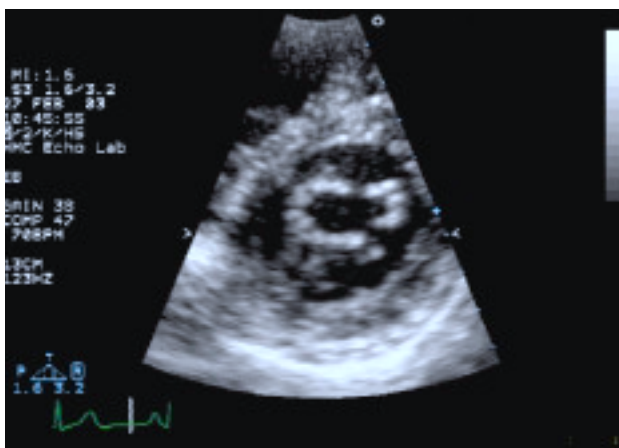


Fig. 8. Visión de eje corto de un paciente con estenosis mitral que muestra el orificio mitral, pero que, a diferencia de la figura 7, no muestra fusión comisural.

cuyo gradiente medio y presión arterial pulmonar no aumentan hasta este valor no parecen beneficiarse de una intervención sobre la válvula mitral (fig. 9).

REGURGITACIÓN VALVULAR

Insuficiencia aórtica

En la población adulta, las causas más importantes de insuficiencia aórtica crónica son la degeneración o calcificación de la válvula aórtica (que acompaña a una estenosis aórtica predominante), la válvula bicúspide, la endocarditis y la enfermedad reumática. Además, la regurgitación aórtica crónica también puede observarse en las raíces aórticas dilatadas en pacientes con hipertensión arterial, necrosis quística de la media o síndrome de Marfan. La insuficiencia aórtica puede ser también consecuencia de la disección aórtica tipo A.

intervención²³⁻²⁵. Las guías de actuación del American College of Cardiology consideran la intervención sobre la válvula mitral cuando la presión pulmonar tras el ejercicio es superior a 60 mmHg o el gradiente transvalvular es superior a 15 mmHg, independientemente de los valores en reposo⁶. Por el contrario, pacientes

Evaluación de la etiología y de la gravedad de la enfermedad

Ecocardiografía. La ecocardiografía se utiliza para definir la causa y la gravedad de la insuficiencia aórtica, así como evaluar las consecuencias de la lesión

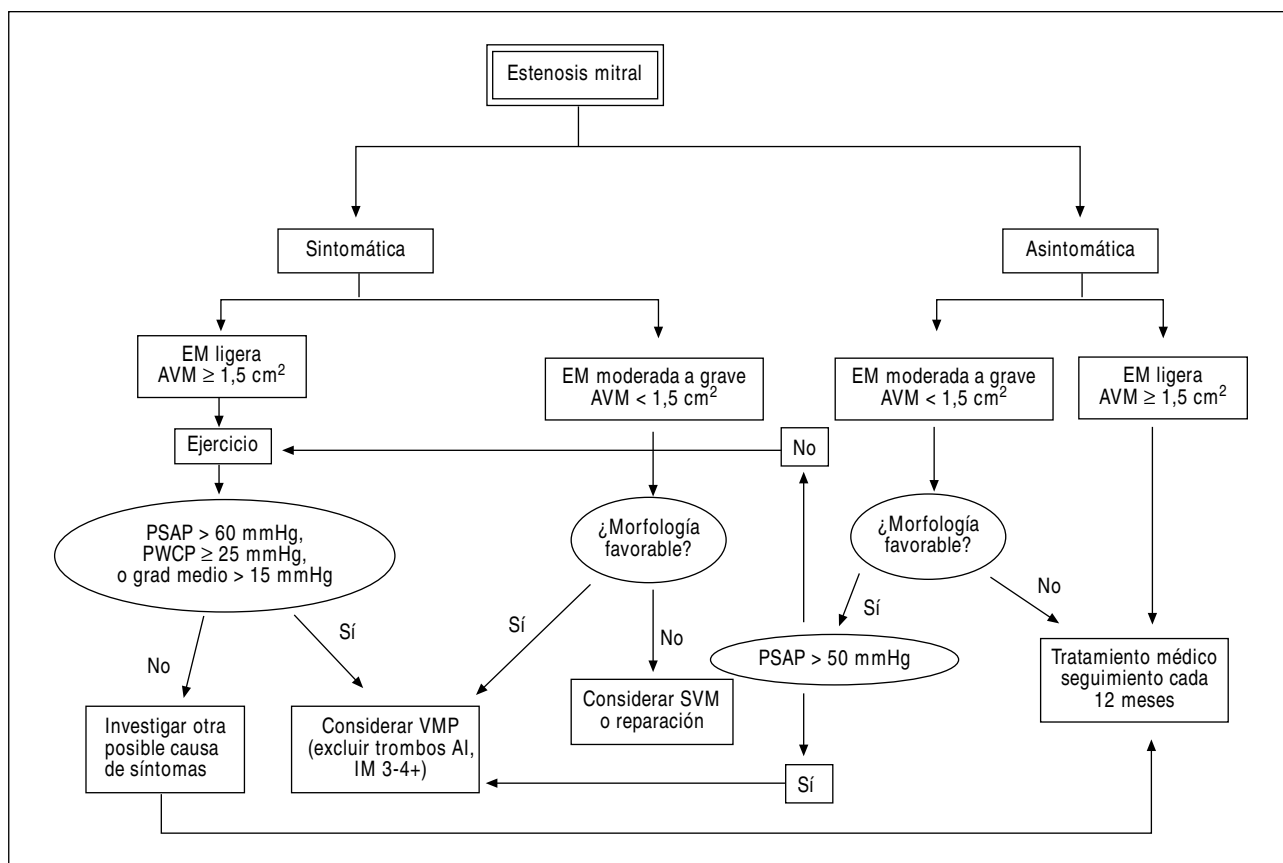


Fig. 9. Algoritmo de toma de decisiones clínicas en la estenosis mitral. AVM: área valvular mitral; EM: estenosis mitral; IM: insuficiencia mitral; VMP: valvuloplastia mitral percutánea; AI: aurícula izquierda; PSAP: presión sistólica de arteria pulmonar; PCWP: presión de enclavamiento pulmonar; grad medio: gradiente transmitral diastólico medio; SVM: sustitución valvular mitral.

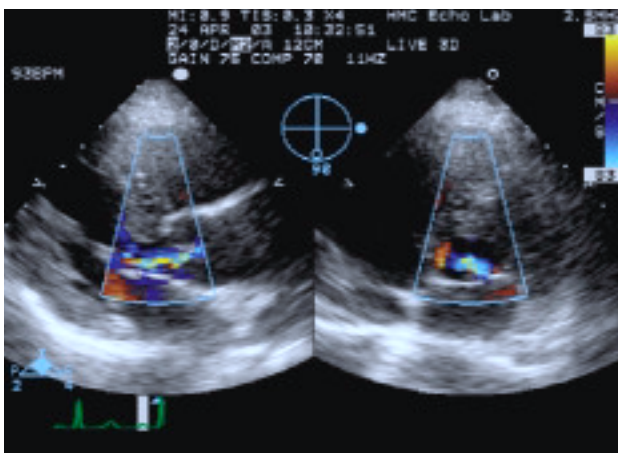


Fig. 10. Imagen biplano de una regurgitación aórtica por Doppler color. Obsérvese que para la visualización del origen del jet se utiliza la visión de parasternal eje-largo. Esta visión permite la colocación del cursor en este punto. Por tanto, la visión ortogonal correspondiente muestra la altura del chorro también en el origen. Así se consigue la medida simultánea de la anchura del chorro, relativa al TSVI, en dos planos ortogonales.

valvular, particularmente la dilatación del ventrículo izquierdo. La ecocardiografía permite, asimismo, evaluar la estructura de la válvula aórtica, incluyendo el número y la orientación de las cúspides, la presencia de vegetaciones y el grado de dilatación aórtica. La ecocardiografía transtorácica proporciona generalmente un diagnóstico adecuado en los pacientes con insuficiencia aórtica, aunque, cuando la calidad de la imagen es subóptima o cuando se sospecha disección aórtica, puede ser necesario el abordaje transesofágico para visualizar mejor las cúspides aórticas, así como la aorta ascendente y descendente. La ecocardiografía transtorácica es el procedimiento de elección cuando se quiere esclarecer el diagnóstico de endocarditis, puesto que aumenta en gran medida la sensibilidad de la técnica transtorácica²⁶. La ecocardiografía tridimensional constituye una técnica prometedora en este sentido, ya que permite la visualización del cuerpo de las cúspides valvulares, visión que es subóptima mediante ecocardiografía bidimensional.

La eco-Doppler color es un método práctico para valorar de forma semicuantitativa el grado de regurgitación aórtica^{27,28}. La anchura del chorro en el origen proporciona el indicador más fiable por Doppler color de la gravedad de la regurgitación^{29,30}. Un indicador grosero de la gravedad de la enfermedad lo proporciona la anchura del chorro relativa a la anchura del TSVI. Si esta relación es inferior a 1/3, la regurgitación es habitualmente ligera, entre 1/3 y 2/3, moderada y superior a 2/3 grave. La anchura del chorro debería evaluarse en dos visiones ortogonales, típicamente el eje largo y el eje corto parasternal (fig. 10). La longitud de propagación del chorro de regurgitación en el ventrículo izquierdo es un indicador menos fiable, puesto que depende de numerosos factores no necesari-

amente relacionados con el tamaño del orificio de regurgitación, incluyendo la dirección del chorro, el fenómeno de «reclutamiento» del flujo y la diferencia de presiones entre la aorta y el ventrículo izquierdo.

La densidad de la señal de Doppler continuo del chorro de la regurgitación, comparada con la densidad del chorro anterógrado, es otra medida cualitativa de la gravedad de la insuficiencia. El tiempo de hemipresión medido por Doppler también se ha sugerido como una medida para cuantificar la regurgitación aórtica^{31,32}. El tiempo de hemipresión del Doppler representa el tiempo que tarda el gradiente de presión entre la aorta y el ventrículo izquierdo en alcanzar la mitad de su valor inicial (fig. 11). Un THP muy corto (< 200 ms) indica una regurgitación aórtica grave, mientras que un THP prolongado (> 600 ms) concuerda con una regurgitación ligera. La mayor limitación del THP es que la mayor parte de las medidas se encuentran comprendidas entre 300 y 600, por lo que no permiten discriminar con exactitud la presencia de una regurgitación ligera. Además, el THP está especialmente influido por el tiempo de evolución de la enfermedad y muestra una pendiente más rápida (THP corto) en la regurgitación aórtica aguda, en la que la ecualización de presiones entre la aorta y el VI tiene lugar de forma súbita. Las formas crónicas de la enfermedad tienden a mostrar una pendiente más pronunciada, independientemente del grado de gravedad.

Otra aproximación sencilla al grado de gravedad de la regurgitación aórtica es la evaluación del grado de inversión del flujo en la aorta. Una inversión holodiasfólica (durante toda la duración de la diástole) en la aorta abdominal proximal es muy específica de insuficiencia aórtica. En insuficiencias aórticas de gravedad moderada también puede observarse en la aorta torácica descendente. En estos casos, la relación entre las áreas de Doppler espectral anterógrada y retrógrada refleja mejor la gravedad de la regurgitación³³.

Sin embargo, los parámetros más importantes a evaluar por eco-Doppler en los pacientes con insuficiencia aórtica son el tamaño y la función ventricular izquierda. El grado de dilatación ventricular está en función de la gravedad y duración de la sobrecarga de presión y volumen impuesta por la válvula aórtica incompetente. La decisión de llevar a cabo una intervención quirúrgica debe basarse en las medidas de diámetro ventricular izquierdo y en la fracción de eyección.

Angiografía. Raramente es necesaria la angiografía de la raíz aórtica para evaluar la gravedad de una insuficiencia aórtica, pero puede realizarse cuando existe indicación de cateterismo cardíaco por otra causa. La gravedad de la regurgitación se basa en la densidad de la opacificación del ventrículo izquierdo en relación con la densidad de la raíz aórtica. Típicamente se describen 4 grados de gravedad (de 1 a 4+). El grado 1+ o ligero se caracteriza por un chorro de regurgitación

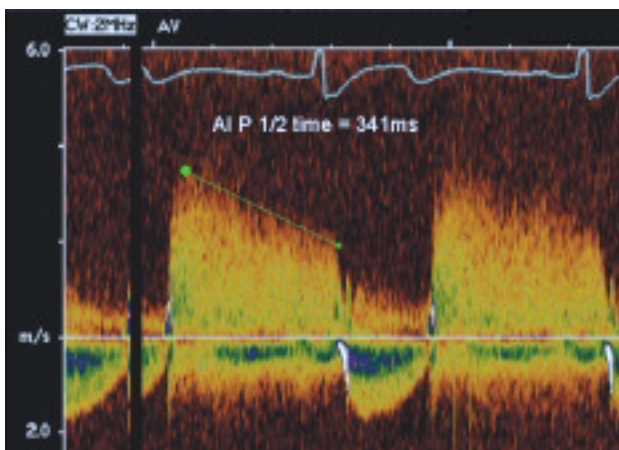


Fig. 11. Ejemplo de espectrograma de Doppler continuo de una regurgitación aórtica. Se mide un tiempo de hemipresión de 341 ms que concuerda con una regurgitación aórtica moderada. AI: insuficiencia aórtica.

que se visualiza durante toda la diástole, pero que no afecta a la densidad del VI. El grado 4+ o regurgitación grave implica opacificación inmediata y compleja del VI hasta el mismo grado de la raíz aórtica en el primer fotograma diastólico de la inyección. El grado 4+ implica, además, que se requieren numerosos latidos

para que desaparezca el contraste del VI. Los grados 2 y 3+ hacen referencia a densidades intermedias a las descritas.

Resonancia magnética nuclear. La resonancia magnética es un método adecuado para evaluar la presencia de disección aórtica, con la ventaja sobre la ecocardiografía de disponer de un amplio campo de visión que comprende la totalidad de la aorta torácica y abdominal. La capacidad de realizar cinerresonancia con técnicas de contraste también permite una evaluación angiográfica de la gravedad de la lesión, de forma similar a la angiografía de contraste. Sin embargo, esta técnica no se utiliza de forma habitual debido al coste y a la falta de disponibilidad, por la incapacidad de realizar exámenes a la cabecera del paciente.

Decisión del momento quirúrgico

Está indicado el remplazo valvular aórtico en situaciones de regurgitación aórtica sintomática aguda o crónica (fig. 12). Algunos pacientes desarrollan disfunción ventricular izquierda irreversible en ausencia de síntomas. La evaluación ecocardiográfica periódica, típicamente con frecuencia anual, permite la medida del tamaño ventricular y de la fracción de eyección para detectar de for-

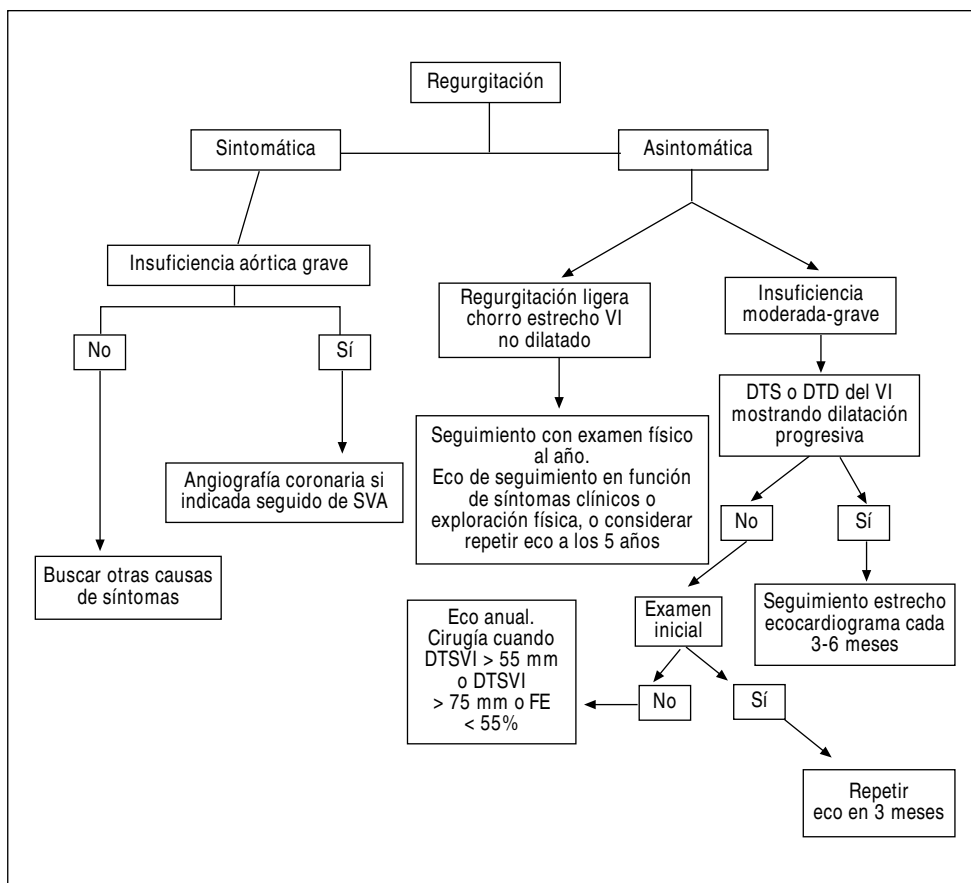


Fig. 12. Algoritmo de toma de decisiones clínicas en la insuficiencia aórtica. SVA: sustitución valvular aórtica; DTSVI/ DTDVI: diámetros telesistólico y telediastólico del ventrículo izquierdo; FE: fracción de eyección.

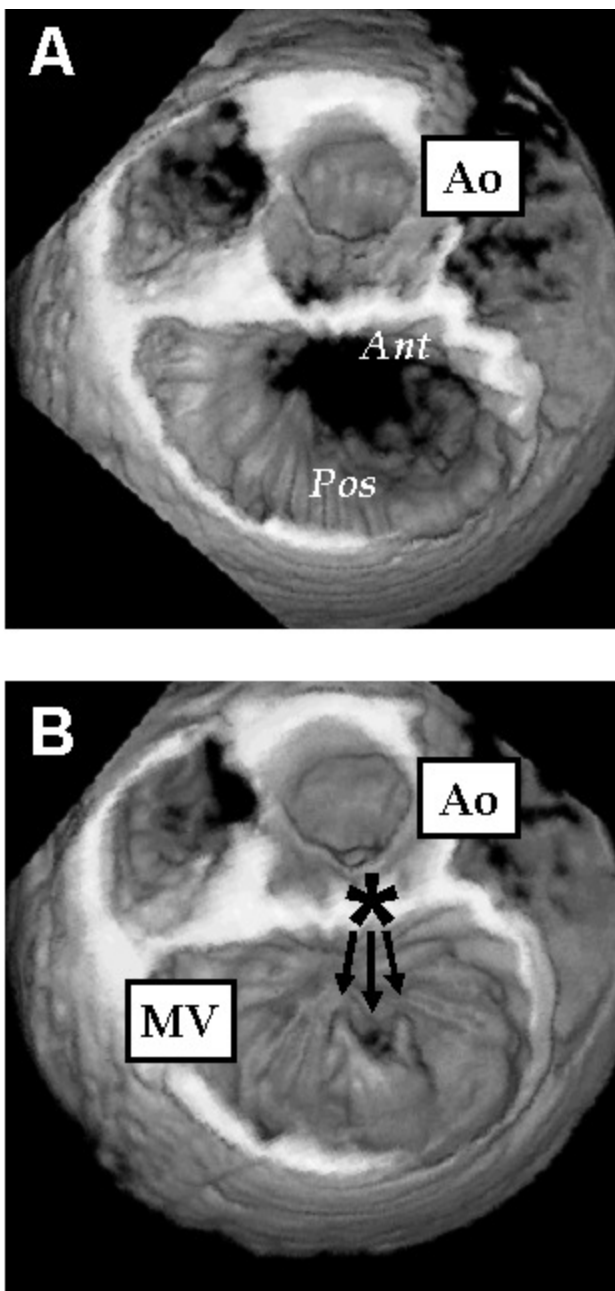


Fig. 13. Visión de ecocardiografía tridimensional que muestra la válvula mitral desde el lado auricular, con una eversión del festón medio del velo posterior (P2). También puede observarse la rotura de la cuerda tendinosa. Se muestran fotogramas diastólico (arriba) y sistólico (abajo). Las flechas señalan las cuerdas rotas. Ao: válvula aórtica; MV: válvula mitral

ma prematura la disfunción sistólica. Los parámetros empíricos clásicamente indicativos de disfunción ventricular son un diámetro telesistólico superior a 55 mm o una fracción de eyección inferior al 50%⁶.

La intervención quirúrgica puede evitarse o, al menos, retrasarse en algunos pacientes con regurgitación aórtica mediante la utilización de tratamiento crónico vasodilatador. Debe darse tratamiento vasodilatador a

todos los pacientes con regurgitación grave que tengan dilatación del VI. En pacientes con regurgitación ligera o moderada puede que la intervención quirúrgica nunca sea necesaria. En estos pacientes, el tratamiento se basa en la prevención de la endocarditis y en la realización de estudios seriados para vigilar los cambios en la gravedad de la regurgitación.

Insuficiencia mitral

El aparato valvular mitral es complejo y está constituido por los velos valvulares, el anillo mitral, el aparato subvalvular (a su vez dividido en las cuerdas tendinosas y en los músculos papilares), así como el ventrículo izquierdo subyacente. El anillo mitral es, a su vez, una estructura heterogénea, puesto que su porción anterior comparte tejido y obtiene soporte del anillo aórtico; la porción posterior tiene un anclaje más laxo. La regurgitación mitral puede ser primaria (es decir, debida a la válvula o al aparato subvalvular) o secundaria a la dilatación ventricular.

Ejemplos de regurgitación mitral primaria son la rotura de las cuerdas tendinosas debido a enfermedad mixomatosa, la enfermedad reumática que causa fusión comisural y reducción de los velos valvulares y la endocarditis que resulta en deformación y destrucción de los velos. Causas secundarias de insuficiencia mitral incluyen la isquemia del músculo papilar o la rotura de éste por un infarto agudo de miocardio. Finalmente, la miocardiopatía dilatada resulta en dilatación anular y altera el ángulo entre los músculos papilares y el anillo mitral³⁴.

Evaluación de la etiología y la gravedad de la enfermedad

La radiografía de tórax y el ECG no son específicos en la regurgitación mitral, si bien la dilatación ventricular y auricular debe buscarse en ambas modalidades de la enfermedad. Es clásico el signo de doble silueta en el ventrículo izquierdo sugestivo con crecimiento auricular.

La ecocardiografía transtorácica permanece como la técnica de elección para realizar el diagnóstico etiológico y de la gravedad de la regurgitación mitral en pacientes que tengan una ventana ultrasónica adecuada. Sin embargo, es la regurgitación mitral el proceso en el que la ecocardiografía transesofágica (ETE) desempeña su papel más importante. Esta técnica se utiliza para definir mejor la anatomía que lleva a la regurgitación, especialmente en los casos en los que se contempla la posibilidad de una reparación valvular. Esto se debe a que la ETE es superior para definir la causa precisa y las estructuras implicadas en un velo mitral evertido, especialmente si se complementa con técnicas de reconstrucción tridimensional. Más específicamente, la ecocardiografía 3D permite identificar con

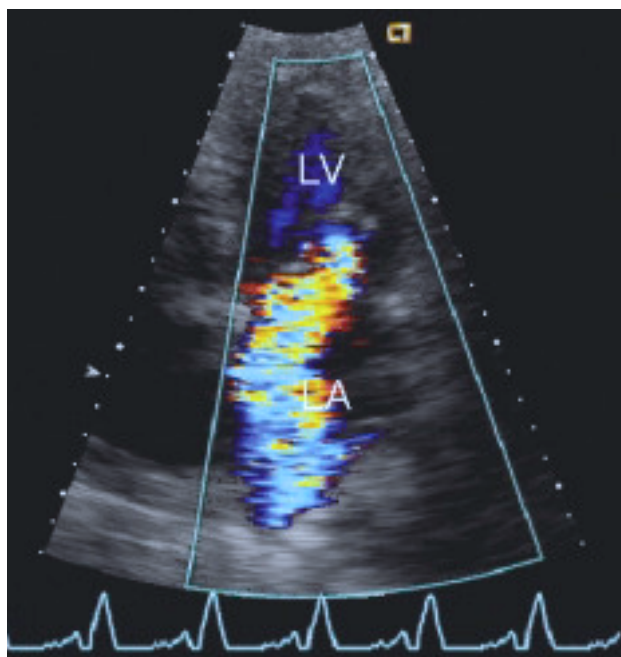


Fig. 14. Imagen de Doppler color de insuficiencia mitral grave. Obsérvese que la regurgitación llega hasta el techo de la aurícula izquierda y ocupa hasta el 40% del área auricular. LV: ventrículo izquierdo; LA: aurícula izquierda

exactitud qué festón de la valvular mitral está implicado cuando un velo se evierte, así como cuantificar el grado de prolapso y clarificar la presencia de cuerdas rotas (fig. 13).

La enfermedad mixomatosa de la válvula mitral se identifica por la típica combinación de engrosamiento mitral ligero, redundancia de las cuerdas y, en casos más avanzados, prolapso valvular. La rotura de las cuerdas tendinosas y la consiguiente insuficiencia mitral grave suele diagnosticarse con facilidad con la combinación de ecocardiografía bidimensional y Doppler color.

La presencia de anomalías de la contracción segmentaria de distribución inferior y posterior suele dar la clave a la causa más frecuente de disfunción del músculo papilar: el infarto inferior. El músculo papilar posteromedial tiene mayor riesgo de sufrir isquemia que el músculo anterolateral puesto que, a diferencia de éste, está irrigado por una única arteria coronaria epicárdica. La dilatación anular raramente se observa en el escenario típico de la miocardiopatía dilatada, otra causa frecuente de regurgitación mitral. Con frecuencia, la calcificación mitral coexiste con una enfermedad degenerativa de la válvula aórtica y es otra causa importante de regurgitación mitral en los pacientes ancianos.

La cuantificación de la gravedad de la regurgitación mitral puede llevarse a cabo por numerosos métodos ecocardiográficos, con más frecuencia mediante el

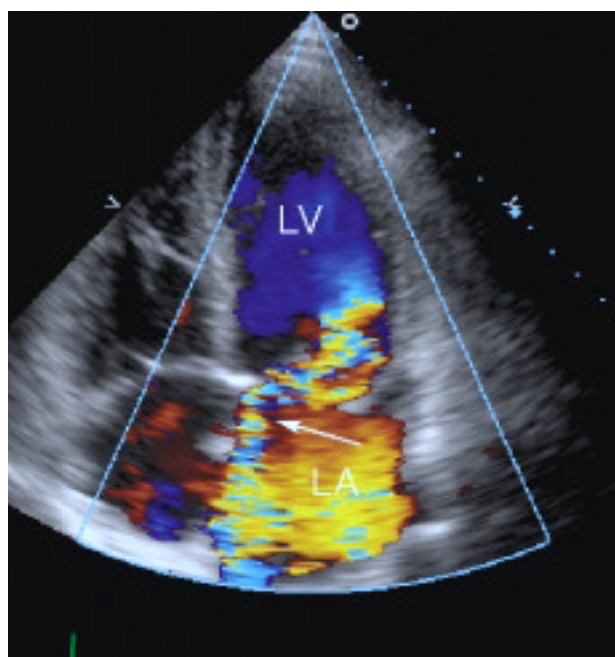


Fig. 15. Chorro de regurgitación mitral que contacta con la pared de la aurícula izquierda y que constituye un ejemplo del efecto Coanda. La consecuencia es un chorro de regurgitación más pequeño del que correspondería de no existir la interferencia con la pared auricular. El análisis cualitativo del *jet* de regurgitación mediante el área de Doppler color debe tener en cuenta siempre el efecto Coanda, puesto que habitualmente implica aumentar un grado la gravedad subjetiva de la regurgitación. LV: ventrículo izquierdo; LA: aurícula izquierda.

Doppler color³⁵ (fig. 14). En general, la cuantificación mediante este método tienen la ventaja de permitir la visualización del chorro de regurgitación con Doppler color. Esto permite la medida de la anchura, longitud y área del chorro, bien por medida precisa de estos parámetros o simplemente por gradación visual semicuantitativa. La normalización del tamaño del chorro en relación con el tamaño de la aurícula izquierda también contribuye a esta valoración semicuantitativa. Sin embargo, además de por la gravedad de la lesión valvular, el tamaño del chorro de Doppler color se encuentra afectado por el gradiente entre el VI y la aurícula, la compliancia de ésta, la dirección del chorro (especialmente si impacta en una pared auricular), así como por la ganancia de color del sistema de ultrasonidos (fig. 15).

Debido a estas limitaciones del Doppler color, la mayoría de los laboratorios utilizan métodos cuantitativos para estimar la gravedad de la lesión, así como la integración de numerosas fuentes de datos cualitativos. Aunque no exhaustiva, una lista relativamente completa incluiría la medida de la fracción de regurgitación, del tamaño del orificio regurgitante mediante el método del área de convergencia proximal (PISA), de la anchura de la vena contraída, el examen de la densidad espectral de la señal de Doppler continuo y el examen del flujo de venas pulmonares. La diferenciación entre formas moderadas y graves se encuentra apoyada por

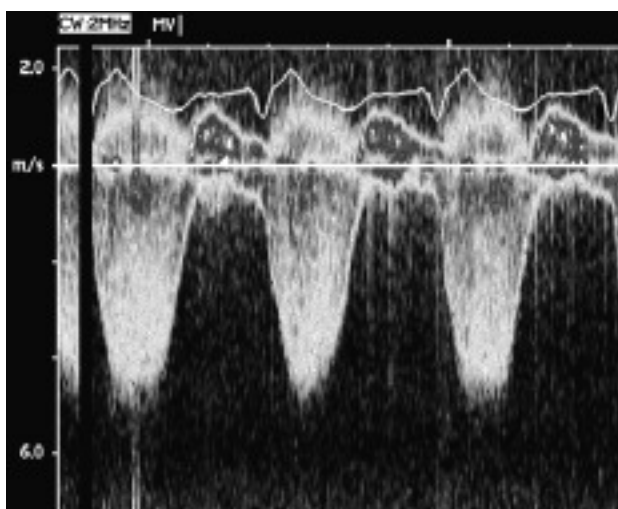


Fig. 16. Ejemplo de un chorro muy denso de regurgitación mitral por Doppler continuo, sugestivo de insuficiencia mitral grave.

la ausencia de inversión sistólica del flujo en las venas pulmonares en las primeras. Con frecuencia, la regurgitación mitral se asocia a aplanamiento de la señal sistólica de las venas pulmonares, y en las formas ligeras, el flujo sistólico es típicamente normal. La fibrilación auricular limita la utilización de este método, puesto que puede encontrarse inversión sistólica del flujo independientemente de la existencia y gravedad de la regurgitación mitral^{36,37}.

La fracción de regurgitación puede calcularse comparando el volumen-latido del flujo anterógrado a través del anillo mitral con el obtenido a través de la válvula aórtica. Para ello se utiliza el producto de la ITV y el área de sección en cada una de las estructuras. Sin embargo, en presencia de regurgitación aórtica, el gasto cardíaco a través de la válvula mitral debe compararse con el obtenido a través de alguna de las válvulas derechas. Nuestro grupo carece de gran experiencia con este método, especialmente en aquellas situaciones en las que es obligado utilizar la referencia en el corazón derecho.

El método PISA se basa en la medida del área de convergencia del flujo en el lado ventricular de la válvula mitral con objeto de medir el tamaño del orificio regurgitante³⁸. Este método se basa en la forma hemisférica que adopta el flujo convergente al llegar a la válvula. La técnica requiere disminuir el límite Nyquist del Doppler color a una velocidad de *aliasing* azul de aproximadamente 20-40 cm/s, con objeto de resaltar la visualización de la hemiesfera roja del PISA. Así, el diámetro del PISA puede ser medido y utilizado para calcular el orificio efectivo regurgitante (OER) mediante la fórmula:

$$\text{OER} = 2\pi r^2 \times \text{velocidad de aliasing/velocidad de la IM}$$

o también

$$6,28 r^2 \times \text{velocidad de aliasing/velocidad de la IM}$$

donde r es el radio del PISA y velocidad de la IM es la velocidad máxima de la señal de Doppler continuo de la regurgitación mitral.

Como alternativa puede utilizarse el diámetro aislado del PISA como otra medida semicuantitativa para obtener la estimación de la gravedad de la regurgitación. Un diámetro superior a 10 mm cuando la velocidad de *aliasing* se encuentra en 30 ± 5 cm/s generalmente revela una regurgitación grave.

La medida de la *vena contracta*, estrictamente definida como la porción más estrecha de la regurgitación mitral distal al orificio³⁹, ha demostrado en numerosos estudios ser un indicador exacto de la gravedad de la insuficiencia mitral³⁹⁻⁴³. La regurgitación ligera es aquella cuya *vena contracta* es $< 0,3$ cm y la moderada sería aquella cuya anchura se encuentra entre los 0,6 y los 0,8 cm. Una ventaja importante de este método es que parece ser igual de efectivo para chorros excéntricos y centrales.

Un aspecto importante en la cuantificación de la regurgitación mitral radica en la evaluación del tamaño de la aurícula y ventrículo izquierdo, así como en la cuantificación de la hipertensión pulmonar. La regurgitación mitral grave, salvo en los casos agudos, debe acompañarse de una elevación significativa de los volúmenes ventriculares y auriculares, así como de las presiones pulmonares.

De esta manera, unos criterios para establecer una insuficiencia mitral como grave incluirían:

1. Orificio regurgitante $> 0,40$ cm².
2. Diámetro del PISA > 10 mm si la velocidad de *aliasing* está en 30 ± 5 cm/s.
3. Volumen regurgitante > 60 ml.
4. Fracción regurgitante $> 50\%$.
5. Inversión del flujo sistólico en venas pulmonares (sensible pero poco específico).
6. Jet de regurgitación mitral por Doppler color que alcanza el techo posterior de la AI (utilizando una velocidad de *aliasing* alta).
7. Imagen de área de color consistente con regurgitación grave (10 cm² o $> 40\%$ del área de la AI), la presencia de un tamaño auricular superior a 5,5 cm, un tamaño ventricular > 7 cm e hipertensión pulmonar significativa (presión sistólica pulmonar superior a 50 mmHg).
8. Anchura de la *vena contracta* $> 0,7$ cm.
9. Chorro por Doppler continuo denso (fig. 16).

Angiografía

La angiografía es raramente utilizada para la evaluación de la regurgitación mitral. Cuando la imagen transtorácica es subóptima, la prueba diagnóstica más útil es la ecocardiografía transesofágica. La angiogra-

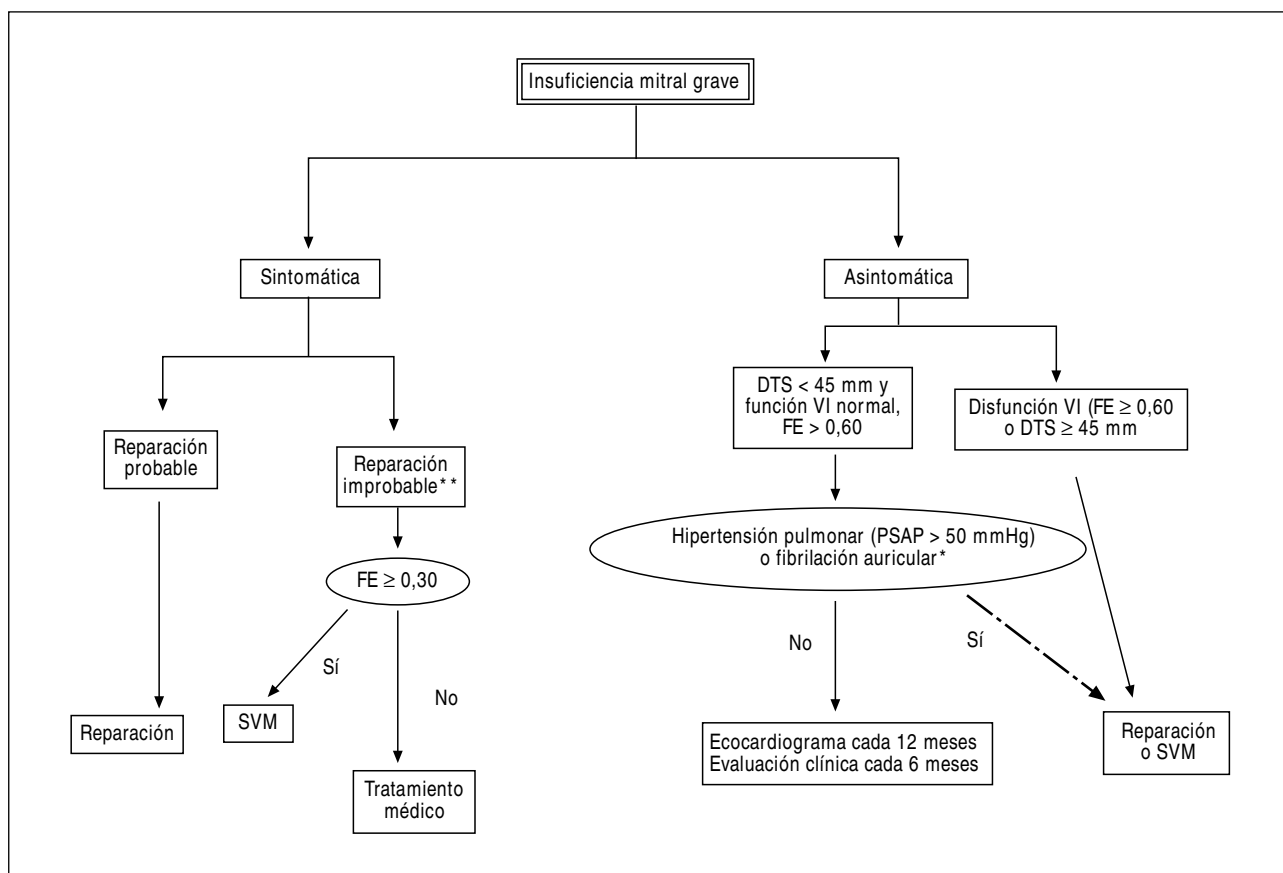


Fig. 17. Algoritmo de toma de decisiones clínicas en la insuficiencia mitral grave. *La cirugía en pacientes asintomáticos en fibrilación auricular o con hipertensión pulmonar con función sistólica normal es controvertida. **La reparación mitral es técnicamente más compleja y con menos probabilidades de éxito en caso de afección del velo anterior, calcificación o afección reumática. SVM: sustitución valvular mitral; DTS: diámetro telesistólico del ventrículo izquierdo; FE: fracción de eyección; PSAP: presión sistólica de arteria pulmonar; VI: ventrículo izquierdo.

fía puede estar indicada cuando existe discrepancia entre los signos clínicos y la evaluación no invasiva.

Momento de la cirugía

El momento de la indicación quirúrgica de la regurgitación mitral depende básicamente de dos factores: la presencia de síntomas y la dilatación del VI en respuesta a la sobrecarga de volumen (fig. 17). Por tanto, las indicaciones más importantes de cirugía en la regurgitación mitral son la presencia de regurgitación grave y síntomas compatibles. La cirugía ha de ser reparadora siempre que sea posible.

En pacientes asintomáticos, se acepta como evidencia de disfunción sistólica la existencia de una fracción de eyección < 60% y un diámetro telesistólico mayor a 45 mm. Estos parámetros empíricos se aceptan como una indicación de intervención quirúrgica, y también es preferible la reparación valvular.

Las mejoras alcanzadas en las técnicas de reparación mitral en la última década han llevado a varios expertos a, cuando menos, considerar la intervención quirúrgica cuando la reparación parezca posible en pa-

cientes asintomáticos con función ventricular izquierda preservada. Esta corriente se encuentra reforzada por los datos disponibles de que la reparación mitral tiene un pronóstico excelente, con una tasa de reoperación del 10-20% a los 5-10 años. Sin embargo, siempre debe esperarse algún riesgo, aunque sea bajo, de morbilidad en relación con la cirugía, y no existen datos en la actualidad que demuestren un mejor pronóstico a largo plazo con la cirugía en pacientes asintomáticos que utilizando la política de seguimiento cuidadoso con ecocardiografía seriada e indicación quirúrgica conforme a las guías de actuación de la ACC/AHA^{6,44}.

En resumen, estas guías indican que la cirugía mitral (reemplazo valvular o, preferentemente, reparación) está indicada en pacientes sintomáticos con insuficiencia mitral grave cuando la fracción de eyección es > 30%. Además, la intervención se recomienda en pacientes asintomáticos que cumplan los siguientes criterios:

1. Diámetro telesistólico del VI mayor a 45 mm.
2. Fracción de eyección del VI < 60%.

La indicación de cirugía de la insuficiencia mitral grave asociada a disfunción sistólica grave del VI (FE < 30%) es siempre objeto de gran debate y controversia. En estos pacientes, la insuficiencia mitral puede ser la causa de la dilatación ventricular y la disfunción sistólica. Con mayor frecuencia, la dilatación y disfunción ventricular han causado la regurgitación mitral grave. Algunos centros defienden la reparación mitral en las dos situaciones. Otros centros sugieren realizar tratamiento médico asociado a revascularización miocárdica en los casos en los que exista miocardio isquémico pero viable. Algunos pacientes pueden ser candidatos para trasplante cardíaco, en función de la etiología de la disfunción ventricular y de la asociación de otros factores clínicos. En este punto, hacen falta nuevos estudios para definir el tratamiento más apropiado de los pacientes con insuficiencia mitral grave asociada a disfunción sistólica del VI.

BIBLIOGRAFÍA

- Otto CM, Burwash IG, Legget ME, Munt BI, Fujioka M, Healy NL, et al. Prospective study of asymptomatic valvular aortic stenosis: clinical, echocardiographic, and exercise predictors of outcome. *Circulation* 1997;95:2262-70.
- Chambers J, Bach D, Carabello B, Dumesnil F, Yoshida K. Valve morphology and the rate of progression in aortic stenosis. *J Heart Valve Dis* 2002;11:141-4.
- Otto CM, Pearlman AS. Doppler echocardiography in adults with symptomatic aortic stenosis. Diagnostic utility and cost-effectiveness. *Arch Intern Med* 1988;148:2553-60.
- Otto CM, Davis KB, Holmes DR Jr, O'Neill W, Ferguson J, Bashore TM, et al. Methodologic issues in clinical evaluation of stenosis severity in adults undergoing aortic or mitral balloon valvotomy. The NHLBI Balloon Valvotomy Registry. *Am J Cardiol* 1992;69:1607-16.
- Burwash IG, Pearlman AS, Kraft CD, Miyake-Hull C, Healy NL, Otto CM. Flow dependence of measures of aortic stenosis severity during exercise. *J Am Coll Cardiol* 1994;24:1342-50.
- ACC/AHA guidelines for the management of patients with valvular heart disease. A report of the American College of Cardiology/American Heart Association. Task Force on Practice Guidelines (Committee on Management of Patients with Valvular Heart Disease). *J Am Coll Cardiol* 1998;32:1486-588.
- Carabello BA. Clinical practice. Aortic stenosis. *N Engl J Med* 2002;346:677-82.
- Lieberman EB, Bashore TM, Hermiller JB, Wilson JS, Pieper KS, Keeler GP, et al. Balloon aortic valvotomy in adults: failure of procedure to improve long-term survival. *J Am Coll Cardiol* 1995;26:1522-8.
- Henry WL, Griffith JM, Michaelis LL, McIntosh CL, Morrow AG, Epstein SE. Measurement of mitral orifice area in patients with mitral valve disease by real-time two dimensional echocardiography. *Circulation* 1975;51:827-31.
- Chen Q, Nosir YF, Vletter WB, Kint PP, Salustri A, Roelandt JR. Accurate assessment of mitral valve area in patients with mitral stenosis by three-dimensional echocardiography. *J Am Soc Echocardiogr* 1997;10:133-40.
- Binder TM, Rosenhek R, Porenta G, Maurer G, Baumgartner H. Improved assessment of mitral valve stenosis by volumetric real-time three-dimensional echocardiography. *J Am Coll Cardiol* 2000;36:1355-61.
- Hozumi T, Yoshikawa J. Three-dimensional echocardiography using a multiplane transesophageal probe the clinical applications. *Echocardiography* 2000;17:757-64.
- Gill E, Bhola R, Carroll J, Blanford A, Popylisen S, Jonas J. Three-dimensional echocardiography predictors of percutaneous balloon mitral valvuloplasty success [abstract]. *Eur J Echocardiogr* 2000;1(Suppl).
- Libanoff AJ, Rodbard S. Atrioventricular pressure half-time. Measure of mitral valve orifice area. *Circulation* 1968;38:144-50.
- Hatle L, Angelsen B, Tromsdal A. Noninvasive assessment of atrioventricular pressure half-time by Doppler ultrasound. *Circulation* 1979;60:1096-104.
- Chen CG, Wang YP, Guo BL, Lin YS. Reliability of the Doppler pressure half-time method for assessing effects of percutaneous mitral balloon valvuloplasty. *J Am Coll Cardiol* 1989;13:1309-13.
- Pitsavos CE, Stefanadis CI, Stratos CG, Lambrou SG, Toutouzas KP, Barbetseas ID, et al. Assessment of accuracy of the Doppler pressure half-time method in the estimation of the mitral valve area immediately after balloon mitral valvuloplasty. *Eur Heart J* 1997;18:455-63.
- Manga P, Singh S, Brandis S, Friedman B. Mitral valve area calculations immediately after percutaneous balloon mitral valvuloplasty: effect of the atrial septal defect. *J Am Coll Cardiol* 1993;21:1568-73.
- Applebaum RM, Kasliwal RR, Kanojia A, Seth A, Bhandari S, Trehan N, et al. Utility of three-dimensional echocardiography during balloon mitral valvuloplasty. *J Am Coll Cardiol* 1998;32:1405-9.
- Bach DS. Stress echocardiography for evaluation of hemodynamics: valvular heart disease, prosthetic valve function, and pulmonary hypertension. *Prog Cardiovasc Dis* 1997;39:543-54.
- Cherix EC, Pieters FA, Janssen JH, de Swart H, Palmans-Meulemans A. Value of exercise Doppler-echocardiography in patients with mitral stenosis. *Int J Cardiol* 1994;45:219-26.
- Voelker W, Karsch KR. Exercise Doppler echocardiography in conjunction with right heart catheterization for the assessment of mitral stenosis. *Int J Sports Med* 1996;17(Suppl 3):S191-5.
- Hecker SL, Zabalgoitia M, Ashline P, Oneschuk L, O'Rourke RA, Herrera CJ. Comparison of exercise and dobutamine stress echocardiography in assessing mitral stenosis. *Am J Cardiol* 1997;80:1374-7.
- Tunick PA, Freedberg RS, Gargiulo A, Kronzon I. Exercise Doppler echocardiography as an aid to clinical decision making in mitral valve disease. *J Am Soc Echocardiogr* 1992;5:225-30.
- Aviles RJ, Nishimura RA, Pellikka PA, Andreen KM, Holmes DR Jr. Utility of stress Doppler echocardiography in patients undergoing percutaneous mitral balloon valvotomy. *J Am Soc Echocardiogr* 2001;14:676-81.
- Shively BK. Infective endocarditis. *Curr Treat Options Cardiovasc Med* 2001;3:25-35.
- Smith MD. Evaluation of valvular regurgitation by Doppler echocardiography. *Cardiol Clin* 1991;9:193-228.
- Wilkenshoff UM, Kruck I, Gast D, Schroder R. Validity of continuous wave Doppler and colour Doppler in the assessment of aortic regurgitation. *Eur Heart J* 1994;15:1227-34.
- Perry GJ, Helmcke F, Nanda NC, Byrd C, Soto B. Evaluation of aortic regurgitation by Doppler color flow mapping. *J Am Coll Cardiol* 1987;94:952-9.
- Zarauza J, Ares M, Vilchez FG, Hernando JP, Gutiérrez B, Figueroa A, et al. An integrated approach to the quantification of aortic regurgitation by Doppler echocardiography. *Am Heart J* 1998;136:1030-41.
- Labovitz AJ, Ferrara RP, Kern MJ, Bryg RJ, Mrosek DG, Williams GA. Quantitative evaluation of aortic regurgitation by continuous wave Doppler echocardiography. *J Am Coll Cardiol* 1986;8:1341-7.
- Teague SM, Heinsimer JA, Anderson JL, Sublett K, Olson EG, Voyles WF, et al. Quantification of aortic regurgitation utilizing continuous wave Doppler ultrasound. *J Am Coll Cardiol*

- 1986;8:592-9.
33. Takenaka K, Dabestani A, Gardin JM, Russell D, Clark S, Allfie A, et al. A simple Doppler echocardiographic method for estimating severity of aortic regurgitation. *Am J Cardiol* 1986;57:1340-3.
 34. Aikawa K, Sheehan FH, Otto CM, Coady K, Bashein G, Bolson EL. The severity of functional mitral regurgitation depends on the shape of the mitral apparatus: a three-dimensional echo analysis. *J Heart Valve Dis* 2002;11:627-36.
 35. Smith MD, Grayburn PA, Spain MG, DeMaria AN. Observer variability in the quantitation of Doppler color flow jet areas for mitral and aortic regurgitation. *J Am Coll Cardiol* 1988;11:579-84.
 36. Palileo RA, Santos RJ. Transesophageal echocardiographic Doppler study of the pulmonary venous flow pattern in severe mitral stenosis with variable degrees of mitral regurgitation. *J Am Soc Echocardiogr* 1997;10:540-4.
 37. Klein AL, Obarski TP, Stewart WJ, Casale PN, Pearce GL, Husbands K, et al. Transesophageal Doppler echocardiography of pulmonary venous flow: a new marker of mitral regurgitation severity. *J Am Coll Cardiol* 1991;18:518-26.
 38. Enriquez-Sarano M, Seward JB, Bailey KR, Tajik AJ. Effective regurgitant orifice area: a noninvasive Doppler development of an old hemodynamic concept. *J Am Coll Cardiol* 1994;23:443-51.
 39. Hall SA, Brickner E, Willett DL, Irani WN, Afridi I, Grayburn PA. Assessment of mitral regurgitation severity by Doppler color flow mapping of the vena contracta. *Circulation* 1997;95:636-42.
 40. Fehske W, Omran H, Manz M, Kohler J, Hagendorff A, Luderitz B. Color-coded Doppler imaging of the vena contracta as a basis for quantification of pure mitral regurgitation. *Am J Cardiol* 1994;73:268-74.
 41. Heinle SK, Hall SA, Brickner ME, Willett DL, Grayburn PA. Comparison of vena contracta width by multiplane transesophageal echocardiography with quantitative Doppler assessment of mitral regurgitation. *Am J Cardiol* 1998; 81:175-9.
 42. Tribouilloy C, Shen WF, Quere JP, Rey JL, Choquet D, Dufosse H, et al. Assessment of severity of mitral regurgitation by measuring regurgitant jet width at its origin with transesophageal Doppler color flow imaging. *Circulation* 1992;85:1248-53.
 43. Mele D, Vandervoort P, Palacios I, Rivera JM, Dinsmore RE, Schwammenthal E, et al. Proximal jet size by Doppler color flow mapping predicts severity of mitral regurgitation. *Clinical studies. Circulation* 1995;91:746-54.
 44. Otto CM. Clinical practice. Evaluation and management of chronic mitral regurgitation. *N Engl J Med* 2001;345:740-6.