

Aneurisma micótico del cayado aórtico

Sr. Editor:

El aneurisma micótico es una causa rara y potencialmente letal si no se diagnostica de forma precoz; es la infección total de la pared arterial¹. Su epidemiología es cambiante y, si originariamente la endocarditis bacteriana era la causa principal, en la actualidad se presenta en el anciano con enfermedad aterosclerótica. *Staphylococcus aureus*², *Salmonella* y los gram-negativos son los gérmenes implicados con más frecuencia, aunque en inmunodeprimidos y usuarios de drogas por vía parenteral podría encontrarse cualquier germen oportunista^{3,4}. El asentamiento se produce generalmente sobre una íntima enferma, por contacto directo de un foco infeccioso adyacente o por diseminación hematológica o linfática.

El cuadro clínico es muy inespecífico y a menudo los enfermos presentan un estado séptico de difícil control, así como manifestaciones clínicas relacionadas con la rotura precoz del aneurisma y su rápida expansión, que actúa como una masa local que comprime las estructuras adyacentes^{3,4}.

El diagnóstico debe basarse en la sospecha clínica apoyada en las técnicas de imagen, como la angiografía y la tomografía computarizada (TC), técnica de elección para la detección del aneurisma³⁻⁵.

Presentamos el caso de una paciente joven inmunodeprimida que consultó por un cuadro febril con tos, expectoración herrumbrosa y dolor torácico intenso y continuo, irradiado a hombro izquierdo y de características pleuropericárdicas.

En la exploración física presentaba mal estado general, con fiebre de 39 °C, taquipnea de 30 respiraciones/min, taquicardia a 150 lat/min y presión arterial de 120/70 mmHg, con ausencia de pulso paradójico. Se observaba ingurgitación yugular a 45°, así como frote pericárdico e hipofonía en la base derecha.

El electrocardiograma reveló un flúter auricular a 140 lat/min. La radiografía de tórax puso de manifiesto un infiltrado alveolar bilateral y cardiomegalia global de grado II. En la ecocardiografía transtorácica se apreció un derrame pericárdico de grado II sin deterioro hemodinámico en las cavidades derechas. Las válvulas eran estructural y funcionalmente normales, sin lesiones indicativas de endocarditis. La raíz de la aorta y la aorta ascendente eran normales.

Con el diagnóstico inicial de infección respiratoria y pleuropericarditis asociada se inició tratamiento empírico con antibióticos de amplio espectro, sin mejoría clínica 10 días después del ingreso, por lo que se modificó el tratamiento tras detectarse 2 hemocultivos positivos para *S. aureus*.

El control radiológico mostró un ensanchamiento mediastínico progresivo y la TC helicoidal (fig. 1) objetivó un aneurisma sacular de 10-13 cm en el arco aórtico que com-

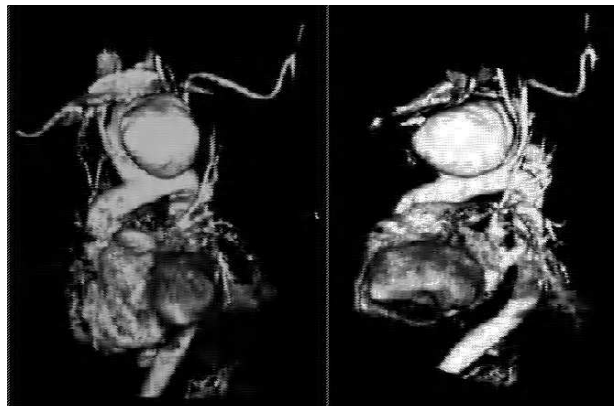


Fig. 1. Aneurisma del arco aórtico demostrado con TC helicoidal.

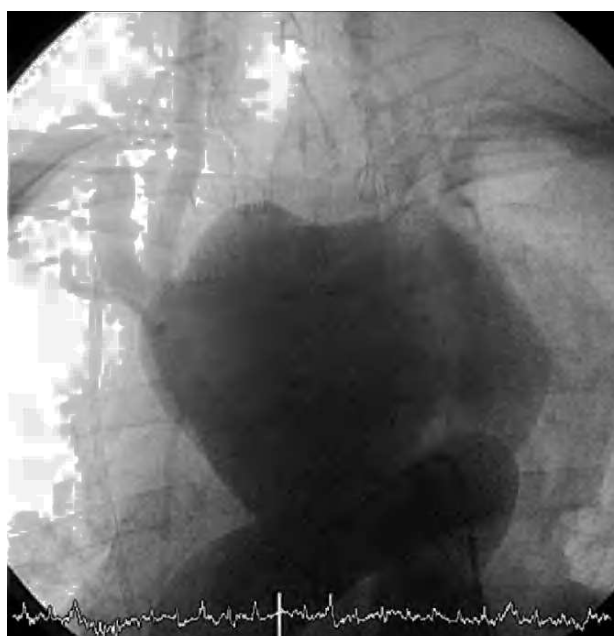


Fig. 2. Aortograma.

primía y desplazaba la carótida izquierda, el tronco braquiocefálico derecho y el cayado de la aorta.

Tras confirmar la presencia del aneurisma mediante la aortografía (fig. 2), la paciente presentó un accidente cerebrovascular isquémico extenso con disminución brusca del nivel de conciencia y hemiparesia derecha. La intervención quirúrgica se desestimó inicialmente y la paciente falleció 24 h después, con alta sospecha de rotura del aneurisma.

Por tanto, se trata de una paciente inmunocomprometida con un cuadro clínico inicial de neumonía, afección pleuropericárdica, arritmias auriculares y cuadro séptico, sin respuesta al tratamiento. Tras observarse en controles radiográficos un ensanchamiento mediastínico, la TC confirmó la presencia de un gran aneurisma sacular localizado en el arco aórtico. En nuestro caso, la aortografía fue realizada para determinar la localización exacta del cuello del aneurisma y sus relaciones anatómicas con las distintas ramificaciones de la aorta^{4,5}.

Se sospechó el origen infeccioso del aneurisma por dos motivos. En primer lugar, la presencia de un cuadro séptico

con hemocultivos positivos para *S. aureus*, que favorecería el asentamiento del germen en la íntima enferma, y por otro lado, su rápido crecimiento y expansión⁴, evolucionando hacia la rotura precoz, característica muy frecuente de los aneurismas micóticos.

En conclusión, aunque el aneurisma micótico es una entidad de rara aparición, su diagnóstico se basa en una adecuada sospecha clínica², la realización de pruebas de imagen que detecten lo antes posible el aneurisma y un hemocultivo positivo del microorganismo que confirme el diagnóstico. El tratamiento antibiótico³ debe instaurarse tras la sospecha diagnóstica inicial, y la intervención quirúrgica es el tratamiento inmediato definitivo¹⁻⁴.

Rosa M. Jiménez-Hernández,
Carmen Albarrán-González
y Antonio Arribas-Jiménez

Servicio de Cardiología. Hospital Universitario de
Salamanca. Salamanca. España.

BIBLIOGRAFÍA

1. Gross C, Harriger W, Mair R, Wimmer-Greinecker G, Klima U, Brucke P. Mycotic aneurysm of the thoracic aorta. *Eur J Cardiothorac Surg.* 1994;8:135-8.
2. Brown SL, Busuttill RW, Baker, JD. Bacteriologic and surgical determinants of survival in patients with mycotic aneurysm. *J Vasc Surg.* 1984;1:541-7.
3. Lindsay J. Diagnóstico y tratamiento de las enfermedades de la aorta. *Curr Probl Cardiol.* 1998;2:137-93.
4. Malouf JF, Chandrasekaran K, Orszulak T. Mycotic aneurysm of the thoracic aorta: diagnostic Challenge. *Am J Med.* 2003; 115:489-96.
5. Soravia-Dunnand VA, Loo VG, Salit IE. Aortitis due to salmonella: report of 10 cases and comprehensive review of the literature. *Clin Infect Dis.* 1999;29:826.