

# Punción transeptal mediante referencias electrofisiológicas para procedimientos de ablación

Asier Subinas, Virginia Montero, José M. Ormaetxe, Jesús D. Martínez-Alday, María F. Arcocha y José M. Aguirre

Servicio de Cardiología. Hospital de Basurto. Bilbao. España.

Desde el desarrollo de la ablación con radiofrecuencia para el tratamiento curativo de la fibrilación auricular, los laboratorios de electrofisiología han experimentado un incremento considerable en el número de cateterismos transeptales. Tradicionalmente, el procedimiento requería la intervención de un hemodinamista que procedía a realizar el cateterismo transeptal previa punción arterial y colocación de un catéter *pigtail* de referencia en la raíz aórtica.

Utilizando el catéter del His y el del seno coronario como referencias anatómo-electrofisiológicas se puede llevar a cabo el cateterismo transeptal sin necesidad de realizar punción arterial ni medición de presiones intracavitarias.

Presentamos nuestra experiencia en cateterización transeptal en el laboratorio de electrofisiología utilizando referencias puramente electrofisiológicas. Hemos realizado el procedimiento en 68 ocasiones, con resultado exitoso en todos los casos salvo en uno, en el que la punción no pudo llevarse a cabo por dificultades en el acceso anatómico y porque el paciente se encontraba previamente anticoagulado. Un paciente presentó elevación transitoria del segmento ST, probablemente debida a un embolismo aéreo.

**Palabras clave:** *Electrofisiología. Cateterismo transeptal. Ablación con radiofrecuencia.*

## Transseptal Catheterization Using Electrophysiological Landmarks in Ablation Procedures

Since the development of radiofrequency catheter ablation for the treatment of atrial fibrillation, electrophysiology laboratories have experienced a significant rise in the number of transseptal catheterization procedures. Traditionally, the procedure requires the presence of an interventional cardiologist who carries out transseptal catheterization following arterial puncture and placement of a reference *pigtail* catheter in the aortic root.

Use of His bundle and coronary sinus catheters to provide anatomical and electrophysiological landmarks enables transseptal catheterization to be carried out without the need for arterial puncture or intracavity pressure measurement.

We report our experience with transseptal catheterization in an electrophysiology laboratory using only electrophysiological landmarks. The procedure was carried out on 68 occasions and was successful in all patients except one, in whom catheterization could not be performed for anatomical reasons and because the patient had previously received anticoagulation therapy. One other patient developed transient ST elevation, which was probably due to an air embolism.

**Key words:** *Electrophysiology. Transseptal catheterization. Radiofrequency ablation.*

Full English text available from: [www.revespcardiol.org](http://www.revespcardiol.org)

## INTRODUCCIÓN

A lo largo de los últimos años se ha producido un considerable incremento del número de cateterismos transeptales realizados en los laboratorios de electrofisiología, debido fundamentalmente, al desarrollo de técnicas de ablación de venas pulmonares para el tratamiento de la fibrilación auricular. La falta de experiencia de los electrofisiólogos para la realización de dicho

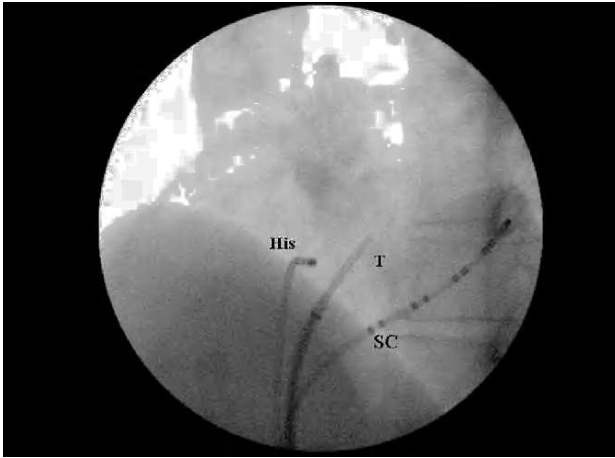
procedimiento exigía la intervención de un hemodinamista, que procedía a colocar un catéter en la raíz de la aorta, previa punción arterial, así como a realizar medición de presiones intracavitarias.

Con el paso del tiempo cada vez es mayor el número de electrofisiólogos que realizan cateterismos transeptales mediante la utilización de catéteres de referencia en el seno coronario y el haz de His, si bien en la actualidad un considerable número de laboratorios sigue utilizando, además, un catéter de referencia en la raíz de la aorta para señalar su localización en el momento de realizar la punción transeptal.

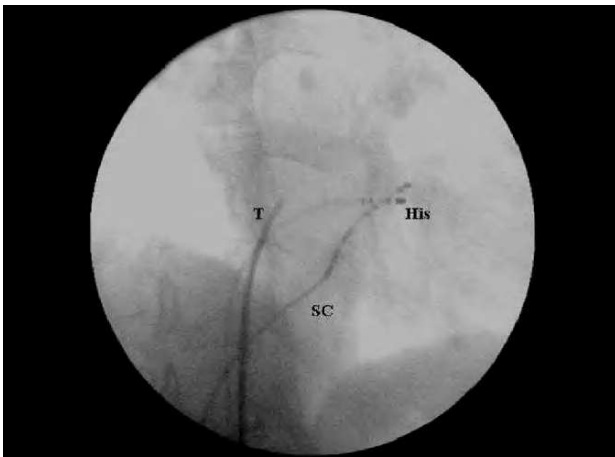
Nosotros realizamos la cateterización transeptal utilizando un catéter en el seno coronario y otro en el haz de His, los cuales permiten identificar las estructuras

Correspondencia: Dr. A. Subinas.  
Jon de Arróspide, 26, 7.º C. 48014 Bilbao. Vizcaya. España.  
Correo electrónico: [al.subinas@gmail.com](mailto:al.subinas@gmail.com)

Recibido el 15 de diciembre de 2005.  
Aceptado para su publicación el 14 de junio de 2006.



**Fig. 1.** Catéteres en proyección oblicua anterior izquierda. La punta del sistema se presenta a la derecha del catéter del haz de His, es decir, en situación posterior y algo por debajo de él, a una altura variable entre éste y el ostium del seno coronario.  
SC: catéter del seno coronario; T: sistema de cateterización transeptal.



**Fig. 2.** Catéteres en proyección oblicua anterior derecha a 30°. La punta del sistema se encuentra a un tercio de distancia entre el catéter del haz de His y el borde derecho de la silueta cardiaca, paralelo al catéter del seno coronario, garantizando así su situación posterior respecto a la raíz aórtica. En proyección oblicua anterior izquierda, la punta del sistema queda algo más alta que el catéter del haz de His o a la altura de éste.  
SC: catéter del seno coronario; T: sistema de cateterización transeptal.

anatómicas necesarias para llevar a cabo la punción transeptal de forma sencilla, segura y con elevada tasa de éxito.

A continuación se detallan las diferentes fases del procedimiento y el resultado obtenido en nuestro hospital con dicha técnica.

## MÉTODOS

El sistema de cateterización transeptal se compone de una aguja de Brockenbrough (St. Jude BRK o BRK 1), un dilatador y un introductor (St. Jude SL1, 8 Fr).

Utilizamos el catéter del seno coronario y el catéter del haz de His como referencias anatómo-electrofisiológicas fundamentales. El punto de entrada del catéter del seno coronario (ostium del seno coronario) marca el límite inferoseptal del septo interauricular. El cuerpo del catéter insertado en el seno coronario establece la orientación del anillo mitral e indica la localización de las caras lateral y posterior de la aurícula izquierda. El catéter del haz de His señala el límite superoseptal del tabique interauricular y se yuxtapone a la cúspide no coronaria de la válvula aórtica, permitiendo así identificar la raíz aórtica sin necesidad de colocar un catéter de referencia en ella.

Inicialmente montamos el sistema de cateterización compuesto por el dilatador, el introductor y la aguja de Brockenbrough en el exterior con objeto de observar el ajuste correcto de todo el sistema y mejorar la adaptación del catéter guía.

A continuación, en proyección anteroposterior, previa introducción de una guía hasta la vena cava superior, se avanza el dilatador y el introductor hasta ella. Una vez retirada la guía, se introduce la aguja de Brockenbrough hasta un punto en el que no sobresalga todavía por la punta del sistema. Seguidamente, en proyección oblicua anterior izquierda y con un grado variable de inclinación (45-60°), de forma que el catéter del His quede perpendicular en la imagen radioscópica, se gira la aguja en sentido horario hasta que la flecha localizada en la parte externa de la aguja marque las 4. A continuación se comienza el descenso desde la vena cava superior a la aurícula derecha hasta caer en el área de la fosa oval, tras un salto hacia la derecha en la radioscopia que sólo en ocasiones se percibe. En dicha área observaremos que la punta del sistema se presenta a la derecha del catéter del His, es decir, en situación posterior y algo por debajo de él, a una altura variable entre éste y el ostium del seno coronario (fig. 1). Antes de la punción transeptal se debe comprobar en proyección oblicua anterior derecha de 30° que la punta del sistema se encuentra a la izquierda (y por tanto, por detrás) del catéter que registra la activación hisiana. Normalmente se encuentra a un tercio de distancia entre el catéter del haz de His y el borde derecho de la silueta cardiaca (la cara lateral de la aurícula derecha) y paralelo al catéter del seno coronario. Así, garantizamos su situación posterior respecto a la raíz aórtica. En proyección oblicua anterior derecha, la punta del sistema suele quedar algo más alta que el catéter del haz de His o a la altura de éste (fig. 2).

En caso de caer por debajo de la fosa oval se debe reiniciar el procedimiento, colocando primero la guía en la vena cava superior y subiendo con ella de nuevo el sistema (introductor y dilatador). Nunca se debe intentar volver a subir sin la guía por el riesgo de perforación con la punta del dilatador.

Una vez consideramos que el sistema está en la fosa oval, de nuevo en proyección oblicua anterior izquierda, se inyecta contraste para tatuar el tabique. El tatuaje de la fosa oval le confiere a ésta una imagen característica en «tienda de campaña» formando un triángulo cuyo vértice se dispone a la derecha en la radioscopia (fig. 3). A continuación se avanza la aguja de Brockenbrough y aspiramos sangre, que deberá ser de color rojo por su origen arterial, e inyectamos contraste para comprobar que se trata de la aurícula izquierda antes de empujar el resto del sistema. Una vez estimamos que la punta del dilatador está en aurícula izquierda, se retira la aguja y se avanza una guía a través del sistema, cuyo movimiento en la radioscopia podrá confirmarnos que nos encontramos en la aurícula izquierda. En numerosas ocasiones la guía se introduce en una vena pulmonar. En este momento procederemos a realizar la heparinización sistémica y del introductor. Para la ablación de fibrilación auricular colocamos 2 catéteres en la aurícula izquierda, el de ablación y otro circular para el mapeo de las venas pulmonares. Normalmente lo hacemos a través de una punción transeptal. Para ello retiramos el sistema dejando sólo la guía a través del orificio transeptal y con esa referencia pasamos el catéter de ablación, avanzamos de nuevo el sistema y a través de él colocamos el catéter de mapeo de venas pulmonares.

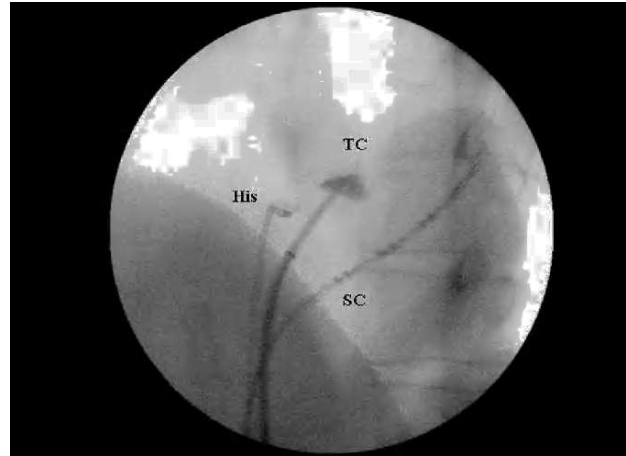
En algunas ocasiones no conseguimos pasar el catéter de ablación por un único orificio de punción transeptal y realizamos una segunda punción con la aguja con la referencia que nos da la guía de la punción inicial. En caso de una recurrencia de fibrilación auricular tras la ablación de venas pulmonares normalmente realizamos de entrada una doble punción transeptal, y lo hacemos siempre que en el primer procedimiento la manipulación de los catéteres fue dificultosa.

El mayor riesgo del cateterismo transeptal es la punción inadvertida de paredes auriculares izquierdas o derechas, del seno coronario o la penetración en la raíz aórtica o en la arteria pulmonar.

## RESULTADOS

En nuestro centro hemos realizado un total de 68 procedimientos transeptales (en 41 pacientes para el aislamiento de las venas pulmonares, en 14 de los cuales se repitió el procedimiento, 2 pacientes con una vía accesoria izquierda y 11 con taquicardia auricular izquierda). Del total de fibrilaciones auriculares ablacionadas, el 7% era permanente, el 19% persistente y el 74% paroxística, con un tamaño auricular medio de  $41 \pm 3$  mm.

Se consiguió finalizar con éxito el procedimiento en todos los casos salvo en uno, en el que la punción resultaba complicada y el paciente había sido anticoagu-



**Fig. 3.** Tatuaje de fosa oval en proyección oblicua anterior izquierda. El tatuaje de la fosa oval le confiere a ésta una imagen característica en «tienda de campaña» formando un triángulo cuyo vértice se dispone a la derecha en la radioscopia. SC: catéter del seno coronario; TC: imagen en «tienda de campaña».

lado previamente, por lo que se decidió no realizar la punción.

En un paciente se produjo una elevación del segmento ST en la cara inferior del electrocardiograma asociado con una ligera opresión precordial. Ocurrió poco después de acceder a la aurícula izquierda y cedió de forma espontánea en 3-4 min. Sospechamos que fue ocasionada por embolismo aéreo en la arteria coronaria derecha por introducción de aire en el sistema durante la manipulación de los catéteres. No ha habido más complicaciones.

## DISCUSIÓN

El procedimiento expuesto ya ha sido previamente utilizado y descrito en la literatura médica por varios autores. El grupo de De Ponti et al<sup>1</sup> realizó un total de 453 procedimientos en 411 pacientes consecutivos durante 4 años, utilizando como referencia un catéter en el haz de His y otro en el seno coronario<sup>1</sup>. Posteriormente, González et al<sup>2</sup> realizaron un total de 108 procedimientos con la misma técnica, y añadieron un catéter en la orejuela derecha, cuyos extremos distal y proximal localizan el techo auricular derecho y la pared posterior auricular derecha (zona intercava), respectivamente, si bien algunos autores creen suficiente utilizar como referencia el cuerpo del catéter de seno coronario en su descenso para la localización de la pared posterior de la aurícula derecha<sup>1</sup>.

En la serie de De Ponti et al<sup>1</sup> no se produjeron complicaciones clínicamente relevantes, aunque en 5 casos hubo de suspenderse la punción transeptal por no presentar el procedimiento suficientes garantías de seguridad para poderse llevar a término; de hecho, en 2 de los 5 pacientes se produjo la perforación de la pared li-

bre auricular izquierda con la aguja de Brockenbrough lo que, por otro lado, no ocasionó complicaciones o secuelas<sup>2</sup>. Según han referido algunos autores, la punción con aguja aislada no se relaciona con la presencia de complicaciones significativas<sup>3-5</sup>. González et al<sup>2</sup> llevaron a cabo la punción transeptal con éxito en todos los pacientes sin ningún caso de perforación de la aurícula izquierda ni de la raíz aórtica.

La ecocardiografía transesofágica o intracardiaca puede utilizarse como guía para la realización del cateterismo transeptal<sup>6-9</sup>, aunque en la actualidad no hay datos que indiquen que el uso de instrumentación ecocardiográfica adyuvante se asocie con un menor índice de complicaciones.

En conclusión, el cateterismo transeptal mediante la utilización de referencias exclusivamente electrofisiológicas con un catéter en el seno coronario y un catéter en el haz de His es un procedimiento sencillo, seguro y en progresiva difusión a través de los laboratorios de electrofisiología, que permite al electrofisiólogo realizar la punción transeptal de modo satisfactorio y con elevadas tasas de éxito.

## BIBLIOGRAFÍA

1. De Ponti R, Zardini M, Storti C, Longobardi M, Salerno-Uriarte JA. Transseptal catheterization for radiofrequency catheter ablation of cardiac arrhythmias. *Eur Heart J*. 1998;19:943-50.
2. González DM, Otomo K, Shah N, Arruda SM, Beckmann JK, Lazzara R, et al. Transseptal left heart catheterization for cardiac ablation procedures. *J Interv Card Electrophysiol*. 2001;5:89-95.
3. Clungston R, Lau FYK, Ruiz C. Transseptal catheterization update 1992. *Cathet Cardiovasc Diagn*. 1992;26:266-74.
4. Roelke M, Smith AJC, Palacios IF. The technique and safety of transseptal left Heart catheterization: The Massachusetts general hospital experience with 1,279 procedures. *Cathet Cardiovasc Diagn*. 1994;32:332-9.
5. De Ponti R, Cappato R, Curnis A, Della Bella P, Padeletti L, Raviele A, et al. Trans-Septal catheterization in the electrophysiology laboratory. Data from a Multicenter Survey Spanning 12 years. *J Am Coll Cardiol*. 2006;47:1037-42.
6. Daoud EG. Transseptal catheterization. *Heart Rhythm*. 2005;2:212-4.
7. Daoud EG, Klabfleisch SJ, Hummel JD. Intracardiac echocardiography to guide transseptal left heart catheterization for radiofrequency catheter ablation. *J Cardiovasc Electrophysiol*. 1999;10:358-63.
8. Szili-Torok T, Kimman G, Theuns D, Res J, Roelandt JR, Jordaens LJ. Transseptal left heart catheterization guided by intracardiac echocardiography. *Heart*. 2001;86:E11.
9. Cooper JM, Epstein LM. Use of intracardiac echocardiography to guide ablation of atrial fibrillation. *Circulation*. 2001;104:3010-3.