

# Miocardopatía hipertrófica de alto riesgo asociada con una nueva mutación en la proteína C fijadora de miosina

Pablo García-Pavía<sup>a</sup>, Javier Segovia<sup>a</sup>, Jesús Molano<sup>b</sup>, Roberto Mora<sup>b</sup>, Frederic Kontny<sup>c</sup>, Knut Erik Berge<sup>d</sup>, Trond P. Leren<sup>d</sup> y Luis Alonso-Pulpón<sup>a</sup>

<sup>a</sup>Servicio de Cardiología. Hospital Universitario Puerta de Hierro. Madrid. España.

<sup>b</sup>Unidad de Genética Molecular. Servicio de Bioquímica. Hospital La Paz. Madrid. España.

<sup>c</sup>Servicio de Cardiología. Volvat Medical Centre. Oslo. Noruega.

<sup>d</sup>Departamento de Genética Médica. Hospital Universitario Rikshospitalet. Oslo. Noruega.

La miocardopatía hipertrófica (MCH) es una enfermedad genética de herencia autosómica dominante caracterizada por incremento en la masa ventricular y desorganización miofibrilar. Se han identificado mutaciones causantes de MCH en 11 genes de proteínas del sarcómero cardiaco. La MCH causada por mutaciones en el gen de la proteína C fijadora de miosina (*MYBPC3*) tradicionalmente se ha considerado de curso benigno.

Presentamos a una familia con varios miembros afectados de MCH y alta incidencia de muerte súbita, presumiblemente como consecuencia de la sustitución de citosina por guanina en el nucleótido 269 del ARNm del gen *MYBPC3*. Esta mutación, no descrita previamente, modifica el codón 79, que codifica la incorporación del aminoácido tirosina y da lugar a un codón de terminación. La mutación descrita parece conferir un riesgo mayor que el atribuido hasta el momento a la MCH secundaria a mutaciones en el gen *MYBPC3*.

## High-Risk Hypertrophic Cardiomyopathy Associated With a Novel Mutation in Cardiac Myosin-Binding Protein C

Hypertrophic cardiomyopathy is an autosomal dominant inherited disease characterized by ventricular hypertrophy and myofibril disarray. Mutations responsible for hypertrophic cardiomyopathy have been identified in 11 genes that encode for cardiac sarcomere proteins. Traditionally, hypertrophic cardiomyopathy due to mutation of the myosin-binding protein C gene (*MYBPC3*) has been thought to follow a benign course.

We report a family with several members affected by hypertrophic cardiomyopathy in which there was a high incidence of sudden death. Disease was presumably caused by the substitution of cytosine by guanine at nucleotide 269 of *MYBPC3* mRNA. This mutation, which has not previously been described, modifies codon 79, which encodes for the incorporation of a tyrosine, and gives rise to a stop codon. The mutation described here appears to confer a higher risk than that previously associated with hypertrophic cardiomyopathy due to *MYBPC3* gene mutation.

**Palabras clave:** Miocardopatía hipertrófica. Proteína C fijadora de miosina. Genética. Muerte súbita.

**Key words:** Hypertrophic cardiomyopathy. Myosin-binding protein C. Genetics. Sudden death.

Full English text available from: [www.revespcardiol.org](http://www.revespcardiol.org)

## INTRODUCCIÓN

La miocardopatía hipertrófica (MCH) es una cardiopatía de transmisión genética caracterizada por el engrosamiento de la pared miocárdica en ausencia de

otras causas de hipertrofia ventricular izquierda<sup>1</sup>. Es una de las causas más frecuentes de muerte súbita en jóvenes y la más común de las enfermedades hereditarias cardiovasculares, con una prevalencia estimada de una de cada 500 personas<sup>2</sup>.

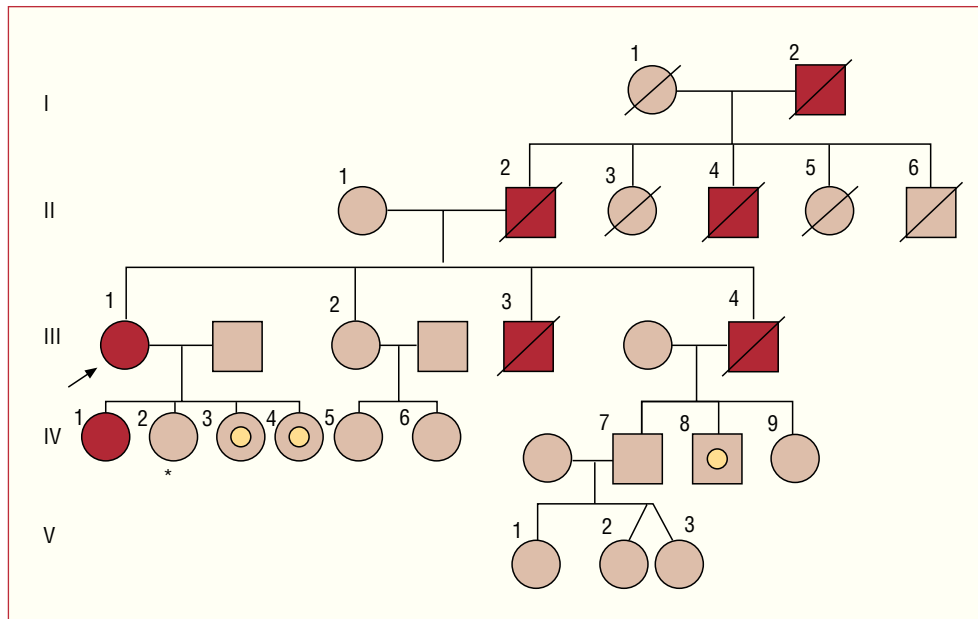
Hasta el momento se han identificado más de 400 mutaciones diferentes causantes de MCH en 11 genes que codifican proteínas del sarcómero cardiaco<sup>3</sup>. Uno de estos genes es *MYBPC3*, que codifica la proteína C fijadora de miosina. Tradicionalmente se ha considerado que las mutaciones en el gen *MYBPC3* causan una MCH de presentación más tardía, con menor hipertrofia ventricular y mejor pronóstico que las causadas por mutaciones en otros genes sarcoméricos<sup>4,6</sup>.

Este trabajo ha sido financiado parcialmente gracias a una beca MAPFRE Medicina 2005.

Correspondencia: Dr. P. García-Pavía.  
Servicio de Cardiología. Hospital Universitario Puerta de Hierro.  
San Martín de Porres, 4. 28035 Madrid. España.  
Correo electrónico: [pablogpavia@yahoo.es](mailto:pablogpavia@yahoo.es)

Recibido el 27 de marzo de 2006.

Aceptado para su publicación el 30 de agosto de 2006.



**Fig. 1.** Árbol genealógico familiar.  
Círculo: mujer. Cuadrado: varón. Símbolos rojos: miembros de la familia afectados de cardiopatía/muerte súbita. Símbolos marrones: miembros sin cardiopatía. Símbolos que encierran un círculo: miembros portadores de la mutación sin cardiopatía en la actualidad. Símbolos con línea diagonal: miembros fallecidos. Flecha: paciente índice.

Describimos el caso de una familia con varios miembros afectados de MCH y alta incidencia de muerte súbita, que presenta una mutación en el gen *MYBPC3* no descrita con anterioridad<sup>7</sup>.

## MÉTODOS

Estudiamos a los sujetos vivos de una rama de una familia con múltiples antecedentes de muerte súbita y cardiopatía (fig. 1). El estudio incluyó exploración física, electrocardiograma y ecocardiograma. A los miembros con MCH se les practicaron, además, una ergometría y un registro electrocardiográfico de 48 horas.

Tras establecer el diagnóstico de MCH en la paciente índice, la mayor de sus hijas, de 34 años, fue estudiada en Noruega, donde residía, y fue diagnosticada también de MCH no obstructiva. Tras otorgar el consentimiento escrito, en esta enferma se realizó un estudio genético mediante secuenciación de los exones de los genes de la cadena pesada de la miosina  $\beta$  (*MYH7*), proteína C fijadora de la miosina (*MYBPC3*), troponina I (*TNNI3*), troponina T (*TNNT2*), cadena ligera de la miosina reguladora 2 (*MYL2*) y cadena ligera de la miosina esencial 1 (*MYL3*). Los genes estudiados son causantes de casi todos los casos de MCH con mutación demostrada<sup>8</sup>.

Tras identificar una mutación en el gen *MYBPC3*, en la paciente índice y los familiares accesibles de primer grado de los sujetos con MCH o fallecidos de muerte súbita (fig. 1; sujetos II-1, III-1, III-2, IV-2, IV-3, IV-4, IV-7, IV-8 y IV-9), se realizó un estudio genético. Éste consistió en la amplificación mediante la reacción en cadena de la ADN polimerasa (PCR) del exón 2 y las regiones intrónicas adyacentes del gen *MYBPC3*.

Los cebadores y métodos empleados se encuentran a disposición de quien lo solicite en la dirección de correspondencia. El estudio genético fue aprobado por el Comité de Ética del Hospital La Paz.

## RESULTADOS

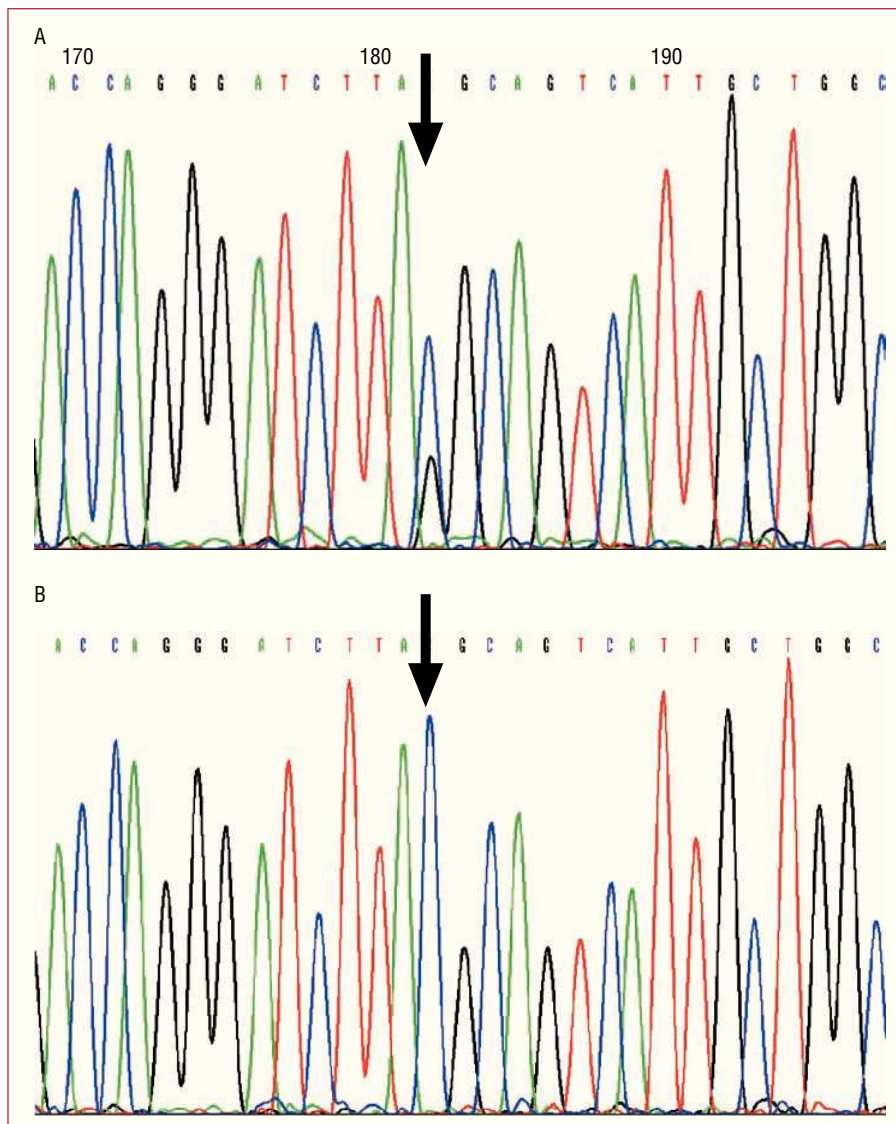
### Evaluación clínica

#### Sujeto índice

Mujer de 53 años de edad con historia de hipertensión arterial de larga evolución y tabaquismo que es remitida a nuestro centro por disnea progresiva con el esfuerzo. El estudio inicial mostró cardiomegalia radiológica y signos electrocardiográficos de hipertrofia ventricular izquierda. Un ecocardiograma objetivó hipertrofia severa de las paredes anterior, anteroseptal y septal con un grosor del tabique interventricular de 25 mm, contractilidad normal, velocidad de la onda E de 0,71 ms, tiempo de deceleración de la onda E de 130 ms y ausencia de gradiente subaórtico, hallazgos compatibles con el diagnóstico de MCH no obstructiva con disfunción diastólica avanzada. Tras documentarse taquicardias ventriculares no sostenidas (TVNS) en 2 registros electrocardiográficos de 48 h, y dados los antecedentes familiares de muerte súbita, se procedió a la implantación de un desfibrilador automático implantable (DAI).

#### Historia familiar

El abuelo paterno de la paciente índice, su padre y uno de los tíos paternos habían fallecido súbitamente cerca de los 50 años (52, 49 y 48 años, respectivamente). Dos hermanos varones habían sido diagnosticados



**Fig. 2.** Secuenciación del exón 2 del gen *MYBPC3* de A: paciente índice (flecha en figura 1) y B: hija de la paciente índice no portadora (\* en figura 1). A: Se aprecian 2 picos que representan tanto citosina (azul) como guanina (negro) en el punto correspondiente al nucleótido 269 del ARNm del gen *MYBPC3*. Este doble pico indica que en uno de los alelos el codón TAC, que codifica la tirosina 79 de la proteína, se transforma en TAG (codón de terminación o sin sentido). B: El mismo punto del gen *MYBPC3* registra un único pico (citosina, azul) que se corresponde con 2 alelos normales para el codón TAC de la tirosina 79.

de cardiopatía. El primero de ellos falleció súbitamente a los 32 años sin descendencia y el segundo, que era el único con diagnóstico establecido de MCH, falleció a los 42 años tras presentar una hemorragia cerebral cuando se encontraba en espera de trasplante cardiaco. La hija ya comentada de la paciente índice, diagnosticada de MCH a los 34 años, mostró TVNS en el registro electrocardiográfico ambulatorio, por lo que se procedió a la implantación de un DAI. Los otros miembros de la familia estudiados permanecían asintomáticos y presentaban ecocardiogramas normales (fig. 1).

### Análisis genético

Se constató que la paciente índice y su hija afectada de MCH eran heterocigotas para la mutación Y79X en el exón 2 del gen *MYBPC3*. En el nucleótido 269 del ARNm de uno de los alelos del gen *MYBPC3* el cam-

bio de una base de citosina por guanina (fig. 2) (TAC > TAG) produce un cambio en el codón 79, de modo que en lugar de codificar para el aminoácido tirosina (TAC) se transforma en un codón de terminación (TAG). Esta mutación provoca invariablemente la interrupción de la traducción del ARNm en este punto, dando lugar a la síntesis de una proteína incompleta.

Otros 3 miembros de la familia sin cardiopatía en la evaluación clínica (sujetos IV-3, IV-4 y IV-8, de 19, 15 y 28 años, respectivamente) presentaban la misma mutación en el exón 2 de *MYBPC3*. Los sujetos II-1, III-2, IV-2, IV-7 y IV-9 no presentaban dicha mutación (fig. 1).

### DISCUSIÓN

Desde la primera identificación en 1990 de uno de los genes relacionados con la MCH<sup>9</sup>, el progresivo conocimiento de las bases genéticas de la enfermedad ha revolucionado la atención de estos enfermos y sus familias.

El estudio genético practicado a esta familia ha permitido identificar una nueva mutación en el gen *MYBPC3* que se asocia con un curso desfavorable, con desarrollo de la enfermedad y muerte súbita entre la cuarta y sexta décadas de la vida.

Pese a la supuesta benignidad de la MCH secundaria a mutaciones en *MYBPC3*<sup>4-6</sup>, la presentación en esta familia apoya los hallazgos de otros trabajos, que ligan el curso de la enfermedad al tipo de mutación documentada en este gen<sup>10</sup>. Así, se ha señalado que los pacientes con mutaciones de terminación en *MYBPC3* (como la descrita en este trabajo) presentan la enfermedad más precozmente y requieren terapias más agresivas (ablación septal e implantación de desfibrilador) que los pacientes con mutaciones que provocan solamente cambios en la secuencia de aminoácidos<sup>10</sup>. En esta familia se implantó un DAI en la paciente índice y en su hija diagnosticada de MCH.

Aunque es probable que la mutación descrita sea la causante de la MCH en esta familia, no se puede asegurar categóricamente, ya que esta mutación no se ha encontrado en otras familias con MCH, y no se han analizado todos los genes causantes de MCH. La influencia de alteraciones en otros genes podría desempeñar un papel fundamental en las manifestaciones clínicas de la enfermedad y podría justificar, en parte, las diferencias observadas en el curso clínico entre los miembros de la familia estudiada. Así, llama la atención que todos los miembros fallecidos eran varones y que fallecieron a una edad más temprana que la del diagnóstico de la paciente índice.

La identificación de la mutación causante en los familiares asintomáticos permite identificar con claridad a los sujetos con posibilidad de desarrollar MCH en el futuro y los que, por no ser portadores de la mutación, no precisan de seguimiento específico<sup>11</sup>. En esta familia, la hermana de la paciente índice, una hija, 2 sobrinos y los descendientes de todos ellos no precisan de seguimiento en el futuro (fig. 1).

Para los pacientes con MCH, y para los portadores asintomáticos de una mutación, la identificación de la misma posibilita un consejo genético eficaz<sup>12</sup> y, si la mutación ha sido descrita con anterioridad, permite aproximarse al posible curso de la enfermedad. A todos los portadores de la mutación de esta familia se les ha ofrecido consejo genético para planificar su descendencia. Los futuros pacientes con MCH asociada a la misma mutación en el gen *MYBPC3* podrán ser informados acerca del posible curso de la enfermedad según el análisis de la familia descrita, con las limitaciones expresadas anteriormente.

No está establecido cuál debe ser el seguimiento a realizar en sujetos portadores de mutación que no han desarrollado MCH<sup>13</sup>. Un estudio reciente señala la superioridad de la resonancia magnética (RM) sobre el ecocardiograma tradicional en el diagnóstico de MCH en portadores sanos<sup>14</sup>. Los 3 portadores de la mutación

sin cardiopatía de esta familia (de 19, 15 y 28 años) no presentaban signos compatibles con MCH en el estudio de RM. Para estos sujetos planificamos seguimientos con ECG, ecocardiograma y RM con periodicidad anual mientras permanezcan asintomáticos.

En resumen, este trabajo describe una mutación asociada a MCH de mal pronóstico no conocida con anterioridad, y muestra la utilidad clínica de efectuar estudio genético en pacientes con MCH.

## BIBLIOGRAFÍA

1. Navarro-López F. Miocardiopatía hipertrófica. Bases genéticas e implicaciones clínicas. *Rev Esp Cardiol*. 2004;57 Supl 1:22-32.
2. Maron BJ, Gardin JM, Flack JM, Gidding SS, Kurosaki TT, Bild DE. Prevalence of hypertrophic cardiomyopathy in a general population of young adults: echocardiographic analysis of 4,111 subjects in the CARDIA study: Coronary Artery Risk Development in (Young) adults. *Circulation*. 1995;92:785-9.
3. Maron BJ, Towbin JA, Thiene G, Antzelevitch C, Corrado D, Arnett D, et al. Contemporary definitions and classification of the cardiomyopathies. *Circulation*. 2006;113:1807-16.
4. Charron P, Dubourg O, Desnos M, Bennaceur M, Carrier L, Camproux AC, et al. Clinical features and prognostic implications of familial hypertrophic cardiomyopathy related to the cardiac myosin-binding protein C gene. *Circulation*. 1998;97:2230-6.
5. Konno T, Shimizu M, Ino H, Matsuyama T, Yamaguchi M, Terai H, et al. A novel missense mutation in the myosin binding protein-C gene is responsible for hypertrophic cardiomyopathy with left ventricular dysfunction and dilation in elderly patients. *J Am Coll Cardiol*. 2003;41:781-6.
6. Niimura H, Bachinski LL, Sangwatanaroj S, Watkins H, Chudley AE, McKenna W, et al. Mutation in the gene for cardiac myosin-binding protein C and late-onset familial hypertrophic cardiomyopathy. *N Engl J Med*. 1998;338:1248-57.
7. The FHC Mutation Database [accedido 18 Jun 2006]. Disponible en: [www.angis.org.au/Databases/Heart/heartbreak.html](http://www.angis.org.au/Databases/Heart/heartbreak.html).
8. Richard P, Charron P, Carrier L, Ledeuil C, Cheav T, Pichereau C, et al. Hypertrophic cardiomyopathy: distribution of disease genes, spectrum of mutations, and implications for a molecular diagnosis strategy. *Circulation*. 2003;107:2227-32.
9. Geisterfer-Lowrance AA, Kass S, Tanigawa G, Vosberg HP, McKenna W, Seidman CE, et al. A molecular basis for familial hypertrophic cardiomyopathy: a beta cardiac myosin heavy chain gene missense mutation. *Cell*. 1990;62:999-1006.
10. Erdmann J, Raible J, Maki-Abadi J, Hummel M, Hammann J, Wollnik B, et al. Spectrum of clinical phenotypes and gene variants in cardiac myosin-binding protein C mutation carriers with hypertrophic cardiomyopathy. *J Am Coll Cardiol*. 2001;38:322-30.
11. Maron BJ, Seidman JG, Seidman CE. Proposal for contemporary screening strategies in families with hypertrophic cardiomyopathy. *J Am Coll Cardiol*. 2004;44:2125-32.
12. Charron P, Heron D, Gargiulo M, Richard P, Dubourg O, Desnos M, et al. Genetic testing and genetic counselling in hypertrophic cardiomyopathy: the French experience. *J Med Genet*. 2002;39:741-6.
13. Maron BJ, McKenna WJ, Danielson GK, Kappenberger LJ, Kuhn HJ, Seidman CE, et al. ACC/ESC Clinical Expert Consensus Document on Hypertrophic Cardiomyopathy. *Eur Heart J*. 2003;24:1965-91.
14. Rickers C, Wilke NM, Jerosch-Herold M, Casey SA, Panse P, Panse N, et al. Utility of cardiac magnetic resonance imaging in the diagnosis of hypertrophic cardiomyopathy. *Circulation*. 2005;112:855-61.