

# Corrección de la posición perpendicular del ocluidor *Amplatzer* en el cierre percutáneo de la comunicación interauricular ostium secundum

Ramón A. Flores<sup>a</sup>, Antonio Salgado<sup>a</sup>, Sandra P. Antúnez<sup>b</sup>, Humberto García<sup>a</sup> y José L. Aceves<sup>a</sup>

<sup>a</sup>Laboratorio de Intervencionismo en Cardiopatías Congénitas. Centro Médico Nacional 20 de Noviembre. ISSSTE. México DF. México.

<sup>b</sup>Servicio de Ecocardiografía. Centro Médico Nacional 20 de Noviembre. ISSSTE. México DF. México.

**Introducción y objetivos.** La comunicación interauricular ostium secundum (CIAOS) es una afección que requiere cierre del defecto. Se han publicado imágenes ecocardiográficas con la posición perpendicular del ocluidor *Amplatzer* en el 7% de los casos. En este documento describimos una técnica de apoyo con balón que permite la presentación transversa del dispositivo.

**Métodos.** En 6 pacientes con diagnóstico de CIAOS se observó mediante imágenes ecocardiográficas la posición perpendicular del dispositivo sobre los bordes del defecto. Para corregir esta posición, aplicamos una maniobra de apoyo con balón sobre el borde inferior del dispositivo para favorecer la posición transversa y su implantación.

**Resultados.** En todos los casos, la maniobra de apoyo con balón permitió la correcta presentación transversa del dispositivo, favoreciendo su implantación.

**Conclusiones.** La técnica de apoyo con balón es una alternativa útil que permite la posición transversa del dispositivo *Amplatzer* cuando en imágenes ecocardiográficas el dispositivo mantiene una posición persistentemente perpendicular sobre los bordes del defecto.

**Palabras clave:** *Amplatzer*. Comunicación interauricular. Dispositivos intracardíacos.

## Correction of the Perpendicular Positioning of the *Amplatzer* Device During Closure of an Ostium Secundum Atrial Septal Defect

**Introduction and objectives.** Ostium secundum atrial septal defects require closure. Echocardiographic studies have reported that, in 7% of cases, the *Amplatzer* occluder is orientated perpendicular to the rim of the defect. This article describes the use of an ancillary technique involving a balloon catheter that enables the *Amplatzer* device to be positioned transversely.

**Methods.** We report six patients with an ostium secundum atrial septal defect in whom echocardiographic imaging showed that the *Amplatzer* device was positioned perpendicular to the rim of the defect. To correct the device's orientation, we used an ancillary maneuver that involved placing a balloon catheter at the device's lower edge, thereby inducing it to adopt a transverse position and undergo successful implantation.

**Results.** In all cases, the ancillary balloon catheter technique enabled the device to adopt the correct transverse orientation, thereby facilitating successful implantation.

**Conclusions.** The ancillary balloon catheter technique is useful for ensuring that *Amplatzer* devices adopt a transverse orientation when echocardiography shows the device to be persistently orientated perpendicular to the rim of the septal defect.

**Key words:** *Amplatzer*. Atrial septal defect. Intracardiac device.

Full English text available from: [www.revespcardiol.org](http://www.revespcardiol.org)

## INTRODUCCIÓN

La comunicación interauricular tipo ostium secundum (CIAOS) es una afección que requiere cierre temprano del defecto por su impacto anatómico y hemodinámico en el ventrículo derecho y el lecho arterial

pulmonar<sup>1</sup>. Desde 1997, el cierre percutáneo con dispositivo *Amplatzer* es una alternativa terapéutica eficiente<sup>2-5</sup>. Para la implantación adecuada del dispositivo es indispensable que éste se observe en la imagen ecocardiográfica en posición transversa sobre los bordes del defecto septal. Desde las primeras series publicadas, se ha comunicado la posición perpendicular del ocluidor *Amplatzer* sobre los bordes del defecto, lo que impide el autocentrado y la correcta implantación<sup>2,3</sup>. Esta complicación se ha registrado en el 7% de los casos y propicia la manipulación excesiva de catéteres, embolización y fracaso del procedimiento<sup>3-8</sup>. En este documento describimos una técnica de apoyo con ba-

Correspondencia: Dr. J.L. Aceves Chimal.  
Laboratorio de Intervencionismo en Cardiopatías Congénitas.  
Avda. Félix Cuevas 540. Col del Valle CP 03100. México.  
Correo electrónico: [aceves996@hotmail.com](mailto:aceves996@hotmail.com)

Recibido el 25 de julio de 2007.

Aceptado para su publicación el 6 de marzo de 2008.

## ABREVIATURAS

CIAOS: comunicación interauricular tipo ostium secundum.

ETE: ecocardiografía transefágica.

ETT: ecocardiografía transtorácica.

lón que evita el fracaso del cierre del defecto por posición perpendicular del dispositivo ocluser.

## MÉTODOS

En 6 pacientes con diagnóstico de CIAOS se observó en imágenes ecocardiográficas el dispositivo ocluser (Amplatzer AGA Medical Corporation, Golden Valley, Minnesota) persistentemente en posición perpendicular sobre los bordes del defecto, complicando el procedimiento y dificultando su implantación. Los pacientes fueron aceptados para cierre percutáneo del defecto en sesión medicoquirúrgica de la división de cardiocirugía de acuerdo con los estándares establecidos en la literatura médica<sup>2-8</sup>. Registramos edad, sexo, peso, diámetro y bordes del defecto determinados por estudio ecocardiográfico transtorácico (ETT) y transefágico (ETE).

Con el estudio hemodinámico previo al cierre del defecto septal, registramos oximetrías y presiones de vena cava superior (VCS), vena cava inferior (VCI), aurícula derecha (AD), aurícula izquierda (AI), venas pulmonares (VP), ventrículo derecho (VD), tronco pulmonar (TP), Qp:Qs y resistencias pulmonares.

### Técnica convencional

El registro electrocardiográfico continuo se realizó en dos derivaciones (derivación bipolar DII y unipolar V5) y la presión arterial se registró con esfigmomanómetro de brazaete. Se sedó a los pacientes con citrato de fentanilo (1 µg/kg) y clorhidrato de midazolam (100 µg/kg). Se aplicó heparina (100 UI/kg) y cefaloti-

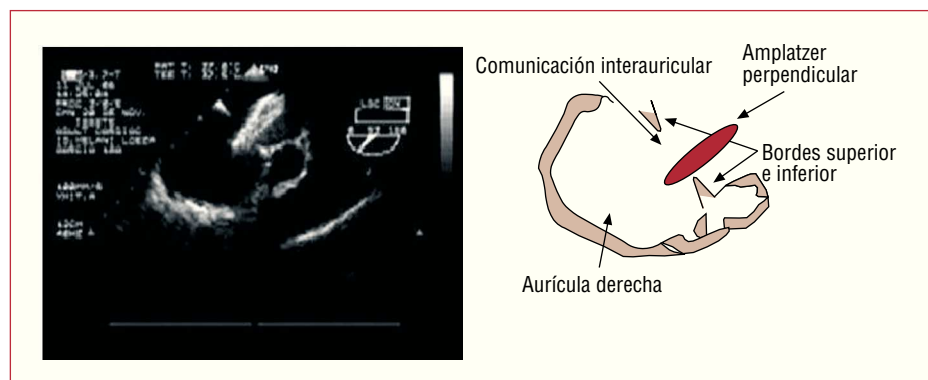
na a 100 mg/kg. Con ETE se verificó el diagnóstico y se precisaron los bordes de la CIA. El abordaje vascular venoso femoral se realizó con técnica de Seldinger, llevando un catéter multipropósito hasta la vena pulmonar superior izquierda. Para la proyección ecocardiográfica de cuatro cámaras se inyectó medio de contraste (optiray 350, 1 ml/kg) en la vena pulmonar superior derecha, determinando el diámetro de la CIAOS y el flujo del cortocircuito arteriovenoso. Las dimensiones del dispositivo se determinaron de acuerdo con el diámetro de inflado del balón Meditech (Boston Scientific, Watertown, Massachusetts) ajustado a la rejilla de medición del dispositivo (AGA Medical) y a las dimensiones del defecto estimado por ecocardiografía.

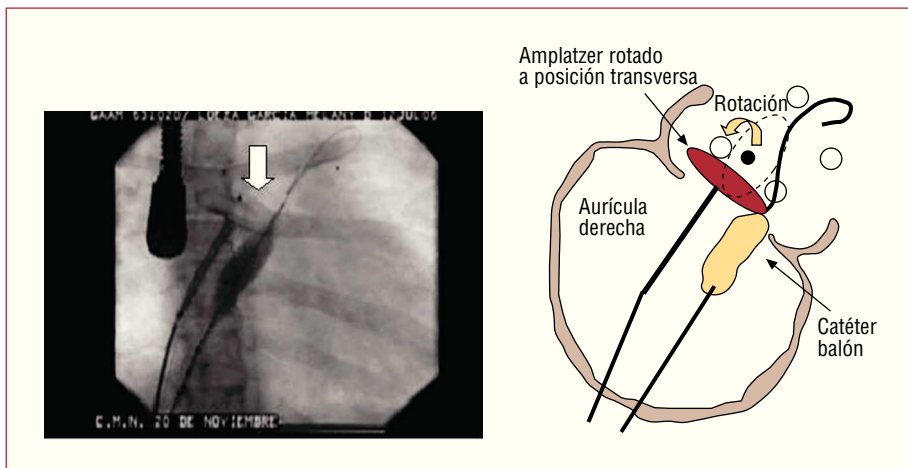
El ascenso del sistema de liberación se realizó hasta cruzar la CIAOS hacia la aurícula izquierda; una vez cargado el ocluser, con técnica convencional se desplazó el dispositivo a través del sistema de liberación hacia el corazón. Durante la fluoroscopia se inició la apertura del disco izquierdo y parte de la cintura o contrapulsor dentro de la aurícula izquierda, traccionándolo posteriormente hacia la aurícula derecha, buscando en imagen de ETE la posición transversa, el anclaje y el autocentrado del dispositivo sobre los bordes del defecto. Sin embargo, en los 6 casos la posición fue persistentemente perpendicular, y el disco izquierdo se situaba encima de los bordes del defecto septal posteroinferior, sin lograr el autocentrado (fig. 1). Después de tres intentos de rotación y liberación del dispositivo, aplicamos la técnica de apoyo con balón.

### Técnica alternativa de apoyo con balón

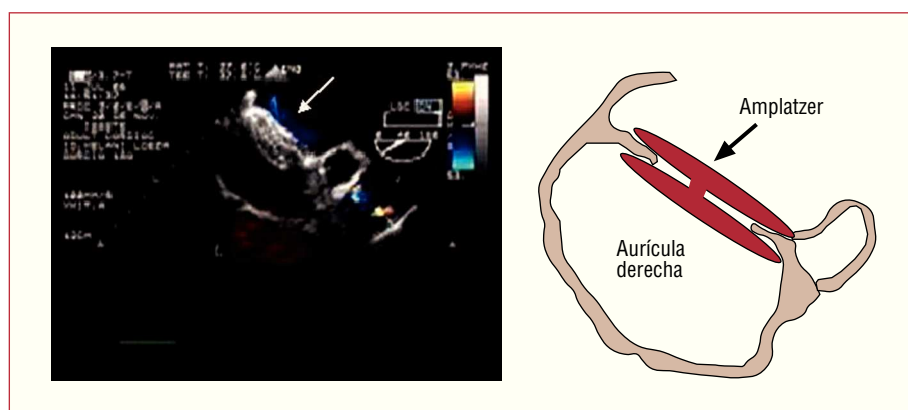
Por medio de acceso venoso femoral contralateral, se introdujo un catéter balón de medición de 24 mm (AGA Medical Corporation), cruzando el defecto septal interauricular y llevando su extremo distal a la desembocadura de la vena pulmonar superior izquierda. Posteriormente se infló el balón con una mezcla de 7 ml de solución fisiológica y 3 ml de medio de contraste, posicionándolo en el borde inferior del defecto. Con

**Fig. 1.** Imagen de ecocardiografía transefágica (ETE) en la que se observa el dispositivo Amplatzer encimado al borde inferior de la comunicación interauricular. El esquema representa la imagen de ETE.





**Fig. 2.** Imagen fluoroscópica en la que se observa la maniobra de apoyo con balón en el borde inferior del Amplatzer para corregir la posición de perpendicular a transversa. La flecha indica el dispositivo. El esquema representa la imagen fluoroscópica.



**Fig. 3.** Imagen de ecocardiografía transesofágica (ETE) en la que se observan los discos del dispositivo Amplatzer cabalgados sobre los bordes del defecto septal. La flecha indica el dispositivo cerrando la comunicación interauricular. El esquema representa la imagen de ETE.

el balón inflado, se proporcionó apoyo transitorio al borde inferior del dispositivo y se inició la apertura-anclaje, lográndose la posición transversa y el autocentrado del ocluser (fig. 2), con cabalgamiento correcto de los discos del Amplatzer sobre los bordes septales, lográndose así el cierre exitoso de la CIAOS (fig. 3).

## RESULTADOS

De 58 pacientes sometidos a cierre percutáneo de CIAOS, se suspendieron 5 procedimientos por dimensiones del borde posteroinferior < 5 mm determinadas con ETE durante el procedimiento. En imágenes ecocardiográficas, se observó en 8 casos una posición perpendicular del dispositivo sobre los bordes del defecto, en los primeros 2 fracasó el cierre del defecto y en los 6 restantes se realizó la técnica de apoyo con balón, lográndose el cierre del defecto.

Las edades y los pesos de los pacientes fueron de 2-26 años y 11-72 kg respectivamente. Las dimensiones de la CIAOS fueron de 16-28 mm por ETT y de 16-26 mm por ETE. Los bordes del defecto estuvieron en los rangos siguientes: posterior, 4-11 mm; aórtico, 2-5 mm; VCI, 5-7 mm, y VCS, 5-14 mm. Los diámetros del dispositivo implantado estuvieron entre 18 y 32 mm (tabla 1).

En todos los pacientes el estudio hemodinámico mostró condiciones oximétricas, presiones en cavidades cardiacas derechas y pulmonares en parámetros normales. El Qp:Qs y las resistencias pulmonares estuvieron en condiciones adecuadas para el cierre del defecto (tabla 2).

## DISCUSIÓN

El cierre percutáneo de la CIAOS en seres humanos se inició con dispositivos rígidos y de difícil manejo<sup>9-11</sup>. El avance tecnológico y la creatividad médica propiciaron el desarrollo de los ocluseros, evolucionando el diseño y el material de construcción. El dispositivo Amplatzer está diseñado en una sola pieza, con dos discos de retención unidos por una cintura o contrapulsor que permite la apertura y recaptura de los discos las veces necesarias hasta conseguir un autocentrado y una implantación adecuadas<sup>12-20</sup>.

Actualmente la técnica de implantación del Amplatzer para cierre de CIAOS se ha estandarizado, y se aplica de forma segura y eficaz en la mayoría de los centros hospitalarios con tercer nivel de atención; sin embargo, en algunos casos la posición anómala del dispositivo sobre los bodes del defecto impide la im-

**TABLA 1. Variables demográficas, diámetros y bordes de la comunicación interauricular determinados por ecocardiografías transtorácica y transesofágica y diámetros del Amplatzer implantado**

Paciente	Sexo	Edad (años)	Peso (kg)	ETE (mm)	ETT (mm)	Stretched (mm)	Bordes (mm)				Dispositivo Amplatzer (mm)
							P	Ao	VCI	VCS	
1	Mujer	19	49	26	25	26	8	2	7	6	28
2	Varón	4	14	18	21	17	8	4	6	5	20
3	Mujer	4	15	18	18	18	7	3	6	6	20
4	Mujer	17	45	22	28	28	5	5	5	5	32
5	Varón	26	72	16	20	18	11	3	7	14	22
6	Varón	2	11	16	16	17	4	5	5	5	18

Ao: aorta; ETE: ecografía transesofágica; ETT: ecografía transtorácica; P: pulmonar; *stretched*: diámetro distendido de la CIAOS; VCI: vena cava inferior; VCS: vena cava superior.

**TABLA 2. Relación del gasto cardiaco y las resistencias pulmonares y sistémicas antes de la implantación del dispositivo Amplatzer**

Paciente	Qp:Qs	Resistencias (UW)	
		Pulmonares	Sistémicas
1	3,1:1	3,57	20
2	2,27:1	2	22,56
3	2,13:1	1,15	11,4
4	3,14:1	1,49	17,3
5	2,81:1	2,57	25,23
6	2,1:1	2	16

Qp:Qs: relación gasto pulmonar:gasto sistémico.

plantación exitosa. En algunas series, la posición perpendicular del dispositivo sobre los bordes del defecto se registra en el 7% de los casos<sup>2,3</sup> e induce al operador a realizar varios intentos de implantación, manipulación excesiva de catéteres y maniobras que incrementan los riesgos de perforación de cavidades cardíacas, desgarros de los bordes septales, embolización y fracaso del procedimiento<sup>12-20</sup>. En nuestra serie observamos una incidencia de 13%, aunque debemos considerar que el número de pacientes es bajo con respecto a otras series publicadas.

Durante la maniobra de liberación del primer disco del dispositivo, se requiere del anclaje de éste al borde inferolateral del defecto para favorecer la posición transversa del dispositivo en imagen de ETE sobre los bordes del defecto y permitir así el autocentrado, condición indispensable para su implantación. Diferentes autores mencionan la posición anómala del dispositivo sobre los bordes septales, y la corrigen con maniobras rotatorias durante la secuencia de apertura del dispositivo. Sin embargo, estas maniobras involucran riesgos de embolización y perforación del tejido cardíaco<sup>21-29</sup>. Kannan et al<sup>26</sup> y Wahab et al<sup>27</sup> indican que al cortar la vaina de Mullins favorecen la angulación del dispositivo y se corrige la presentación perpendicular, aunque durante el proceso de implantación se incrementa el riesgo de embolización aérea y de lesión vascular al introducir la vaina cortada. Llama la atención que, a pe-

sar de más de 100 casos publicados, esta técnica de corrección no produjo ninguna de estas complicaciones<sup>29</sup>.

Algunos factores contribuyen a la posición anómala del dispositivo sobre la CIA, entre los que destaca la presencia de un borde posteroinferior insuficiente<sup>30</sup>. Varma et al<sup>31</sup> publicaron que el fallo en la implantación del dispositivo por posición anómala se presenta cuando el borde septal inferior es incapaz de dar soporte al dispositivo, especialmente si se combina con un borde anterior pequeño. En 4 de nuestros casos el borde aórtico fue  $\leq 3$  mm, y aunque los bordes inferiores mostraron dimensiones adecuadas, posiblemente una tensión disminuida del tejido no proporcionó soporte suficiente al dispositivo y favoreció la posición perpendicular sobre el defecto septal<sup>27-30</sup>. Agregado a lo anterior, Dalvi et al<sup>30</sup> señalaron que la presencia de aurículas izquierdas pequeñas propicia la mala posición del dispositivo, pues no permiten la rotación del disco en la curvatura posterior de la aurícula a la altura de las venas pulmonares y anterior por el apéndice atrial. En nuestros casos, esa también pudo ser causa de la posición perpendicular persistente del dispositivo (pacientes 1, 4 y 5), pues presentaron defectos y bordes septales pequeños.

En el Laboratorio de Intervencionismo de Cardiopatías Congénitas del CMN 20 de Noviembre del ISSSTE, en los primeros 2 casos con posición perpendicular del ocluser Amplatzer, observada en proyección sagital del ETE, realizamos las maniobras referidas por otros autores con manipulación excesiva de los catéteres y del ocluser<sup>25-29</sup>, pero persistió la mala posición del dispositivo y consecuentemente fracasó el cierre de la CIAOS. En los 6 casos ulteriores aplicamos la técnica de apoyo con balón, que resultó útil y permitió la posición transversa, el autocentrado y el cierre exitoso de la CIA.

La técnica de apoyo con balón del borde inferolateral del dispositivo publicada por Masura et al<sup>2</sup>, Dalvi et al<sup>30</sup> y Varma et al<sup>31</sup> tiene el inconveniente de requerir otro abordaje femoral, con riesgo de complicaciones en el proceso de punción e introducción del catéter balón. Afortunadamente, esos autores no comunicaron complicaciones, y en nuestra experiencia no se obser-

varon. Consideramos que estos riesgos son menores al compararlos con los riesgos de tromboembolia, perforación de estructuras cardíacas y desgarras de los bordes septales secundarios a la manipulación excesiva de los catéteres que se requieren con otras técnicas utilizadas para corregir la mala posición del dispositivo sobre los bordes de la CIA<sup>12,19-22</sup>.

La técnica de apoyo con balón es útil para corregir la mala posición del dispositivo Amplatzer, pero no sabemos si se podría aplicar a otros tipos de dispositivos. El número de pacientes en quienes se ha aplicado esta técnica es pequeño y no puede compararse con las diferentes técnicas publicadas, aunque posiblemente presente una mejor alternativa, pues en las series publicadas y en nuestra experiencia no observamos complicaciones.

## CONCLUSIONES

La técnica de apoyo con balón es una alternativa útil y factible para el cierre percutáneo de la CIAOS cuando el dispositivo Amplatzer mantenga persistentemente una posición perpendicular sobre los bordes del defecto septal en la imagen de ecocardiografía.

## BIBLIOGRAFÍA

- Clark EB. Epidemiology of congenital cardiovascular malformations. En: Emmaouilides GC, Allen HD, Riemenschneider TA, Allen HD, Gutgesel HP, editores. *Heart disease in infants, children and adolescents, including the fetus and young adults*. Baltimore: Williams & Wilkins; 1995. p. 60-9.
- Masura J, Gavora P, Holan M. Initial clinical results with the Amplatzer atrial septal occluder. *Eur Heart J*. 1997;18 Suppl:78.
- Masura J, Gavora P, Formanek A. Transcatheter closure of secundum atrial septal defects using the new self-centering Amplatzer septal occluder: initial human experience. *Cathet Cardiovasc Diagn*. 1997;42:388-93.
- Berger F, Ewert P, Stiller B. Initial clinical results with the Amplatzer septal occluder —A self-centering double disc for occlusion of atrial septal defects. *Z Kardiol*. 1998;87:185-90.
- Fischer G, Kramer HH, Stieh J. Transcatheter closure of secundum atrial septal defects with the new self-centering Amplatzer septal occluder. *Eur Heart J*. 1999;20:541-9.
- Zabal C, Chio F, Amplatz K, Martínez Ríos MA. Cierre percutáneo de comunicación inter atrial con el dispositivo Amplatzer®. Primer caso en México. *Arch Inst Cardiol Mex*. 1998;68:147-52.
- Bialkowski J, Kusa J, Szkutnik M, Kalarusb Z, Banaszaka P, Bermúdez-Cañete R. Cierre percutáneo de la comunicación interauricular. Resultados a corto y medio plazo. *Rev Esp Cardiol*. 2003;56:383-8.
- Salas A, Stanford S, Islas E, De la Cruz R, Alarcón V. Un procedimiento seguro y eficaz para el cierre de comunicación inter atrial sin cirugía. Experiencia preliminar. *Bol Med Hosp Infantil Mexico*. 2004;61:180-8.
- Raskind W. Experimental transvenous closure of atrial and ventricular defects. *Circulation*. 1975;52:1-8.
- Raskind W, Tait M, Gibson R. Interventional cardiac catheterization in congenital heart disease. *Int J Cardiol*. 1985;7:1-11.
- Schlesinger A, Folz S, Beekman R. Transcatheter atrial septal occlusion devices: normal radiographic appearances and complication. *J Vasc Intervent Radiol*. 1992;3:527-33.
- Chessa M, Carminati M, Butera G, Bini RM, Drago M. Early and late complications associated with transcatheter occlusion of secundum atrial septal defect. *J Am Coll Cardiol*. 2002;39:1061-5.
- Fischer G, Stieh J, Uebing A, Hoffmann U, Morf G, Kramer HH. Experience with transcatheter closure of secundum atrial septal defects using the Amplatzer septal occluder: a single centre study in 236 consecutive patients. *Heart*. 2003;89:199-204.
- Wang JK, Tsai SK, Wu MH, Lin MT, Lue HC. Short- and intermediate-term results of transcatheter closure of atrial septal defect with the Amplatzer Septal Occluder. *Am Heart J*. 2004;148:511-7.
- Zabal C. Tratamiento con oclusores Amplatzer de los defectos septales. *Arch Cardiol Mexico*. 2003;73:S158-62.
- Fernández RA, Del Cerro MJ, Rubio VG, Castro GM, Moreno GF. Cierre percutáneo de la comunicación interauricular mediante dispositivo de Amplatzer: resultado inicial y seguimiento a medio plazo. *Rev Esp Cardiol*. 2001;54:1190-6.
- Masura J, Gavora P, Podnar T. Long-term outcome of transcatheter secundum-type atrial septal defect closure using amplatzer septal occluders. *J Am Coll Cardiol*. 2005;45:505-7.
- Rodríguez M, Suárez de Lezo J, Pan M, Romero M, Segura J, Pavlovic D. Cierre percutáneo de comunicaciones interauriculares grandes. *Rev Esp Cardiol*. 2003;56:888-93.
- Divekar A, Gaamangwe T, Shaikh N, Raabe M, Ducas J. Cardiac perforation after device closure of atrial septal defects with the Amplatzer septal occluder. *J Am Coll Cardiol*. 2005;45:1213-8.
- James WM, Bichell D, Rothman A. Absent posteroinferior and anterosuperior atrial septal defect rims: factors affecting nonsurgical closure of large secundum defects using the Amplatzer occluder. *J Am Soc Echocardiogr*. 2004;17:62-9.
- Zhong-Dong D, Ziyad M, Hijazi CS, Kleinman NH, Silverman KL. Comparison between transcatheter and surgical closure of secundum atrial septal defect in children and adults results of a multicenter nonrandomized trial. *J Am Coll Cardiol*. 2002;39:1836-44.
- Ouran P, Sridhar SK, Wasnick J, Gold JP. Late cardiac perforation following transcatheter atrial septal defect closure. *Ann Thorac Surg*. 2004;77:1435-7.
- Amin Z, Hijazi ZM, Bass JL, Cheatham JP, Hellenbrand WE, Kleinmann CS. Erosion of Amplatzer septal occluder device after closure of secundum atrial defects: review of registry of complications and recommendations to minimize future risk. *Catheter Cardiovasc Interv*. 2004;63:496-502.
- Spies C, Boosfeld C, Schra R. A modified cook sheath for closure of a large secundum atrial septal defect. *Cathet Cardiovasc Interv*. 2007;70:286-9.
- Shelby K, Asnes JD, Srinath G, Preminger TJ, Prieto L, Latson LA. Use of a straight, side-hole delivery sheath for improved delivery of Amplatzer ASD occluder. *Cathet Cardiovasc Interv*. 2007;69:15-20.
- Kannan J, Francis E, Sivakumar K, Radha Anil, Kumar RK. Transcatheter closure of very large ( $\geq 25$  mm) atrial septal defects using the amplatzer septal occluder. *Cathet Cardiovasc Interv*. 2003;59:522-7.
- Wahab HA, Bairam AR, Cao Q, Hijazi ZM. Novel technique to prevent prolapse of the Amplatzer septal occluder through large atrial septal defect. *Cathet Cardiovasc Interv*. 2003;60:543-5.
- Hoyer MH. Delivery sheath tear after modification for ASD closure. *Cathet Cardiovasc Interv*. 2006;68:162-4.
- Meier B. Catheter-based atrial shunt occlusion, when the going gets tougher: Editorial comment to use of a straight, side-hole (SSH), delivery sheath for improved delivery of Amplatzer ASD occluder. *Cathet Cardiovasc Interv*. 2007;69:21-2.
- Dalvi B, Pinto RJ, Gupta A. New technique for device closure of large atrial septal defects. *Cathet Cardiovasc Interv*. 2005;64:102-7.
- Varma C, Benson LN, Silversides C, Yip J, Warr MR, Siu SC, et al. Outcomes and alternative techniques for device closure of the large secundum atrial septal defect. *Cathet Cardiovasc Interv*. 2004;61:131-9.