

## Tumor amorfo calcificante intracardiaco

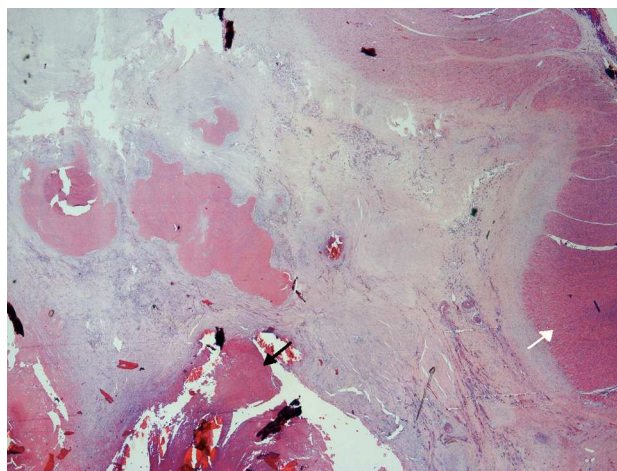
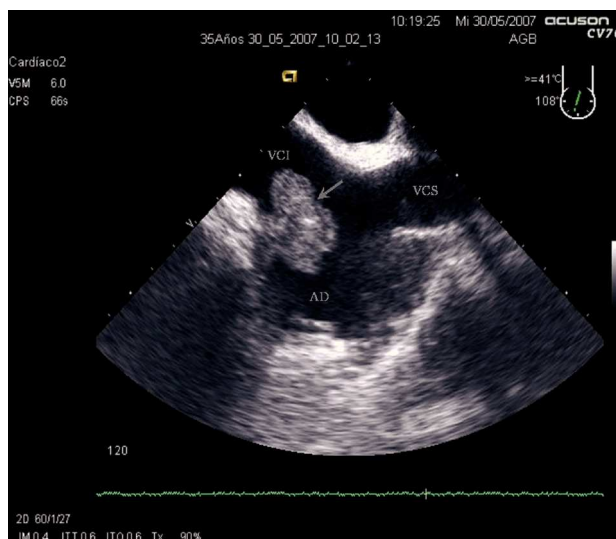
Sr. Editor:

El síndrome de Alport es una enfermedad genética heterogénea causada por mutaciones en los genes que codifican el colágeno tipo IV de la membrana basal que origina una sobreexpresión de proteínas de la matriz extracelular de las membranas basales, lo que da lugar a glomerulosclerosis, con afección renal, ocular y coclear principalmente<sup>1</sup>.

Presentamos el caso de un varón de 35 años, hipertenso y con insuficiencia renal crónica secundaria a síndrome de Alport, en hemodiálisis tras rechazo del trasplante renal en dos ocasiones y portador de catéter central permanente por imposibilidad de otros accesos vasculares. Ingresó por cuadro de shock séptico con sospecha de endocarditis o foco infeccioso en catéter central. Se realizó ecocardiograma transtorácico y transefágico, en los que no se observaron signos de endocarditis, pero se apreció una masa de 33 × 23 mm en continuidad con la pared de la aurícula derecha y la válvula de Eustaquio a nivel de cava inferior poco móvil, pediculada y no calcificada, que no impresionaba ecocardiográficamente de trombo cardíaco (fig. 1). Se inició tratamiento con heparina, antibioterapia intravenosa y fluidos, con lo que quedó estable y sin fiebre en 48 h. Durante los siguientes 20 días se realizaron controles ecocardiográficos, sin que se apreciaran modificaciones en la masa, por lo que se optó por tratamiento quirúrgico y se extrajo de la pared de la aurícula derecha en la unión con cava inferior un fragmento de unos 25 mm de diámetro, con un área excrescente de unos 14 mm y coloración blanquecina.

Al microscopio se observó un material eosinófilo amorfo con calcificaciones extensas y, en la base, tejido fibroso con pequeños vasos de paredes hipertróficas y microhemorragia estromal (fig. 2). El diagnóstico anatomopatológico fue tumoración intraauricular compatible con tumor amorfo calcificante (CAT). El postoperatorio cursó sin complicaciones. Se realizó control ecocardiográfico posquirúrgico, que no objetivó restos de la masa tumoral extirpada. Dos meses después el paciente permanece asintomático.

El CAT es una causa poco frecuente de masa intracardiaca no neoplásica descrita por primera vez en 1997<sup>2</sup>; histológicamente se caracteriza por depósitos nodulares de calcio sobre un fondo de fibrina y/o material fibrilar amorfo, hialinización, células inflamatorias y elementos sanguíneos degenerados. Se ha relacionado con trombos organizados, pero su etiología exacta es desconocida<sup>3</sup>. El curso clínico suele ser be-



nigno, si bien puede ser causa de obstrucción o embolias<sup>4</sup>, y hay casos de evolución fatal<sup>5</sup>. Está descrita la presencia del CAT intracardiaco en pacientes en hemodiálisis<sup>6</sup>. En el diagnóstico diferencial se incluyen las neoplasias cardíacas, sobre todo mixomas y fibromas, particularmente si están calcificados<sup>7</sup>, así como procesos infecciosos o trombóticos; en nuestro caso no había datos histológicos de ninguna de esas entidades ni otras neoplasias benignas. Los tuberculomas cardia-

cos calcificados son poco frecuentes y suele haber antecedentes de tuberculosis<sup>5</sup>, que nuestro paciente no tenía. La pseudogota tofácea cardiaca y la calcinosis tumoral son dos raras entidades que se asocian con enfermedad renal crónica. No obstante, la calcinosis tumoral suele presentarse como una densa continuidad de calcio con el anillo mitral y/o el arco aórtico, así como calcificación sistémica en tejidos no esqueléticos<sup>5,7</sup>, datos que no se objetivaron en los estudios realizados a nuestro paciente.

Alejandro Gutiérrez-Barrios<sup>a</sup>, Pedro Muriel-Cueto<sup>b</sup>, Carolina Lancho-Novillo<sup>c</sup>  
y Manuel Sancho-Jaldón<sup>a</sup>

<sup>a</sup>Servicio de Cardiología. Hospital Universitario Puerta del Mar. Cádiz. España.

<sup>b</sup>Servicio de Anatomía Patológica. Hospital Universitario Puerta del Mar. Cádiz. España.

<sup>c</sup>Servicio de Nefrología. Hospital Universitario Puerta del Mar. Cádiz. España.

## BIBLIOGRAFÍA

1. Kashtan CE. Alport syndrome. An inherited disorder of renal, ocular and cochlear basement membranes. *Medicine*. 1999;78:338-60.
2. Reynolds C, Tazelaar HD, Edwards WD. Calcified amorphous tumor of the heart (cardiac CAT). *Hum Pathol*. 1997;28:601-6.
3. Fealey ME, Edwards WD, Reynolds CA, Pellikka PA, Dearani JA. Recurrent cardiac calcific amorphous tumor: the CAT had a kitten. *Cardiovasc Pathol*. 2007;16:115-8.
4. Tsuchihashi K, Nozawa A, Marusaki S, Moniwa N, Oh-numa Y, Kuno A, et al. Mobile intracardiac calcinosis: a new risk of thromboembolism in patients with haemodialysed end stage renal disease. *Heart*. 1999;82:638-40.
5. Lewin M, Nazarian S, Marine JE, Yuth DD, Argani P, Halushka MK. Fatal outcome of a calcified amorphous tumor of the heart (cardiac CAT). *Cardiovasc Pathol*. 2006;15:299-302.
6. Morishima A, Sasahashi N, Ueyama K. Calcified amorphous tumors with excision in hemodialysis patients: report of 2 cases. *Kyobu Geka*. 2006;59:851-4.
7. Iqbal MB, Stavri G, Mittal T, Khaghani A. A calcified cardiac mass. *Int J Cardiol*. 2007;115:e126-8.