

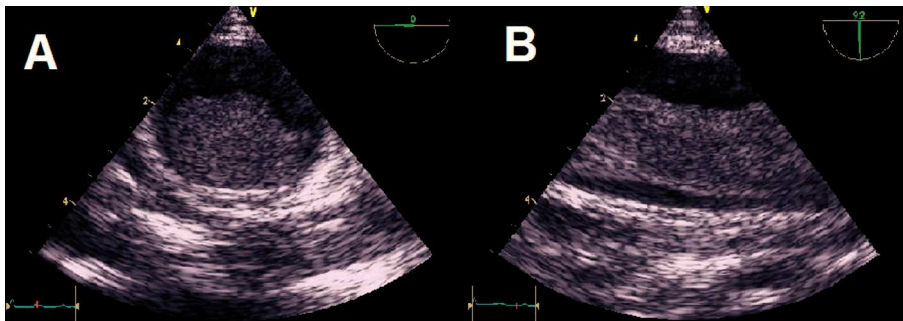
## Trombosis en aorta torácica aparentemente normal: nuevo caso y nuevos interrogantes

Sr Editor:

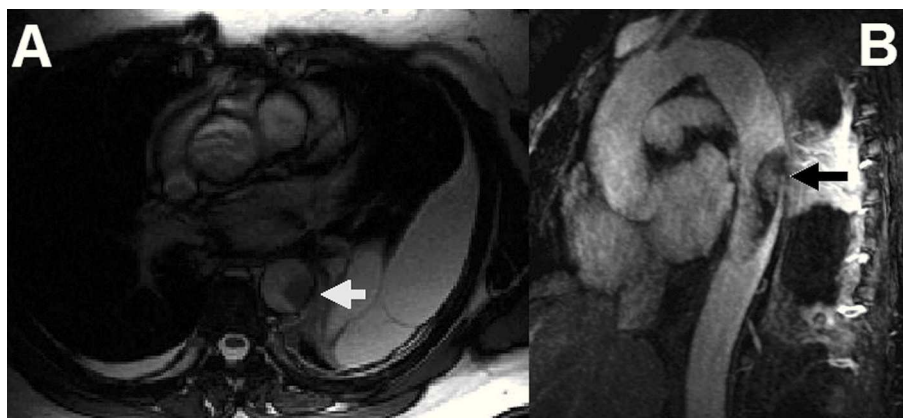
Presentamos un nuevo caso de trombosis en aorta torácica descendente sobre aorta aparentemente normal, que se suma a los que hemos referido anteriormente<sup>1</sup>. Se trata de una mujer de 50 años sin otros antecedentes médicos o quirúrgicos de interés, que acudió a urgencias por dolor costal izquierdo. La radiografía de tórax reveló derrame pleural. Se realizó una tomografía computarizada (TC), con la que se detectó una masa en aorta torácica descendente de 6 cm de longitud y anchura superior al 50% del calibre de la aorta, indicio de trombo o tumor. Se llevó a cabo un ecocardiograma transesofágico (ETE), en el que no se detectaron anomalías de la pared aórtica. La masa se anclaba distalmente al origen de la arteria subclavia con un ancho pedículo de implantación, y el resto flotaba libremente en la aorta descendente (fig. 1). Finalmente se realizó una resonancia magnética (RM) con inyección de contraste, que puso de manifiesto realce tardío heterogéneo de la masa (fig. 2).

El análisis del líquido pleural dio como resultado un exudado, y mediante anatomía patológica se descartó la presencia de células malignas. La paciente fue intervenida quirúrgicamente por persistencia de la masa a pesar de tratamiento con heparina intravenosa. Se realizó aortotomía y trombectomía. No se encontraron alteraciones significativas en la pared aórtica y el diagnóstico anatómico-patológico de la pieza fue trombo. La paciente ha sido dada de alta con tratamiento anticoagulante a la espera del resultado de un estudio completo de trombofilia, y se encuentra bien.

Conocemos la evolución a largo plazo de nuestros otros 2 pacientes<sup>1</sup>. La mujer que precisó cirugía permanece asintomática en tratamiento anticoagulante. Esta paciente tiene además una leucocitosis de significado incierto, con estudio genético normal. El paciente en el que se logró la disolución del trombo con heparina intravenosa falleció 9 meses después a causa de un infarto agudo de miocardio por obstrucción de la arteria descendente anterior, según resultado de necropsia. Este paciente había tenido un curso tórpido, determinado por una ileítis inespecífica que requirió resección quirúrgica pocos meses después de su enfermedad aórtica. Todos los estudios de malignidad y autoinmunidad en él habían sido negativos.



**Fig. 1.** Imágenes de ecocardiografía transesofágica. A: plano a 0° de la base de implantación del trombo sobre la pared aórtica, que presenta ecogenicidad levemente incrementada. B: plano a 90° que demuestra el trombo, móvil en el interior de la aorta descendente.



**Fig. 2.** Imágenes de resonancia magnética. A: imagen cine en eje corto, donde el trombo muestra baja intensidad de señal (flecha). B: reconstrucción de máxima intensidad de proyección tras administración de contraste. Nótese el hiperrealce heterogéneo en el interior del trombo (flecha).

Este caso abre nuevos interrogantes acerca de esta afección sumamente infrecuente, de la que se han publicado poco más de 100 ejemplos. Los trombos flotantes en la aorta torácica suelen detectarse en pacientes ancianos con ateromatosis difusa, en los que el trombo se ancla a una placa ulcerada. Sin embargo, también se han descrito en un subgrupo de población más joven, como nuestros pacientes, en la sexta década de la vida. En ocasiones es posible identificar un traumatismo torácico cerrado remoto o un procedimiento previo de manipulación endovascular. Sin embargo, en muchos otros casos no se encuentra ninguna causa subyacente, y tanto la histología como los estudios de coagulabilidad son normales. Es posible que existan otros factores sistémicos que induzcan un estado procoagulante<sup>2</sup>.

Las técnicas para el diagnóstico por imagen incluyen ETE, TC y RM. La RM es especialmente útil para el diagnóstico y la caracterización de masas intracardíacas e intravasculares. En el diagnóstico diferencial por RM entre trombo y tumor, la captación de contraste es más sugerente de tumor. Sin embargo, los trombos crónicos, organizados, pueden adquirir neovascularización y, por lo tanto, mostrar realce tras la administración de contraste<sup>3,4</sup> como en el caso de nuestra paciente.

No existen en la literatura series de casos que reflejen la evolución a largo plazo de los pacientes con trombos flotantes intraaórticos sin enfermedad aórtica subyacente. Las características de nuestros pacientes indican que el pronóstico a largo plazo no estará determinado únicamente por el aspecto aórtico y la prevención de recurrencias. Probablemente sea tanto o más importante la causa subyacente, que se manifiesta de una manera potencialmente tan grave en pacientes jóvenes y sin otras comorbilidades.

María Luaces<sup>a</sup>, Ana M. Rodríguez-Benavente<sup>a</sup>, Isidre Vilacosta<sup>b</sup> y Joaquín J. Alonso Martín<sup>a</sup>

<sup>a</sup>Servicio de Cardiología. Hospital Universitario de Fuenlabrada. Madrid. España.

<sup>b</sup>Servicio de Cardiología. Hospital Clínico Universitario San Carlos. Madrid. España.

4. Paydarfar D, Krieger D, Dib N, Blair R, Pastore J, Stetz JJ, et al. In vivo magnetic resonance imaging and surgical histopathology of intracardiac masses: distinct features of subacute thrombi. *Cardiology*. 2001;95:40-7.

## BIBLIOGRAFÍA

1. Cañadas V, Vilacosta I, Luaces M, Bustos A, Ferreirós J, Aragoncillo P, et al. Trombosis sobre aorta torácica aparentemente normal y embolias arteriales. *Rev Esp Cardiol*. 2008;61:196-200.
2. Fuster V, Corti R, Badimon J. The Mikamo Lecture 2002. Therapeutic targets for the treatment of atherothrombosis in the new millennium — clinical frontiers in atherosclerosis research. *Circ J*. 2002;66:783-90.
3. Barkhausen J, Hunold P, Eggebrecht H, Schüler W, Sabin G, Erbel R, et al. Detection and characterization of intracardiac thrombi on MR imaging. *AJR Am J Roentgenol*. 2002;179:1539-44.