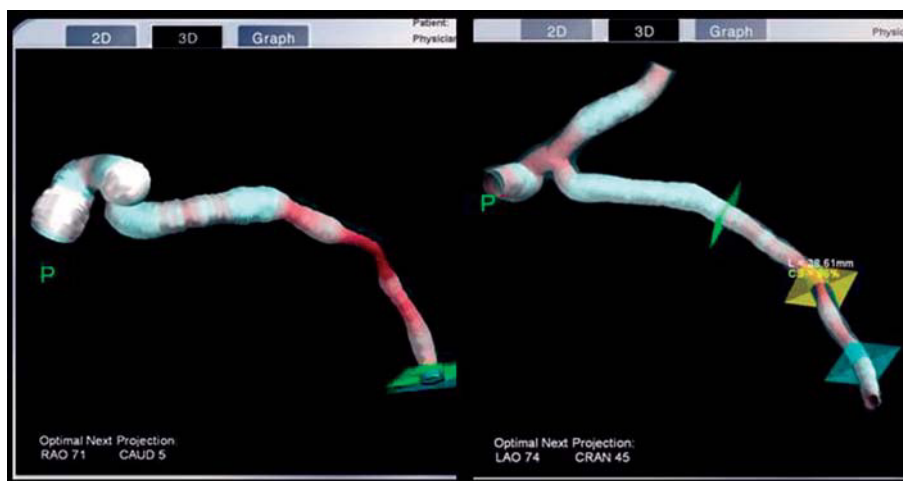


## Estereotaxis: una nueva alternativa para el tratamiento de lesiones con angulación y tortuosidad extrema que previamente se han fallado con técnicas convencionales

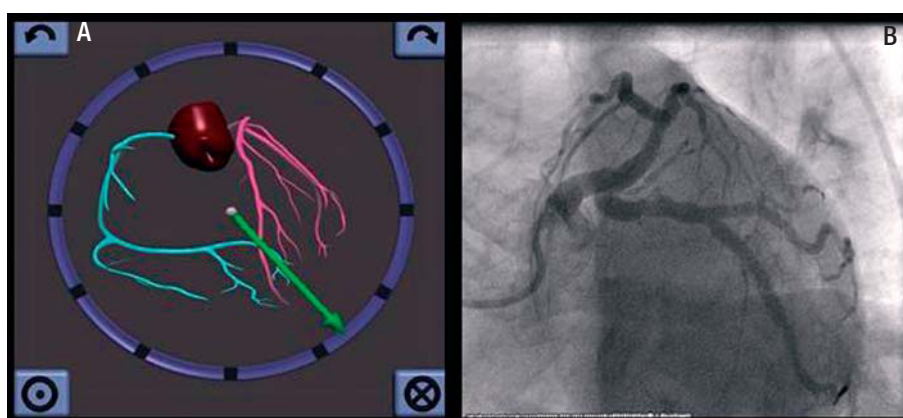
### Sr. Editor:

Aunque de forma excepcional, la tortuosidad excesiva de los vasos coronarios proximales puede condicionar la imposibilidad de acceder a la lesión que se va a tratar durante el intervencionismo coronario percutáneo (ICP). Recientemente se ha incorporado al tratamiento del ICP un sistema de navegación por campos magnéticos (SNM), Stereotaxis® (St. Louis, Missouri, Estados Unidos) que permite el control de la dirección de la guía y su navegación a través de los vasos coronarios e incorpora un *software* denominado Navigant™ que permite realizar reconstrucciones tridimensionales (3D) de los vasos a tratar. Además puede integrar las imágenes realizadas con angiotomografía coronaria con el fin de utilizar esta información para controlar la dirección de la guía a través de los vasos coronarios<sup>1</sup>. Este sistema ha sido utilizado favorablemente en la ablación de arritmias<sup>2</sup> y en el campo de la neurocirugía<sup>3</sup>. Actualmente esta técnica dentro del campo del ICP se encuentra en investigación para el tratamiento de casos con lesiones coronarias complejas, vasos tortuosos, oclusiones totales crónicas, en la reducción de los tiempos de procedimiento, la exposición radiológica y el uso de contraste<sup>1,4</sup>, si bien sus potenciales beneficios están por determinar. En Europa hay pocos sitios con experiencia en este campo y en España la experiencia es casi nula.

Presentamos el caso de una mujer de 60 años, hipertensa e hipercolesterolémica que ingresó con el diagnóstico de síndrome coronario agudo sin elevación del ST. La coronariografía realizada en el



**Fig. 1.** Reconstrucción tridimensional del tronco coronario izquierdo y de la arteria circunfleja.



**Fig. 2.** A: Navegación bidimensional que muestra la dirección del vector de la guía de estereotaxia. B: coronariografía que muestra la angulación y la tortuosidad del tronco coronario izquierdo de la arteria circunfleja así como el resultado final de la intervención coronaria percutánea.

centro de referencia mostró enfermedad severa de la arteria descendente anterior (DA) y de la circunfleja (CX) y la ventriculografía, una función sistólica levemente deprimida con hipocinesia ligera anterolateral. Se realizó ICP a la DA con implantación de *stent* farmacoadactivo y se intentó realizar ICP a la CX en un procedimiento prolongado, de más de 2 h, con uso de 200 ml de medio de contraste. No se consiguió avanzar la guía a pesar de múltiples intentos (cambio de catéter guía con mayor soporte, empleo de diversas guías BMW, Choice PT floppy, Whisper, Magnum, Pilot 50 y 150, así como apoyo con microcatéter y catéter Venture) debido a la angulación y la tortuosidad extrema del segmento proximal de la CX. La enferma fue remitida a nuestro servicio para la realización de ICP con uso de estereotaxia. Inicialmente se realizó reconstrucción 3D del tronco coronario izquierdo (TCI) y de la CX con el *software* Naviview (fig. 1) utilizando las imágenes angiográficas previas y después, con el SNM Stereotaxis de Niobe, se utilizó navegación bidimensional 2D (fig. 2A) para avanzar una guía específica de navegación magnética marca Titan Soft support, de 3 mm de curva hasta el segmento distal de la CX, en un tiempo de 6 min con el uso de 10 ml de con-

traste. A continuación se implantó de modo directo *stent* farmacoadactivo, con éxito (fig. 2B). La paciente fue dada de alta sin complicaciones.

Este caso ilustra la utilidad del SNM como una nueva alternativa para facilitar el tratamiento de los pacientes con lesiones coronarias complejas con angulación y tortuosidad extrema, en las que el paso de la guía ha sido imposible con técnicas convencionales.

Eric I. Canales, Julio Córdova, Javier Escaned y Rosana Hernández-Antolín

Unidad de Hemodinámica. Hospital Clínico San Carlos. Madrid. España.

#### BIBLIOGRAFÍA

1. Kiemeneij F, Patterson M, Amoroso G, Rearman G, Slagboom T. Use of the stereotaxis Niobe, Magnetic navigation system for percutaneous coronary intervention: results from 350 consecutive patients. *Catheter Cardiovasc Inter.* 2008;71:510-6.
2. Faddis M, Chen J, Osborn J, Talcott M, Cain M, Lindsay B. Magnetic guidance system for cardiac electrophysiology. *J Am Coll Cardiol.* 2003;42:1952-8.
3. Chu J, Hsi W, Hubbard L, Zhang Y, Bernard D, Reeder P, et al. Performance of magnetic field guided navigation system for interventional neurosurgical and cardiac procedures. *J Appl Clin Med Phys.* 2005;6:143-9.

Cartas al Editor

4. Atmakuri S, Lev E, Alviar C, Ibarra E, Raizner A, Solomon S, et al. Initial experience with a magnetic navigation system for percutaneous coronary intervention in complex coronary artery lesions. *J Am Coll Cardiol.* 2006;47:515-21.