

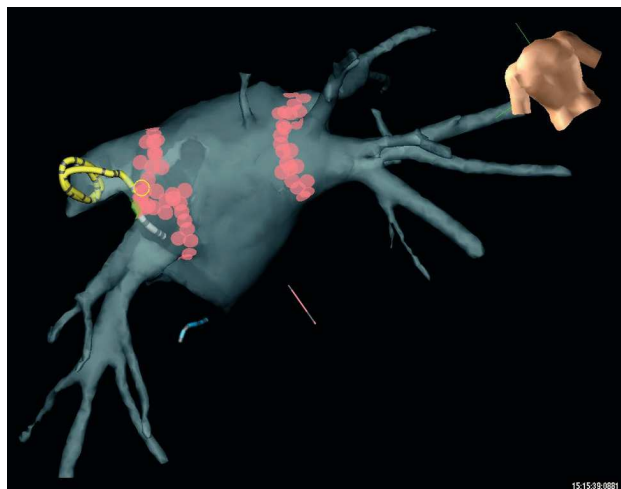Fig. 1.

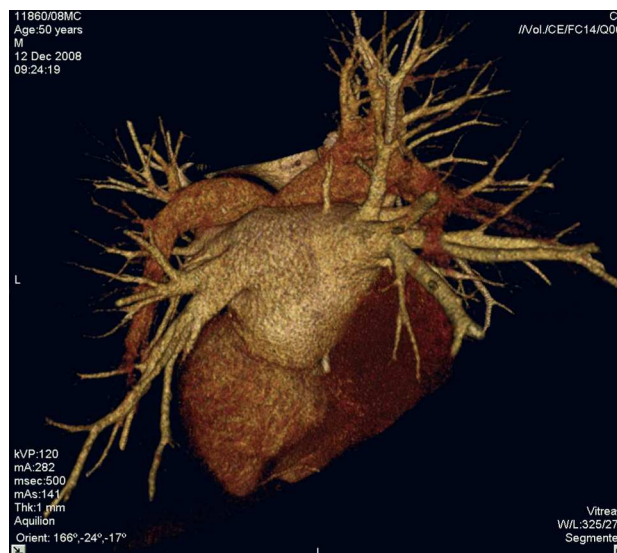


Fig. 2.

Vena pulmonar accesoria posterior y fibrilación auricular

Durante los últimos años se ha desarrollado la integración de imágenes de tomografía computarizada (TC) y resonancia magnética (RM) en sistemas de cartografía electroanatómica para facilitar la ablación de arritmias con catéter. Diversos estudios han demostrado la precisión de esta imagen integrada para guiar la ablación de la fibrilación auricular (FA) con catéter. Así, conocer el número y la localización de las venas pulmonares (VP) es relevante para mejorar la eficacia y la seguridad del procedimiento.

En un varón remitido para aislamiento de VP como tratamiento de una FA refractaria a fármacos, se realizó la reconstrucción anatómica virtual de la aurícula izquierda (AI) y las VP mediante el sistema de navegación Ensight-NavX (fig. 1). La imagen resultante se fusionó con las obtenidas 24 h antes mediante TC multicorte (fig. 2), que mostraban una variante inusual del drenaje venoso pulmonar por una vena

del segmento 6 (superior) del lóbulo inferior derecho drenando en la cara posterior de la aurícula izquierda. Se aislaron eléctricamente las cuatro VP mediante aplicaciones de radiofrecuencia, respetando la VP accesoria por su bajo calibre y porque no presentaba actividad eléctrica en su interior.

Durante el desarrollo embriológico, pueden desarrollarse VP accesorias o supernumerarias, lo que resulta en aberturas adicionales e independientes de la AI con uniones auriculovenosas típicamente más estrechas. Conocer su existencia puede ser útil para el desarrollo de la ablación, evitar dañarlas inadvertidamente y valorar la posibilidad de que sean foco de automatismo. Así, se destaca la importancia de la tecnología de integración de imagen entre navegadores y RM/TC.

Eva Díaz-Caraballo^a, José L. Merino^b
y Gabriela Guzmán^b

^aServicio de Cardiología. Hospital Universitario de Guadalajara.
Guadalajara. España.

^bServicio de Cardiología. Hospital La Paz. Madrid. España.

Full English text available from: www.revespcardiol.org