

# Utilidad del ultrasonido intravascular para la medición de la luz aórtica

Ana Blasco, Ana Piazza, Javier Goicolea, Concepción Hernández, Carlos García-Montero, Raúl Burgos, José R. Domínguez y Luis Alonso-Pulpón

Unidad de Hemodinámica. Departamento de Cardiología. Hospital Universitario Puerta de Hierro. Majadahonda. Madrid. España.

El ultrasonido intravascular (IVUS) se ha utilizado con éxito para guiar la implantación de endoprótesis en aorta torácica. Sin embargo, su precisión para medir la luz aórtica no está definitivamente establecida.

Evaluamos con IVUS a 13 pacientes con enfermedad de la aorta torácica, comparando el diámetro luminal con las medidas de tomografía computarizada (TC) o resonancia magnética. Se obtuvieron 31 mediciones comparables. La correlación fue buena ( $r = 0,98$ ;  $p < 0,001$ ), con un ligero sesgo positivo del IVUS respecto al diámetro mínimo por TC (error sistemático,  $0,59 \pm 1,8$  mm;  $p = 0,077$ ). Dado que la aorta con frecuencia no es circular, se comparó también con el diámetro medio de la TC, obteniéndose mayor aproximación a las medidas de IVUS ( $p = 0,425$ ), excepto en segmentos con excentricidad significativa ( $> 10\%$ ).

En conclusión, el IVUS resulta fiable para la medición de diámetros aórticos, especialmente en segmentos concéntricos donde se fijan las endoprótesis, y puede complementar las técnicas de imagen convencionales.

**Palabras clave:** Aneurisma aórtico. Disección aórtica. Coartación. Tratamiento endovascular. Ultrasonido intravascular.

## Intravascular Ultrasound Measurement of the Aortic Lumen

Intravascular ultrasound (IVUS) has been successfully used to guide the implantation of stents in the thoracic aorta. However, its accuracy in measuring the diameter of the aortic lumen has not been clearly established. Thirteen patients with thoracic aortic disease underwent IVUS, and lumen diameter measurements were compared with those obtained by CT or magnetic resonance imaging. A total of 31 comparable measurements were obtained. The correlation was good ( $r=0.98$ ;  $P<.001$ ), with IVUS tending to give a larger minimum diameter than CT (systematic error,  $0.59\pm 1.8$  mm;  $P=.077$ ). Given that the aorta is often not circular, the diameter obtained by IVUS was also compared to the mean diameter obtained by CT, and it was found that these two measurements were more closely related ( $P=.425$ ), except in aortic segments with significant eccentricity (i.e.,  $>10\%$ ). In conclusion, IVUS was a reliable tool for measuring the diameter of the aorta, particularly in concentric segments where stents are normally placed. Consequently, IVUS could supplement conventional imaging techniques.

**Key words:** Aortic aneurysm. Aortic dissection. Coarctation. Endovascular treatment. Intravascular ultrasound.

Full English text available from: [www.revespcardiol.org](http://www.revespcardiol.org)

## INTRODUCCIÓN

Hace una década se inició la implantación de prótesis endovasculares (*stents*) en la aorta torácica y, aunque su papel exacto no está aún bien definido, es una alternativa eficaz y segura, sobre todo en pacientes con riesgo quirúrgico alto. Comparado

con la cirugía clásica, el tratamiento endovascular es menos cruento, reduce la estancia hospitalaria y se asocia a menor incidencia de paraplejía y mortalidad<sup>1</sup>.

El éxito de la técnica está en relación con el conocimiento exacto de la anatomía aórtica y con la elección del tamaño de la endoprótesis, para lo cual es preciso conocer los diámetros de las zonas de anclaje. El ultrasonido intravascular (IVUS) permite estudiar la anatomía y realizar mediciones, con la ventaja frente a otras técnicas de imagen de que se puede utilizar en el laboratorio de hemodinámica y durante el implante<sup>2</sup>. Sin embargo, las mediciones con IVUS en aorta torácica no han sido suficientemente validadas.

Correspondencia: Dr. F.J. Goicolea.  
Hospital Puerta de Hierro.  
Manuel de Falla, 1. 28222 Majadahonda. Madrid.  
Correo electrónico: [ablasc@gmail.com](mailto:ablasc@gmail.com)

Recibido el 8 de enero de 2009.  
Aceptado para su publicación el 18 de junio de 2009.

El objetivo de este trabajo es comparar las mediciones de la luz aórtica realizadas con IVUS con las de la angiografía por tomografía computarizada (TC) o resonancia magnética (RM), consideradas método de referencia.

## MÉTODOS

Entre marzo de 2005 y junio de 2008, se estudió mediante IVUS a 13 pacientes (5 mujeres; media de edad, 48 [23-73] años) con diversas enfermedades de la aorta torácica: coartación (7 pacientes), aneurisma (3) y disección (3).

El tipo de catéter utilizado fue Ultra ICE® (EP Technologies, Boston Scientific Corp., California, Estados Unidos) de 9 Fr, 9 MHz y punta no dirigitable, conectado a una consola iLab o Galaxy (Boston Scientific Corp.). Para su inserción por la arteria femoral se introduce una guía de teflón de 0,035 cm y sobre ella un introductor Convoy® de 11 Fr y vaina larga (60 cm), con curva distal de 55° y punta radiopaca (Boston Scientific Corp.), que se intenta progresar hasta la aorta ascendente.

El catéter de ultrasonidos se avanza por la vaina en dirección proximal hasta visualizar la válvula aórtica y después se retira manualmente hasta situar su extremo distal a unos 2 cm de la punta de la vaina. En esa posición se retira lentamente el conjunto vaina-IVUS explorando la salida de los troncos y las ramas viscerales, así como los segmentos patológicos, hasta la altura del sector iliofemoral. Durante la exploración se optimiza la posición del catéter, procurando colocarlo en la línea central del vaso y reorientándolo mediante pequeños movimientos giratorios de la vaina.

Las imágenes de IVUS se almacenaron digitalmente para que las analizara un cardiólogo experimentado. Los diámetros de los segmentos de aorta seleccionados fueron medidos de forma semiautomática mediante un programa QCU previamente validado (CMS versión 6.1, Medis, Leiden, Países Bajos)<sup>3</sup>.

Los estudios de angiografía se realizaron mediante TC de 16 detectores (Siemens Sensation 16®, Erlangen, Alemania) y/o RM de 1,5 T (Siemens Magnetom Avanto®, Erlangen). Para la angiografía por TC se utilizó contraste yodado (Ultravist®, Bayer Schering Pharma AG, Berlín, Alemania) y se realizaron cortes de 5 mm de grosor con reconstrucción de 1 mm, y para la RM se usó contraste paramagnético (Gadovist®, Bayer Schering Pharma AG) y cortes de 1,5 mm. Los diámetros fueron medidos de forma independiente por un radiólogo experimentado sobre reconstrucciones en los tres planos del espacio (formato MPR-3D), tomando secciones transversales perpendiculares a la línea central de la luz.

Para obtener mediciones comparables por IVUS y TC, se usaron como referencias anatómicas las ramas principales y se eligieron planos preestablecidos. En cada sección se comparó los diámetros de TC mínimo ( $TC_{\min}$ ) y medio ( $TC_{\text{medio}} = \text{diámetro mínimo} + \text{diámetro máximo} / 2$ ) con el diámetro mínimo medido por IVUS, debido a que el catéter puede estar en posición no coaxial y la sección obtenida puede ser oval y no circular (fig. 1). Se desecharon todas las medidas que no tenían una localización exacta por ambos métodos.

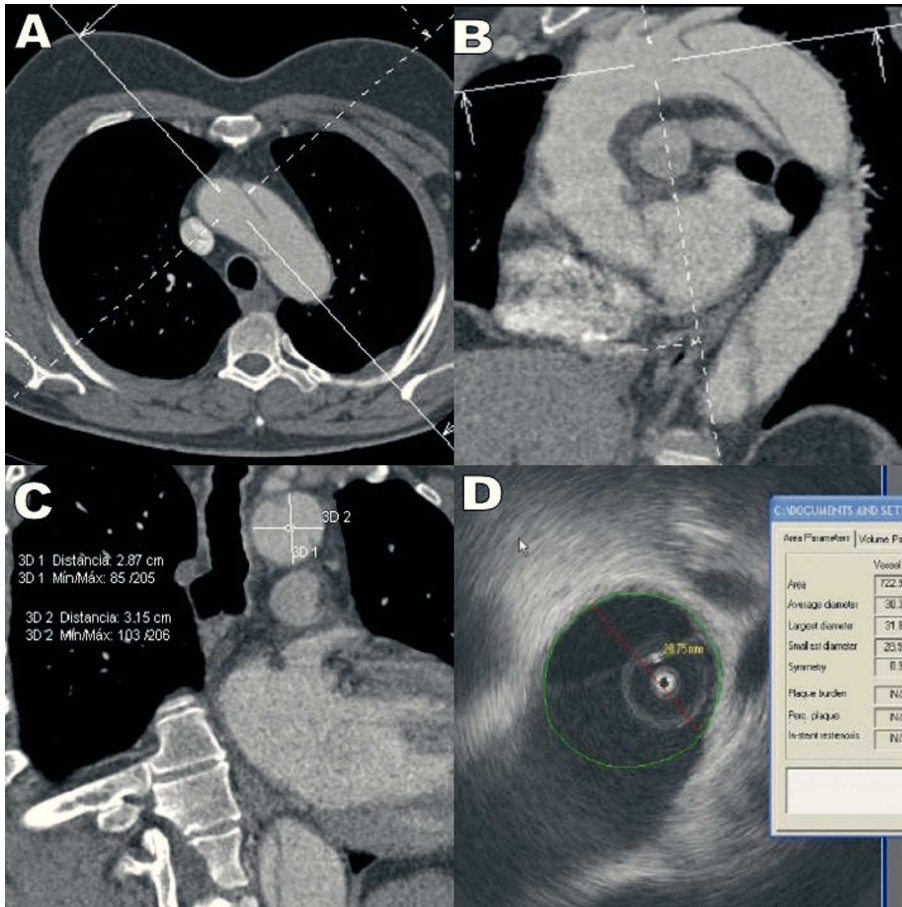
Las técnicas empleadas para el análisis estadístico fueron la regresión lineal, la prueba de la *t* de Student para datos apareados y el método de Bland y Altman para el cálculo del error sistemático. Para cuantificar la excentricidad de los segmentos de aorta seleccionados, se calculó un índice que es igual a la diferencia de los diámetros mayor y menor de TC dividida por la media de ambos y se expresa en porcentaje. Se consideró excentricidad significativa cuando el índice superaba el 10%.

## RESULTADOS

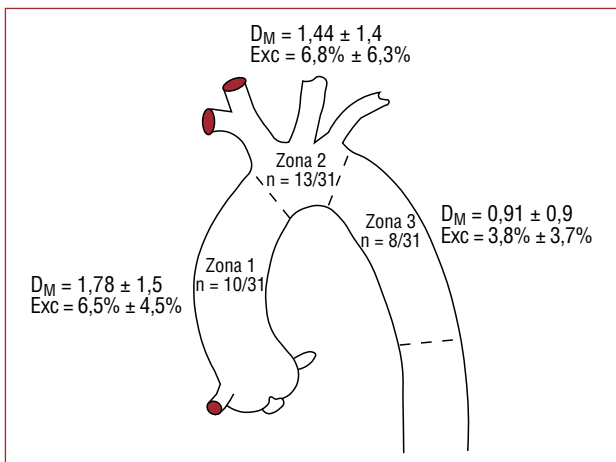
Se obtuvo un total de 31 segmentos no patológicos de aorta torácica comparables que se midieron por IVUS y TC (fig. 2). La media de los diámetros fue:  $TC_{\min}$ ,  $27,4 \pm 9,2$  mm;  $TC_{\text{medio}}$ ,  $28,3 \pm 9,8$  mm; IVUS,  $27,9 \pm 9,7$  mm. La correlación de ambos métodos fue buena ( $r = 0,98$ ;  $p < 0,001$ ). La diferencia media (DM) de valores absolutos fue  $1,33 \pm 1,3$  mm. El error sistemático (ES) entre la  $TC_{\min}$  y el IVUS fue  $0,59 \pm 1,78$  mm ( $p = 0,077$ ). Dado que las secciones de aorta perpendiculares al eje central en la TC a menudo no eran circulares, se lo comparó también con el diámetro medio para obtener una mejor aproximación entre IVUS y TC (ES,  $0,28 \pm 1,92$ ;  $p = 0,425$ ). La diferencia fue  $\geq 2,5$  mm entre la  $TC_{\min}$  y el IVUS en el 19,4% (6/31) de las observaciones y entre la  $TC_{\text{medio}}$  y el IVUS en el 9,7% (3/31) (intervalo, 0-5,1 mm). Cuando la aorta era excéntrica (índice de excentricidad  $> 10\%$ ), la diferencia entre la  $TC_{\text{medio}}$  y el IVUS era mayor (DM,  $2,15 \pm 1,8$  mm;  $p = 0,056$ ).

## DISCUSIÓN

Los resultados de nuestro estudio muestran una buena correlación entre las medidas lineales de la luz aórtica por IVUS y TC. Existe una diferencia pequeña pero significativa entre ambos métodos, con un sesgo positivo del IVUS en los segmentos de aorta concéntricos. Esta diferencia es menor (no significativa) si tomamos el diámetro medio de la TC, lo que podría explicarse en parte porque con el IVUS no medimos el verdadero diámetro mínimo, sino un diámetro no sesgado.



**Fig. 1.** Medición de la luz aórtica entre la salida de la arteria carótida común izquierda y la arteria subclavia izquierda en un paciente con disección aórtica. A y B: imágenes de tomografía computarizada en las que se muestra la disposición de los ejes para medir el diámetro transversal al eje mayor de la aorta. C y D: medición de dos diámetros de la luz aórtica con tomografía computarizada y del diámetro menor con ultrasonografía intravascular.



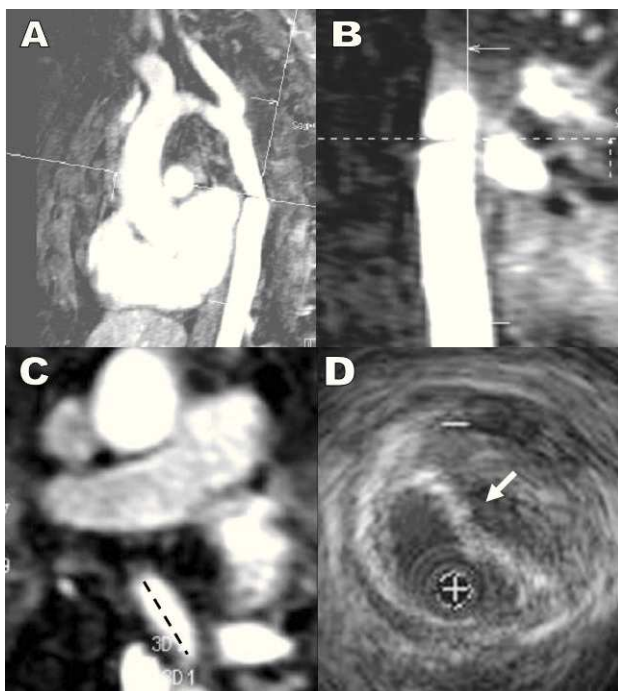
**Fig. 2.** Esquema de la aorta torácica. En cada zona se representa el número de mediciones obtenidas respecto al total, la diferencia media en valor absoluto  $\pm$  desviación estándar entre el diámetro medio de la tomografía computarizada y el diámetro mínimo ( $D_M$ ) por ultrasonografía intravascular y el índice de excentricidad (Exc).

En la otra serie publicada<sup>4</sup>, en la que se comparan ambos métodos en aorta torácica, Fernández et al encuentran un sesgo positivo del diámetro medido

por IVUS respecto al diámetro mínimo por TC en el 66% de 71 mediciones. En esta serie, la exactitud de las mediciones con IVUS aumentó en un modelo inanimado cuando el catéter de IVUS se situaba en la línea media.

En otras series de casos con afección de aorta abdominal, se ha encontrado gran similitud entre los diámetros de TC e IVUS<sup>5,6</sup> y éstos tendían a ser menores que los de TC. La explicación de esta contradicción podría ser la curvatura de la aorta torácica, que condiciona la posición del catéter, casi siempre excéntrica respecto al eje central del vaso, y da lugar a mediciones tangenciales.

El IVUS resultó en nuestra experiencia un procedimiento seguro, ya que no hubo complicaciones relacionadas con la técnica, y permite visualizar con detalle los defectos intraluminales (fig. 3). En nuestra opinión, las diferencias observadas no invalidan la aplicación del IVUS para medir la luz aórtica en la implantación de endoprótesis por no ser clínicamente relevantes. En los casos en los que el diámetro medido por IVUS es menor, con el consiguiente riesgo de endofugas tipo I, la diferencia no suele ser  $> 2$  mm y en casi ningún caso



**Fig. 3.** Estenosis posquirúrgica de un aneurisma de aorta. Proyección sagital (A) y coronal (B) de la resonancia magnética con ejes ortogonales. C: máxima coartación en imagen axial de resonancia magnética. D: imagen de ultrasonografía intravascular en el lugar de máxima coartación que permite visualizar una compresión extrínseca del tubo protésico por un hematoma parietal, sin disminución real del calibre externo de la aorta.

supera el 10% del tamaño de una aorta normal, que es el margen de sobrestimación para elegir la endoprótesis.

La principal limitación del estudio es que el número de pacientes es escaso, aunque los datos obtenidos son congruentes.

En conclusión, el IVUS puede ser una herramienta fiable para la medición de los diámetros aórticos en los segmentos concéntricos de aorta donde se fijan las endoprótesis. Si estos resultados se confirman en series más amplias, podría usarse de forma complementaria con las técnicas de imagen convencionales.

#### BIBLIOGRAFÍA

1. Song TK, Donayre CE, Walot I, Kopchok GE, Litwinski RA, Lippmann M, et al. Endograft exclusion of acute and chronic descending thoracic aortic dissections. *J Vasc Surg.* 2006;43:247-58.
2. Goicolea FJ, Macaya C, Iñiguez A, Alfonso F, Hernández R, Vila i Costa I, et al. Utilidad de la ecografía intravascular durante la dilatación percutánea de la coartación aórtica. *Rev Esp Cardiol.* 1992;45:74-7.
3. Koning G, Dijkstra J, Von Birgelen C, Tuinenburg JC, Brunette J, Tardif J-C, et al. Advanced contour detection for three-dimensional intracoronary ultrasound: a validation in vitro and in vivo. *Int J Cardiovasc Imaging.* 2002;18:235-48.
4. Fernández JD, Donovan S, Garrett E, Burgar S. Endovascular thoracic aortic aneurysm repair: evaluating the utility of intravascular ultrasound measurements. *J Endovasc Ther.* 2008;15:68-72.
5. Garrett HE, Abdullah AH, Hodgkiss TD, Burgar SR. Intravascular ultrasound aids in the performance of endovascular repair of abdominal aortic aneurysm. *J Vasc Surg.* 2003;37:615-8.
6. Nolthenius RP, Van den Berg JC, Moll FL. The value of intraoperative intravascular ultrasound for determining stent graft size (excluding abdominal aortic aneurysm) with a modular system. *Ann Vasc Surg.* 2000;14:311-7.