

Estenosis aórtica y cardiopatía coronaria en alcaptonuria. Presentación de un caso

Sra. Editora:

Presentamos el caso de un paciente de 66 años de edad, con obesidad, hipertensión arterial y dislipemia, que ingresó en el servicio de cirugía cardíaca de nuestro instituto el 28 de octubre de 2009 con diagnóstico de estenosis aórtica grave y cardiopatía coronaria. Dichos diagnósticos se establecieron 11 meses antes por el hallazgo casual de soplo cardíaco, al realizarse ecocardiografías transtorácica y transesofágica; se concluyó estenosis aórtica grave (válvula aórtica con gradientes máximo de 68, medio de 46 y área de 0,95 cm²) con función sistólica conservada e hipertrofia concéntrica del ventrículo izquierdo (*septum* interventricular de 15 mm y pared posterior de 14 mm). El cateterismo cardíaco demostró enfermedad coronaria (lesión oclusiva del 80% en el tercio proximal de la descendente anterior y del 75% en el tercio medio de la circunfleja). Hasta el momento de la cirugía no se sospechaba la alcaptonuria en nuestro paciente, pero en los hallazgos quirúrgicos se encontró fusión parcial y cal-

cificación de los velos de la válvula aórtica; además, se observó pigmentación negruzca de la aorta y las arterias coronarias (fig. 1). Se procedió al cambio de la válvula con una prótesis mecánica número 21 y dos *bypass* aortocoronarios (arteria mamaria interna izquierda a descendente anterior y vena safena interna a marginal).

Ante este hallazgo no habitual, se indagó sobre las causas que podrían haberlo ocasionado, y se realizó una anamnesis más exhaustiva. El paciente afirmó tener historia de artralgia en hombros, columna, caderas y rodillas desde hacía 20 años. El examen físico demostró rigidez y crepitación en hombros, caderas y rodillas, así como pigmentación negruzca en las escleras (fig. 1). Las radiografías de columna, hombros y caderas mostraron espondilartrosis dorsolumbar, coxartrosis, gonartrosis y artrosis de hombros. Se recolectó orina del paciente, que después de 24 h de contacto con la luz y el ambiente se tornó negruzca, lo que es habitual en la alcaptonuria (fig. 2). Además, se detectó ácido homogentísico en la orina. Finalmente, el estudio histopatológico de los velos aórticos demostró degeneración hialina, fibrosis, calcificación y pigmentación marrón oscuro de los bordes de las valvas.

La alcaptonuria es una enfermedad rara que se transmite con patrón autosómico recesivo, con una frecuencia de 1 caso cada 200.000 habitantes. Es una alteración en el metabolismo de la tirosina en la que la deficiencia de oxidasa de ácido homogentísico produce la excreción de grandes cantidades de este ácido en la orina y acumulación de su pigmento oxidado en los tejidos conjuntivos (alteración llamada ocronosis)^{1,2}. Esta enfermedad puede pasar inadvertida hasta la edad adulta, en la que los pacientes presentan alteraciones articulares (dolor, rigidez y limitación de los movimientos de caderas, rodillas y hombros), focos de pigmento escleral gris parduzco y oscurecimiento generalizado de la oreja. Aparte de estas alteraciones, ocurre pigmentación

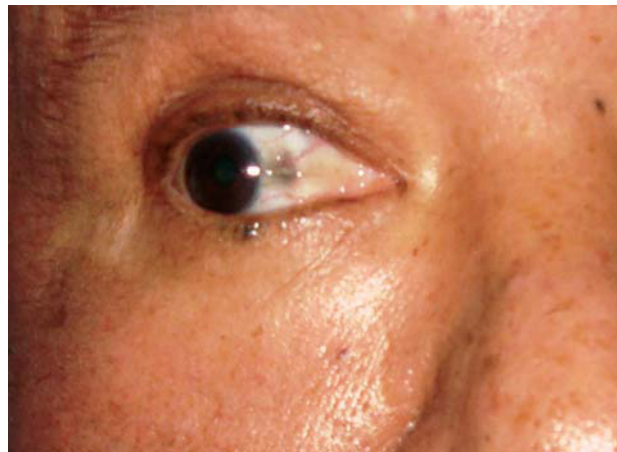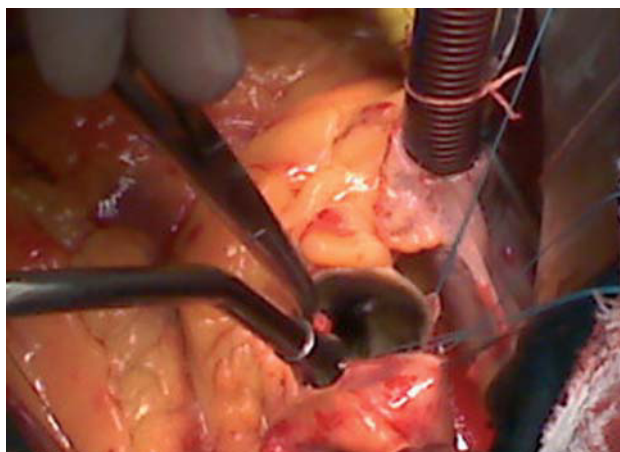


Fig. 1. Coloración negruzca interna de la aorta y pigmentación escleral de ojo derecho.



Fig. 2. Orina del paciente que, tras 24 h de exposición al ambiente, cambió de color.

de las válvulas cardíacas, la laringe, las membranas timpánicas y la piel; además, en algunos pacientes se desarrollan cálculos renales o prostáticos¹⁻⁴.

Aunque en la búsqueda bibliográfica no se encontró ningún estudio que relacionara estenosis aórtica o cardiopatía coronaria con alcaptonuria, sí se han publicado varios casos en que concurrían dichas afecciones en un mismo paciente³⁻⁶.

Se ha postulado la asociación entre alcaptonuria y enfermedad de la válvula aórtica y se menciona incluso que ésta es la válvula más afectada por dicha afección, seguida de la mitral y la pulmonar. La enfermedad más comúnmente asociada es la estenosis aórtica, aunque también se la ha relacionado con regurgitación mitral y aórtica⁴. Además, se han publicado casos, como el nuestro, de asociación de alcaptonuria con enfermedad coronaria⁵.

Estudios por microscopio electrónico en un paciente con alcaptonuria y estenosis aórtica mostraron cambios compatibles con muerte de las células valvares asociada al depósito de ácido homogentísico. Los autores concluyeron que el depósito intracelular del pigmento ocasiona la muerte de dichas células y probablemente produzca calcificación distrófica, con la consecuente estenosis de la válvula⁶.

Josías Caleb Ríos, Andrés Reyes, Hugo Esquivel y Miguel Lescano

Servicio de Cirugía Cardíaca. Instituto Nacional del Corazón. Lima. Perú.

BIBLIOGRAFÍA

1. Fisher A, Davis M. Alkaptonuric ochronosis with aortic valve and joint replacements and femoral fracture. A case report and literature review. *Clin Med Res.* 2004;2:209-15.

2. Phornphutkul C, Introne W, Perry M. Natural history of alkaptonuria. *N Engl J Med.* 2002;347:2111-21.
3. Kocyigit H, Gurgan A, Gurgan U. Clinical, radiographic and echocardiographic findings in a patient with ochronosis. *Clin Rheumatol.* 1998;17:403-6.
4. Gould L, Reddy CV, De Palma D, De Martino A, Kalish PE. Cardiac manifestations of ochronosis. *J Thorac Cardiovasc Surg.* 1976;72:788-91.
5. Vavuranakis M, Triantafillidi H, Stefanadis C, Toutouzas P. Aortic stenosis and coronary artery disease caused by alkaptonuria, a rare genetic metabolic syndrome. *Cardiology.* 1998;90:302-4.
6. Gaines JJ, Pai GM. Cardiovascular Ochronosis. *Arch Path Lab Med.* 1987;111:991-4.