

Artículo original

Coronariografía mediante tomografía computarizada de 16 detectores antes de la cirugía de recambio valvular

José F. Rodríguez-Palomares*, Hug Cuéllar, Gerard Martí, Bruno García, M. Teresa González-Alujas, Patricia Mahía, Arturo Evangelista, Pilar Tornos y David García-Dorado

Laboratorio de Ecocardiografía, Servicio de Cardiología, Hospital Vall d'Hebron, Barcelona, España

INFORMACIÓN DEL ARTÍCULO

Historia del artículo:

Recibido el 26 de abril de 2010

Aceptado el 20 de septiembre de 2010

On-line el 26 de febrero de 2011

Palabras clave:

Tomografía
Coronariografía
Enfermedad coronaria
Válvulas

Keywords:

Tomography
Coronary angiography
Coronary disease
Valves

RESUMEN

Introducción y objetivos: La tomografía computarizada permite la valoración no invasiva de la enfermedad coronaria. El objetivo del presente estudio consiste en evaluar si la tomografía computarizada permite sustituir a la coronariografía convencional en pacientes valvulares antes del recambio quirúrgico.

Métodos: Se estudió a 106 pacientes consecutivos (media de edad, 67 ± 10 años) con indicación de cirugía por su valvulopatía: el 76% con valvulopatía aórtica (el 62%, estenosis; el 14%, insuficiencia), el 20% con valvulopatía mitral (el 4%, estenosis mitral; el 16%, insuficiencia mitral) y el 4% con valvulopatía mitroaórtica. El estudio no invasivo se realizó mediante equipo de tomografía computarizada multicorte. El 84% de los pacientes estaban en ritmo sinusal (el 40% recibió bloqueadores beta y el 32%, nitratos). Los hallazgos con ambas técnicas fueron analizados de acuerdo con un modelo predeterminado de segmentación anatómica del árbol coronario (un total de 1.802 segmentos).

Resultados: La incidencia de enfermedad coronaria fue del 30%. El 96,8% de los segmentos fueron evaluados mediante tomografía computarizada y no se pudo evaluar el resto. El score de calcio osciló entre 0 y 7.572 (mediana, 182). En el análisis por pacientes, la tomografía mostró sensibilidad del 95%, especificidad del 94%, valor predictivo positivo del 84% y valor predictivo negativo del 98%.

Conclusiones: La tomografía computarizada es una técnica excelente para descartar lesiones coronarias antes de la cirugía de recambio valvular y hace innecesario realizar un estudio invasivo si el estudio es de buena calidad y el resultado es negativo.

© 2010 Sociedad Española de Cardiología. Publicado por Elsevier España, S.L. Todos los derechos reservados.

Coronary Angiography by 16-Slice Computed Tomography Prior to Valvular Surgery

ABSTRACT

Introduction and objectives: Multislice computed tomography is an excellent technique for the detection of significant coronary artery lesions. Our purpose was to assess whether computed tomography could replace routine invasive coronary angiography before valvular surgery.

Methods: We studied 106 consecutive patients (mean age: 67 [10]): 76% aortic valvular disease (62% stenosis, 14% regurgitation), 20% mitral valvular disease (4% stenosis, 16% regurgitation), and 4% mitro-aortic disease. Non-invasive studies were performed by helical computed tomography. Eighty-four percent of patients were in sinus rhythm (40% using beta-blockers, 32% nitrates). Findings from both techniques were analyzed according to a predetermined segmented anatomical model of the coronary artery (a total of 1802 segments).

Results: The incidence of coronary artery disease in these patients was 30%. Using computed tomography, 96.8% of segments could be evaluated and 3.2% could not. Calcium score ranged from 0 to 7572 (median: 182). In the per patient analysis, computed tomography showed a sensitivity of 95%, specificity 94%, positive predictive value 84%, and negative predictive value 98%.

Conclusions: Computed tomography is an excellent technique for ruling out coronary lesions prior to valvular surgery, making an invasive study unnecessary if the quality of the study is good and the result is negative.

Full English text available from: www.revespcardiol.org

© 2010 Sociedad Española de Cardiología. Published by Elsevier España, S.L. All rights reserved.

VÉASE CONTENIDO RELACIONADO:

DOI: 10.1016/j.recesp.2010.11.007, Rev Esp Cardiol. 2011;64:255-7

* Autor para correspondencia: Laboratorio de Ecocardiografía (2.ª planta Anexo), Servicio de Cardiología, Hospital General Vall d'Hebron, Pg. de la Vall d'Hebron, 119-129, 08035 Barcelona, España.

Correo electrónico: jfrodriuezpalomares@gmail.com (J.F. Rodríguez-Palomares).

Abreviaturas

ACC: angiografía coronaria convencional
 EAS: equivalente de Agatston score
 EC: enfermedad coronaria
 IC: intervalo de confianza
 TCMD: tomografía computarizada multidetector

INTRODUCCIÓN

La prevalencia de enfermedad coronaria (EC) en pacientes con enfermedad valvular puede estimarse por edad, sexo y factores de riesgo¹. Los síntomas compatibles con cardiopatía isquémica son marcadores importantes de EC en la población general, pero en pacientes valvulares pueden ser secundarios a múltiples causas, como dilatación ventricular, aumento del estrés de pared o isquemia subendocárdica secundaria a hipertrofia ventricular izquierda^{2,3}. Por dicho motivo, la angiografía coronaria convencional (ACC) está indicada en pacientes afectados de enfermedad valvular cuando se ha planeado cirugía. Conocer la anatomía coronaria mejora la estratificación del riesgo y determina la indicación de la revascularización coronaria asociada al recambio valvular^{4,5}.

La ACC es el mejor método para descartar lesiones coronarias significativas, pero es un procedimiento invasivo y no exento de riesgos⁶. Según las guías para el manejo de pacientes con enfermedad valvular, un porcentaje significativo de pacientes sin lesiones coronarias serán sometidos a una ACC. Además, el uso del ecocardiograma Doppler permite valorar la gravedad de las diversas valvulopatías sin necesidad de recurrir a un estudio hemodinámico. Por ello se requiere de nuevos métodos para la evaluación de pacientes con riesgo de EC bajo o moderado.

Estudios recientes han demostrado que la tomografía computarizada multidetector (TCMD) es una técnica altamente precisa para el diagnóstico de EC⁷⁻¹⁰. Sin embargo, se dispone de escasa información sobre su utilidad para descartar EC antes del tratamiento quirúrgico en pacientes valvulares.

El objetivo principal del presente estudio es comparar los hallazgos de la coronariografía mediante TCMD y la ACC en todos los grupos de pacientes valvulares antes del recambio valvular con el fin de obtener información general de manera no invasiva.

MÉTODOS

Población de estudio

Desde diciembre de 2005 hasta diciembre de 2007, se incluyó en el estudio a todos los pacientes programados para la realización de una ACC antes de la cirugía de recambio valvular utilizando los siguientes criterios de exclusión: alergia a los contrastes yodados (n = 2), insuficiencia renal (creatinina sérica > 2 mg/ml) (n = 8), taquiarritmia con respuesta ventricular no controlada (respuesta ventricular media > 80 lat/min) en tratamiento farmacológico (n = 10), pacientes incapaces de realizar una apnea durante 20 s (n = 7), y negativa a firmar el consentimiento informado (n = 1). El estudio fue aprobado por el Comité Ético del Hospital Vall d'Hebron y todos los pacientes dieron su consentimiento informado. Se incluyó en el estudio a 106 pacientes de forma prospectiva (64 varones, 42 mujeres; media de edad, 67 ± 10 [intervalo, 35-84] años).

Preparación del paciente

Los pacientes con frecuencia cardíaca > 65 lat/min, función sistólica ventricular izquierda conservada y sin contraindicaciones

para tratamiento con bloqueadores beta (BB) recibieron dosis intravenosas repetidas de propranolol 1 mg (con una dosis total de 5 mg) con control de la presión arterial, la frecuencia cardíaca y los síntomas. Se administraron 0,5 mg de nitroglicerina sublingual a todos los pacientes, con excepción de los pacientes con estenosis aórtica, frecuencias cardíacas > 65 lat/min (después de la administración de BB) o presión arterial sistólica < 100 mmHg.

Protocolo de adquisición y reconstrucción de imágenes por tomografía computarizada

Se estudió a todos los pacientes mediante un tomógrafo de 16 detectores (Sensation 16, Siemens, Forchheim, Alemania). A partir de los localizadores equivalentes a una radiografía simple de tórax en proyecciones anteroposterior y lateral, se realizó una adquisición volumétrica sin administración de contraste para cuantificar la calcificación coronaria, con una colimación de los detectores de 16 × 1,5 mm, velocidad de la mesa de 3,2 mm/rotación, tiempo de rotación del gantry de 0,42 s, voltaje del tubo de 120 kVp, corriente del tubo de 400-600 mA, y dirección de la adquisición craneo-caudal. Se utilizó sincronización retrospectiva sin modulación de rayos X a fin de conseguir la mejor calidad de la imagen tanto en diástole media como en sístole media. Las dosis de radiación fueron de 8-12 mSv, lo que corresponde a la gama normal de un TCMD de 16 detectores sin modulación de corriente¹¹.

Posteriormente, se administraron 80-100 ml de contraste yodado (Visipaque 320, Amersham Health, Little Chalfont, Reino Unido) seguidos de 50 ml de suero salino a través de una vena antecubital a una velocidad de 4-5 ml/s. Se determinó de forma automática el pico de llegada de contraste a nivel de la aorta ascendente para determinar el tiempo de adquisición.

La adquisición se realizó en apnea inspiratoria y de forma sincronizada con el electrocardiograma; después las imágenes se reconstruyeron con un grosor de 1 mm e intervalos de reconstrucción de 0,5 mm de todo el volumen adquirido en las fases predeterminadas del ciclo cardíaco (de 0 al 95%, con incrementos sucesivos del 5%) con el registro simultáneo del trazo electrocardiográfico. Las imágenes con menor desplazamiento del árbol coronario (típicamente el 30 y el 65%) fueron transferidas a la estación de trabajo (Leonardo, Siemens) para su análisis.

Angiografía invasiva convencional

La ACC se realizó previamente al estudio mediante TCMD con un intervalo medio de 2,5 ± 0,8 meses mediante punción de la arteria femoral y siguiendo la técnica de Seldinger. Los angiogramas fueron evaluados mediante consenso de dos expertos y usando el modelo de 17 segmentos modificado propuesto por la *American Heart Association* (AHA)¹², que incluye los grandes troncos arteriales coronarios y sus ramas principales. Todos los segmentos fueron incluidos para el análisis y se evaluaron en dos vistas ortogonales mediante *software* específico (CAAS, Pie Medical). Se consideró que presentaban estenosis significativas si la reducción en su luz era ≥ 50%.

Análisis de las imágenes de tomografía computarizada multi-detector

Las imágenes de la TCMD se valoraron por consenso de dos observadores (un radiólogo y un cardiólogo) que no disponían de información del resultado de la ACC ni los datos clínicos del paciente. La calidad de la imagen se valoró según una escala de 3 puntos: 3 = excelente, 2 = buena (presencia de artefactos de movimiento pero con posibilidad de valorar la luz arterial) y

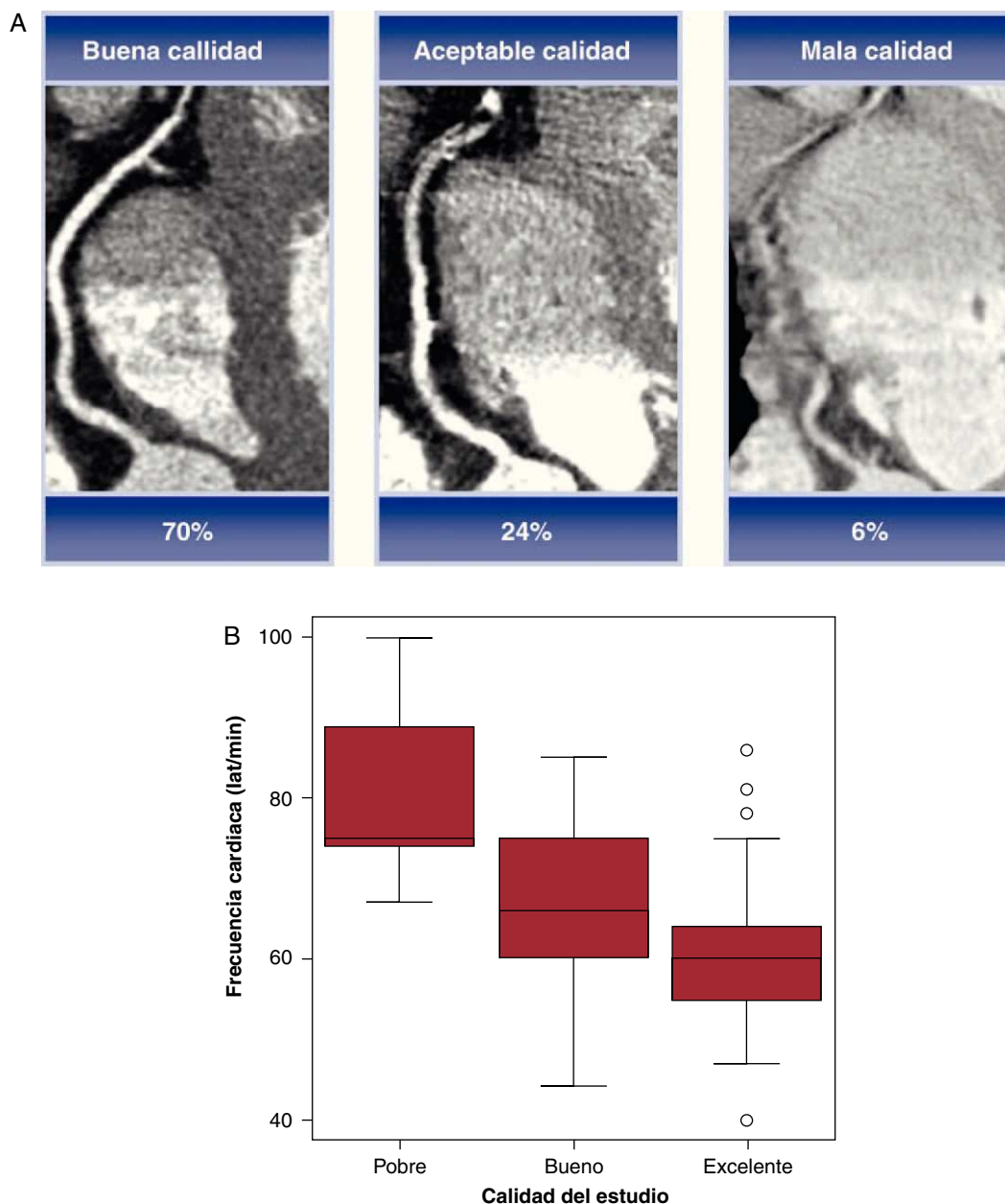


Figura 1. A: calidad de la imagen según la escala de tres puntos. B: gráfico comparativo entre la calidad de la imagen y la frecuencia cardíaca (lat/min).

1 = pobre (imposibilidad de valorar la luz arterial) (fig. 1A). El calcio de los diferentes vasos se analizó mediante *software* específico y los resultados se expresaron mediante equivalentes de Agatston score (EAS)¹³. El score cálcico total se utilizó para dividir a los pacientes en varios grupos (0-10, 11-100, 101-400, 401-1.000, > 1.000) predefinidos por tener mayor riesgo de EC, según se ha comunicado¹⁴. De cada paciente, se analizó la reconstrucción volumétrica tridimensional para obtener información sobre el nacimiento y la distribución de las arterias coronarias; después las arterias coronarias se dividieron en segmentos según la clasificación de 17 segmentos modificada de la AHA¹² (ya descrita) y clasificadas en evaluables o no evaluables según estimación visual. La causa de imposibilidad de valoración de un vaso se clasificó en diferentes categorías: presencia de *stent*, gran calcificación, vaso de pequeño calibre (< 2 mm) y artefactos de movimiento. Los vasos valorables se analizaron en función de si había estenosis $\geq 50\%$ utilizando los cortes axiales y las reconstrucciones multiplanares.

Análisis estadístico

Se determinó la sensibilidad, la especificidad, el valor predictivo positivo, el valor predictivo negativo, la exactitud diagnóstica y los intervalos de confianza (IC) del 95% de la TCMD en la detección de lesiones coronaria significativas. La ACC se utilizó como el patrón de referencia. La comparación entre la ACC y el TCMD se realizó en cuatro escalas: por paciente, por vasos, por segmento y por subgrupos. La concordancia entre ambas técnicas se analizó mediante el estadístico kappa.

Para el cálculo de las diferencias entre grupos para los parámetros continuos, se utilizó la prueba de la t de Student para distribución normal y la de la U de Mann-Whitney si no lo era. En el caso de variables categóricas, las características generales de la muestra se valoraron mediante porcentajes (prueba de la χ^2).

Todos los análisis se realizaron mediante el programa estadístico SPSS (versión 15,0; SPSS Inc., Chicago, Illinois, Estados Unidos).

Tabla 1
Características de los pacientes

	EC +	EC -	p
Pacientes	32 (30)	74 (70)	
Edad (años)	70 ± 8	65 ± 11	0,01
Varones	21 (66)	43 (58)	0,49
Índice masa corporal	27 ± 3	28 ± 4	0,68
Score calcio (unidades Agatston)	1.160 ± 1.452	298 ± 684	0,01
Factores de riesgo			
Hipertensión	25 (78)	50 (68)	0,27
Diabetes mellitus	17 (53)	16 (22)	0,01
Tabaquismo	10 (31)	36 (49)	0,99
Dislipemia	23 (72)	37 (50)	0,04
FEVI (%)	57 ± 11	59 ± 9	0,59
Síntomas			
Angina	22 (69)	19 (26)	0,01
Insuficiencia cardiaca	24 (75)	49 (67)	0,35
Síncope	4 (13)	6 (8)	0,47
Valvulopatías			
Estenosis aórtica	25 (78)	41 (55)	0,05
Insuficiencia aórtica	2 (6)	13 (18)	0,01
Estenosis mitral	2 (6)	2 (3)	—
Insuficiencia mitral	3 (10)	14 (19)	0,08
Mitroaórtica	0	4 (5)	—
Número de vasos			
0	0	74 (70)	
1	16 (15)		
2	10 (9)		
3	5 (5)		
Tronco común + 3 vasos	1 (1)		

EC+: pacientes con enfermedad coronaria; EC -: pacientes sin enfermedad coronaria; FEVI: fracción de eyección del ventrículo.

Los datos expresan n (%) o media ± desviación estándar.

RESULTADOS

Las principales características de la población de estudio se describen en la **tabla 1**. Tenían enfermedad polivalvular 4 pacientes (3,8%): valvulopatía mitral y aórtica; 32 (30%), EC significativa según los resultados de la ACC y 74 (70%) no tenían lesiones significativas. Los pacientes con EC eran de más edad y tenían mayor proporción de factores de riesgo cardiovascular (hipertensión, dislipemia y score cálcico) y síntomas (angina). Asimismo, de los pacientes con EC, la mayoría tenía estenosis aórtica (25/32 [78%]).

En todos los pacientes se realizó la TCMD sin incidencias. La duración media del escáner fue de 20 ± 1,4 s. El 84% de los pacientes estaban en ritmo sinusal (89/106); el 15,1%, en fibrilación auricular (16/106) y el 0,9%, en ritmo de marcapasos (1/106). La calidad se catalogó como excelente en el 70%, buena en el 24% y pobre en el 6% de los estudios, relacionada significativamente con frecuencias cardiacas de 59 ± 10, 66 ± 10 y 81 ± 13 lat/min, respectivamente (**fig. 1B**). Un 40% de los pacientes (42/106) recibió tratamiento con

BB; un 32% (34/106) también recibió nitroglicerina sublingual. La frecuencia cardiaca media durante el estudio con TCMD fue de 62,2 ± 10,4 lat/min.

Capacidad diagnóstica de la angiografía coronaria mediante tomografía computarizada: score de calcio

El score cálcico se valoró correctamente en todos los pacientes, con una media de 558 ± 1.057 EAS (mediana, 182 [intervalo, 0-7.572]). El EAS medio para las diferentes arterias coronarias fue: tronco común, 30,9; arteria descendente anterior, 180,9; arteria circunfleja, 110,1 y arteria coronaria derecha, 237.

La capacidad diagnóstica de la TCMD para detectar lesiones coronarias significativas, teniendo en cuenta la influencia de la calcificación coronaria, se muestra en la **tabla 2**. Un punto de corte de 1.000 se relacionó con una mayor proporción de segmentos no valorables (39 segmentos).

Capacidad diagnóstica de la angiografía coronaria mediante tomografía computarizada: análisis por pacientes

La capacidad diagnóstica de la TCMD para detectar lesiones significativas en el análisis por pacientes se detalla en la **tabla 3**. La TCMD identificó correctamente a 61 de 65 pacientes (94%) que no presentaron lesiones significativas en la ACC, lo que demuestra una especificidad del 94%, y 21 de 22 pacientes con estenosis significativas (sensibilidad, 95%). La gravedad de las estenosis se sobrestimó en 4 pacientes, a los que se clasificó como afectados de EC significativa, en todos los casos debido a lesiones calcificadas: segmento proximal de la arteria coronaria derecha (2 pacientes), segmento proximal de la arteria circunfleja (1) y primera marginal (1). En 1 paciente, una lesión significativa calcificada localizada en el segmento distal de la arteria coronaria derecha se diagnosticó por TCMD; sin embargo, se subestimó la gravedad de esa lesión y se clasificó como no significativa. La exactitud diagnóstica para la determinación de lesiones coronarias significativas fue del 94%. La tasa de acuerdo entre la TCMD y la ACC en el análisis por pacientes fue excelente ($\kappa = 0,85$). Cuando se incluyó en el análisis a todos los pacientes (también con segmentos no evaluables, n = 106), la exactitud diagnóstica de la TCMD para la detección de lesiones significativas fue del 91%. Finalmente, considerando únicamente a los pacientes con todos los segmentos proximales y medios evaluables (aquellos con posible necesidad de derivación aorto-coronaria), la precisión de la TCMD fue excelente también (95%).

Capacidad diagnóstica de la angiografía coronaria mediante tomografía computarizada: análisis por segmentos y vasos

Se analizaron 17 segmentos por paciente, por lo que se incluyó un total de 1.802 segmentos en el análisis; se pudo evaluar 1.745 segmentos (96,8%) mediante TCMD y no se pudo

Tabla 2
Influencia del score de calcio en el análisis por segmentos

Score	Pacientes	Segmentos	Segmentos no interpretables	VP	VN	FP	FN	Sensibilidad (IC del 95%)	Especificidad (IC del 95%)	VPP (IC del 95%)	VPN (IC del 95%)	Exactitud (IC del 95%)
0-10	28	472	4	5	467	0	0	100 (48-99)	100 (99-100)	100 (48-100)	100 (99-100)	100 (99-100)
11-100	19	321	2	0	321	0	0	—	100 (99-100)	—	100 (99-100)	100 (99-100)
101-400	21	350	7	12	334	3	1	92 (64-100)	99 (97-100)	80 (52-96)	100 (98-100)	99 (96-99)
401-1.000	21	352	5	17	329	5	1	94 (73-100)	98 (97-100)	77 (55-92)	100 (98-100)	98 (96-99)
> 1.000	17	250	39	33	210	5	2	94 (81-99)	98 (95-100)	87 (72-96)	99 (97-100)	97 (94-99)

IC: intervalo de confianza; FN: falsos negativos; FP: falsos positivos; VN: verdaderos negativos; VP: verdaderos positivos; VPN: valor predictivo negativo; VPP: valor predictivo positivo.

Tabla 3

Resultados de la tomografía en el análisis por pacientes

	n	VP	VN	FP	FN	Sensibilidad (95% IC)	Especificidad (95% IC)	VPP (95% IC)	VPN (95% IC)	Exactitud (95% IC)
Total ^a	106	27	69	5	5	84 (67-95)	93 (85-98)	84 (67-95)	93 (85-98)	91 (83-95)
Segmentos valorables ^b	87	21	61	4	1	95 (77-100)	94 (85-98)	84 (64-95)	98 (91-100)	94 (87-98)
Segmentos proximales y medios ^c	92	24	63	4	1	96 (80-100)	94 (85-98)	86 (67-96)	98 (92-100)	95 (88-98)

IC: intervalo de confianza; FN: falsos negativos; FP: falsos positivos; VN: verdaderos negativos; VP: verdaderos positivos; VPN: valor predictivo negativo; VPP: valor predictivo positivo.

^a Todos los pacientes incluidos en el estudio (incluso con segmentos no valorables).

^b Solo los pacientes con todos los segmentos valorables.

^c Solo los pacientes con todos los segmentos proximales y medios valorables.

Tabla 4

Resultados de la tomografía en el análisis por segmentos

Segmento coronario	n	VP	VN	FP	FN	Sensibilidad (95% IC)	Especificidad (95% IC)	VPP (95% IC)	VPN (95% IC)	Exactitud (95% IC)
Total	1.745	67	1.661	13	4	76 (65-84)	99 (99-100)	84 (74-91)	99 (98-99)	99 (98-100)
Segmentos proximales	517	23	488	6	0	88 (67-97)	99 (97-100)	79 (59-92)	99 (98-100)	98 (97-99)
Segmentos medios	616	31	581	3	1	86 (71-95)	99 (99-100)	91 (77-98)	99 (98-100)	99 (98-100)
Segmentos distales	612	13	592	4	3	50 (28-69)	99 (98-100)	75 (48-93)	98 (96-99)	97 (95-98)

IC: intervalo de confianza; FN: falsos negativos; FP: falsos positivos; VN: verdaderos negativos; VP: verdaderos positivos; VPN: valor predictivo negativo; VPP: valor predictivo positivo.

evaluar 57 segmentos (3,2%). Las causas por las que no se los pudo evaluar fueron: calcificación severa (n = 31), artefactos de movimiento (n = 18), vaso de pequeño calibre (n = 7) y presencia de *stent* (n = 1). La ACC mostró estenosis > 50% en 87 segmentos. La capacidad diagnóstica de la TCMD para el diagnóstico de lesiones coronarias significativas en el análisis por segmentos se muestra en la [tabla 4](#). La sensibilidad fue del 76%; la especificidad, del 99%; el valor predictivo positivo, del 84%, y el valor predictivo negativo, del 99%. El acuerdo entre la TCMD y la ACC en el análisis por segmentos fue excelente ($\kappa = 0,88$).

Cuatro estenosis significativas por ACC no fueron consideradas significativas por TCMD. La localización de dichas lesiones fue: segmento distal de arteria circunfleja, segmento medio de arteria coronaria derecha, segmento distal de la arteria coronaria derecha y ramo posterolateral. Trece lesiones fueron consideradas significativas por TCMD cuando la ACC las consideró < 50%. Estas lesiones estaban localizadas en su mayoría en la arteria coronaria derecha (8 lesiones) y en todos los casos (13) el segmento estaba calcificado.

La capacidad diagnóstica de la TCMD para la detección de lesiones significativas en el análisis por vasos se describe en la [tabla 5](#). De un total de 403 vasos, la gravedad de la estenosis se sobrestimó y se valoró como falso positivo en 9 vasos: 1 lesión en la descendente anterior proximal con un EAS de 209, 1 lesión en la descendente anterior media con un EAS de 723, 1 lesión en la arteria circunfleja proximal, 6 lesiones en la arteria coronaria derecha. En 2 vasos, se subestimó la gravedad de la lesión y se catalogó como falso negativo: 1 coronaria derecha media y

1 coronaria derecha distal. La tasa de acuerdo entre la TCMD y la ACC en el análisis por vasos fue excelente ($\kappa = 0,86$) ([figs. 2 y 3](#)).

Capacidad diagnóstica de la angiografía coronaria mediante tomografía computarizada: análisis por subgrupos

El EAS medio fue superior en los pacientes con estenosis aórtica que en los afectados de otro tipo de valvulopatía o fibrilación auricular. La capacidad diagnóstica de la TCMD para la detección de lesiones significativas en el análisis según valvulopatías y presencia de fibrilación auricular se describe en la [tabla 6](#). La sensibilidad de la TCMD para la detección de lesiones coronarias fue inferior en los pacientes con estenosis aórtica que para las demás valvulopatías: el 93 frente al 100%, pero el valor predictivo negativo fue similar (el 99 frente al 100%). Asimismo, la TCMD presenta una excelente capacidad diagnóstica para la exclusión de lesiones significativas en pacientes con fibrilación auricular, con especificidad y valor predictivo negativo del 99%.

DISCUSIÓN

El presente estudio evidencia que la TCMD permite una adecuada valoración de la EC, con una sensibilidad del 84% y una especificidad del 93%, en una población con baja prevalencia de estenosis coronarias significativas (30%). En 5 de 74 pacientes (6,8%) se sobreestimó la gravedad debido a la presencia de

Tabla 5

Resultados de la tomografía en el análisis por vasos

	n	VP	VN	FP	FN	Sensibilidad (95% IC)	Especificidad (95% IC)	VPP (95% IC)	VPN (95% IC)	Exactitud (95% IC)
Total	403	38	354	9	2	95 (83-99)	97 (95-99)	81 (67-91)	99 (98-100)	97 (95-99)
TC	105	2	103	0	0	100 (16-100)	100 (96-100)	100 (16-100)	100 (96-100)	100 (97-100)
DA	102	14	86	2	0	100 (77-100)	98 (92-100)	88 (62-98)	100 (96-100)	98 (93-100)
Cx	104	11	92	1	0	92 (62-100)	99 (94-100)	92 (62-100)	100 (95-100)	99 (95-100)
CD	92	11	73	6	2	61 (36-83)	92 (84-97)	65 (38-86)	97 (84-96)	91 (84-96)

IC: intervalo de confianza; CD: arteria coronaria derecha; Cx: arteria circunfleja; DA: arteria descendente anterior; FN: falsos negativos; FP: falsos positivos; TC: tronco común; VN: verdaderos negativos; VP: verdaderos positivos; VPN: valor predictivo negativo; VPP: valor predictivo positivo.

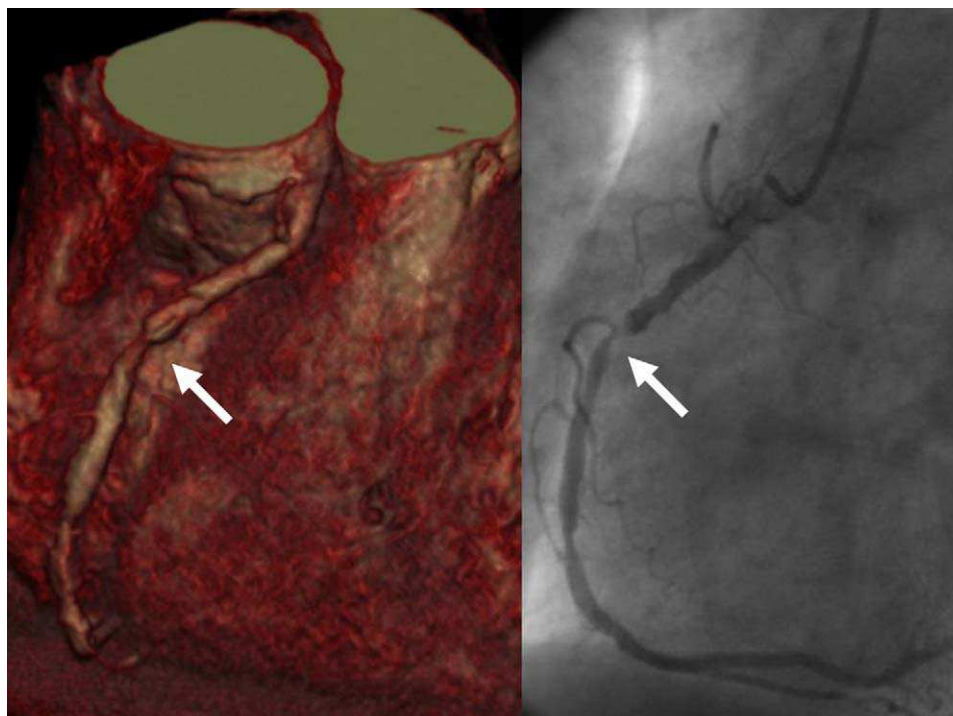


Figura 2. Imagen volumétrica tridimensional (panel izquierdo) obtenida de un estudio de tomografía computarizada multidetector e imagen angiográfica (panel derecho) que muestra una estenosis suboclusiva de la arteria coronaria derecha (flecha).

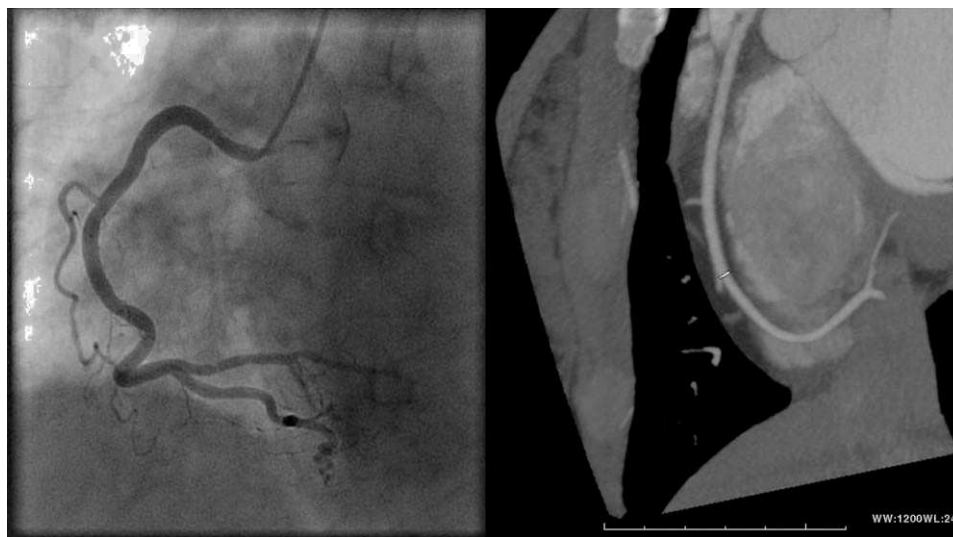


Figura 3. Imagen de máxima intensidad (panel derecho) y angiográfica (panel izquierdo) que muestran ausencia de estenosis significativas en la arteria coronaria derecha.

calcificación severa, y en 5 de 32 pacientes (15,6%) no se diagnóstico la EC significativa por tratarse de lesiones de pequeño vaso o estar en segmentos no evaluables. Considerando únicamente los segmentos proximales o medios (susceptibles de revascularización), la sensibilidad fue del 96%; la especificidad, del 94% y el valor predictivo negativo, del 98%.

La angiografía coronaria mediante TCMD es una técnica diagnóstica desarrollada en los últimos años. Estudios previos han demostrado que la TCMD tiene un elevado valor predictivo negativo para descartar angiográficamente lesiones significativas (un 95-100%)¹⁵. Sin embargo, el papel de la TCMD en pacientes valvulares aún no ha sido completamente establecido, por lo que

las guías (*American College of Cardiology* y *European Society of Cardiology*) aún recomiendan la realización de una ACC antes del recambio valvular en pacientes con dolor torácico, cualquier evidencia de isquemia miocárdica, disfunción ventricular izquierda, historia de EC o factores de riesgo de EC (incluida la edad)^{4,16}. Los resultados del presente estudio coinciden con otros autores y confirman que los síntomas, los factores de riesgo y el tipo de valvulopatía están relacionados con la presencia de EC, pero no permiten diagnosticar a los pacientes con lesiones coronarias¹⁻³.

Debido a la exactitud diagnóstica de la TCMD para el diagnóstico de EC, la ACC podría haberse evitado en un 62% de los pacientes (66 de 106) y sería necesaria en el 30% (32 de 106)

Tabla 6

Resultados de la tomografía en el análisis de segmentos por subgrupos

	Score cálcico mediana	n	VP	VN	FP	FN	Sensibilidad (95% IC)	Especificidad (95% IC)	VPP (95% IC)	VPN (95% IC)	Exactitud (95% IC)
Estenosis aórtica	301	402	54	335	9	4	93 (83-98)	97 (96-100)	86 (75-93)	99 (99-100)	97 (96-99)
Insuficiencia aórtica	32	249	8	240	1	0	100 (63-100)	100 (98-100)	89 (52-100)	100 (98-100)	99 (98-100)
Estenosis mitral	0,8	67	2	63	2	0	100 (16-100)	97 (89-100)	50 (10-93)	100 (94-100)	97 (90-100)
Insuficiencia mitral	52	289	3	285	1	0	100 (29-100)	100 (98-100)	75 (20-99)	100 (99-100)	100 (98-100)
Mitroaórticos	4,5	68	0	68	0	0	—	100 (95-100)	—	100 (95-100)	100 (95-100)
Fibrilación auricular	104	16	4	266	1	1	80 (28-99)	99 (98-100)	80 (28-99)	99 (98-100)	99 (97-100)

IC: intervalo de confianza; FN: falsos negativos; FP: falsos positivos; VN: verdaderos negativos; VP: verdaderos positivos; VPN: valor predictivo negativo; VPP: valor predictivo positivo.

para confirmar la EC diagnosticada mediante TCMD, y en el 7,5% (8 de 106) por tratarse de pacientes con segmentos proximales y medios no valorables mediante TCMD. En el análisis por subgrupos se evidencia que la técnica es útil tanto en pacientes con valvulopatía aórtica como en lo que tienen valvulopatía mitral, puesto que se observa un solo falso negativo entre todos los pacientes de nuestra serie con todos los segmentos proximales y medios valorables. La estenosis aórtica es la valvulopatía que más frecuentemente requiere descartar EC debido a la edad de los pacientes y la coexistencia de factores de riesgo cardiovascular. No obstante, en esta valvulopatía es donde hay menores sensibilidad y especificidad debido al mayor score cálcico. Además, aunque el subgrupo de pacientes con fibrilación auricular es reducido, nuestros resultados indican que dichos pacientes podrían beneficiarse de la realización de una TCMD para descartar lesiones coronarias si la frecuencia cardiaca está controlada (< 80 lat/min) y el EAS es bajo (< 1.000).

Los datos del presente estudio concuerdan con estudios previos realizados con TCMD de 16 detectores^{17,18}. Manghat et al¹⁷ y Gilard et al¹⁸ estudiaron a pacientes con valvulopatía aórtica antes de la cirugía de recambio valvular y obtuvieron especificidad de un 80-95% y valor predictivo negativo de un 80-98%. Recientes estudios con TCMD de 64 detectores en pacientes valvulares y no valvulares han demostrado excelentes resultados^{9,19-22}. Meijboom et al²¹ estudiaron a pacientes afectados de diferentes valvulopatías y ritmo sinusal y obtuvieron especificidad del 92% y valor predictivo negativo del 100%. Sin embargo, en el presente estudio incluimos la mayor serie de pacientes con valvulopatía mitral y aórtica, con un riesgo intermedio de EC y sin excluir la presencia de fibrilación auricular.

Factores que afectan a la calidad de la imagen

Las placas calcificadas producen artefactos (*blooming*) que pueden afectar a la evaluación de la obstrucción luminal^{15,19,23}. Esto ha dado lugar a un debate, aún en curso, sobre si la TCMD no debe realizarse cuando el score de calcio total supera un determinado umbral. Sin embargo, la distribución de calcio no es homogénea. En algunos casos, los depósitos cálcicos son irregulares y están distribuidos uniformemente a lo largo de toda la arteria coronaria, lo que resultaría en una interpretación relativamente fácil, mientras que a veces la calcificación se concentra en un segmento coronario, lo que dificulta su evaluación. Gilard et al¹⁸ utilizaron un punto de corte ≥ 1.000 para demostrar que los pacientes con dicho score tenían una alta frecuencia de segmentos no interpretables. El punto de corte óptimo para evitar la realización de la TCMD todavía está en controversia y estudios recientes recomiendan no realizar una TCMD si el EAS es ≥ 600 ²⁰. En la presente serie, el número de segmentos no interpretables con un score > 1.000 fue 39. Por otra parte, 3 pacientes con un score cálcico ≤ 10 tenían lesiones coronarias significativas, por lo que un

score bajo no descarta EC. Estos resultados indican que, aunque el score de calcio se relaciona con la presencia de EC, un score < 100 no permite descartar la EC (de los 32 pacientes con EC, 4 (12,5%) tenían un EAS < 100) y tampoco un score > 400 permite diagnosticarla (de los 74 pacientes sin EC, 19 (25,7%) tenían un EAS > 400).

El control de la frecuencia cardiaca forma parte de los protocolos de TCMD para mejorar la calidad de la imagen. En nuestra experiencia, todos los estudios con una calidad excelente presentaban una frecuencia cardiaca < 65 lat/min, lo que muestra la asociación previamente descrita de baja frecuencia cardiaca y buena calidad de las imágenes^{15,24} (fig. 1B).

La velocidad de desplazamiento del árbol coronario durante el ciclo cardiaco es variable en las diferentes arterias coronarias, probablemente debido a su curso anatómico. La arteria coronaria derecha presenta una velocidad media mayor que el resto²⁵. Dicho factor podría justificar los peores resultados en cuanto a sensibilidad, especificidad y valores predictivos positivo y negativo de dicha arteria comparado con el resto.

Limitaciones del estudio

Una de las limitaciones del presente estudio es el uso de TCMD con 16 detectores; sin embargo, el aumento del número de detectores ha contribuido fundamentalmente a la mejora en la resolución temporal y el tiempo de adquisición de la imagen y no en su calidad¹⁵. En el presente estudio, sólo se incluyó a pacientes programados para cirugía electiva de recambio valvular (pacientes sin descompensación hemodinámica aguda), lo cual podría constituir un sesgo de selección. No se excluyó a los pacientes con fibrilación auricular con un ritmo cardiaco controlado (< 80 lat/min), ya que los artefactos de movimiento causados por arritmias pueden optimizarse mediante la edición manual de la sincronización electrocardiográfica²⁶. No obstante, se excluyó a 10 pacientes con fibrilación auricular con frecuencia ventricular > 80 lat/min no controlable con BB.

CONCLUSIONES

La angiográfica coronaria mediante TCMD es una técnica excelente para descartar EC antes de la cirugía de recambio valvular. Debido a sus elevados especificidad y valor predictivo negativo, un estudio negativo para EC, si es de buena calidad, podría evitar la realización de una coronariografía invasiva convencional.

FINANCIACIÓN

El estudio ha sido financiado por proyecto FIS PI050488.

CONFLICTO DE INTERESES

Ninguno.

BIBLIOGRAFÍA

- Ramsdale DR, Bennett DH, Bray CL, Ward C, Beton DC, Faragher EB. Angina, coronary risk factors and coronary artery disease in patients with valvular disease. A prospective study. *Eur Heart J*. 1984;5:716–26.
- Bertrand ME, LaBlanche JM, Tilmant PY, Thieuleux FP, Delforge MR, Carre AG. Coronary sinus blood flow at rest and during isometric exercise in patients with aortic valve disease. Mechanism of angina pectoris in presence of normal coronary arteries. *Am J Cardiol*. 1981;47:199–205.
- Ross RS. Right ventricular hypertension as a cause of precordial pain. *Am Heart J*. 1961;61:134–5.
- Vahanian A, Baumgartner H, Bax J, Butchart E, Dion R, Filippatos G, et al. Guidelines on the management of valvular heart disease: The Task Force on the Management of Valvular Heart Disease of the European Society of Cardiology. *Eur Heart J*. 2007;28:230–68.
- Kvidal P, Bergstrom R, Horte LG, Stahle E. Observed and relative survival after aortic valve replacement. *J Am Coll Cardiol*. 2000;35:747–56.
- Noto Jr TJ, Johnson LW, Krone R, Weaver WF, Clark DA, Kramer Jr JR, et al. Cardiac catheterization 1990: a report of the Registry of the Society for Cardiac Angiography and Interventions (SCA&I). *Cathet Cardiovasc Diagn*. 1991;24:75–83.
- Hoffmann MH, Shi H, Manzke R, Schmid FT, De Vries L, Grass M, et al. Noninvasive coronary angiography with 16-detector row CT: effect of heart rate. *Radiology*. 2005;234:86–97.
- Kuettner A, Beck T, Drosch T, Kettering K, Heuschmid M, Burgstahler C, et al. Diagnostic accuracy of noninvasive coronary imaging using 16-detector slice spiral computed tomography with 188 ms temporal resolution. *J Am Coll Cardiol*. 2005;45:123–7.
- Mollet NR, Cademartiri F, Nieman K, Saia F, Lemos PA, McFadden EP, et al. Noninvasive assessment of coronary plaque burden using multislice computed tomography. *Am J Cardiol*. 2005;95:1165–9.
- Schuijff JD, Bax JJ, Salm LP, Jukema JW, Lamb HJ, Van der Wall EE, et al. Noninvasive coronary imaging and assessment of left ventricular function using 16-slice computed tomography. *Am J Cardiol*. 2005;95:571–4.
- Jakobs TF, Becker CR, Ohnesorge B, Flohr T, Suess C, Schoepf UJ, et al. Multislice helical CT of the heart with retrospective ECG gating: reduction of radiation exposure by ECG-controlled tube current modulation. *Eur Radiol*. 2002;12:1081–6.
- Austen WG, Edwards JE, Frye RL, Gensini GG, Gott VL, Griffith LS, et al. A reporting system on patients evaluated for coronary artery disease. Report of the Ad Hoc Committee for Grading of Coronary Artery Disease, Council on Cardiovascular Surgery, American Heart Association. *Circulation*. 1975;51 Suppl:5–40.
- Agatston AS, Janowitz WR, Hildner FJ, Zusmer NR, Viamonte Jr M, Detrano R. Quantification of coronary artery calcium using ultrafast computed tomography. *J Am Coll Cardiol*. 1990;15:827–32.
- Shaw LJ, Raggi P, Schisterman E, Berman DS, Callister TQ. Prognostic value of cardiac risk factors and coronary artery calcium screening for all-cause mortality. *Radiology*. 2003;228:826–33.
- Achenbach S. Computed tomography coronary angiography. *J Am Coll Cardiol*. 2006;48:1919–28.
- Bonow RO, Carabello BA, Chatterjee K, De Leon Jr AC, Faxon DP, Freed MD, et al. 2008 focused update incorporated into the ACC/AHA 2006 guidelines for the management of patients with valvular heart disease: a report of the American College of Cardiology/American Heart Association Task Force on Practice Guidelines (Writing Committee to revise the 1998 guidelines for the management of patients with valvular heart disease). Endorsed by the Society of Cardiovascular Anesthesiologists, Society for Cardiovascular Angiography and Interventions, and Society of Thoracic Surgeons. *J Am Coll Cardiol*. 2008;52:e1–42.
- Manghat NE, Morgan-Hughes GJ, Broadley AJ, Undy MB, Wright D, Marshall AJ, et al. 16-detector row computed tomographic coronary angiography in patients undergoing evaluation for aortic valve replacement: comparison with catheter angiography. *Clin Radiol*. 2006;61:749–57.
- Gilard M, Cornily JC, Pennec PY, Joret C, Le Gal G, Mansourati J, et al. Accuracy of multislice computed tomography in the preoperative assessment of coronary disease in patients with aortic valve stenosis. *J Am Coll Cardiol*. 2006;47:2020–4.
- Leschka S, Alkadhi H, Plass A, Desbiolles L, Grunenfelder J, Marinck B, et al. Accuracy of MSCT coronary angiography with 64-slice technology: first experience. *Eur Heart J*. 2005;26:1482–7.
- Miller JM, Rochitte CE, Dewey M, Arbab-Zadeh A, Niinuma H, Gottlieb I, et al. Diagnostic performance of coronary angiography by 64-row CT. *N Engl J Med*. 2008;359:2324–36.
- Meijboom WB, Mollet NR, Van Mieghem CA, Kluijn J, Weustink AC, Pugliese F, et al. Pre-operative computed tomography coronary angiography to detect significant coronary artery disease in patients referred for cardiac valve surgery. *J Am Coll Cardiol*. 2006;48:1658–65.
- Stagnaro N, Della Latta D, Chiappino D. Diagnostic accuracy of MDCT coronary angiography in patients referred for heart valve surgery. *Radiol Med*. 2009;114:728–42.
- Adams DH, Chen RH, Kadner A, Aranki SF, Allred EN, Cohn LH. Impact of small prosthetic valve size on operative mortality in elderly patients after aortic valve replacement for aortic stenosis: does gender matter? *J Thorac Cardiovasc Surg*. 1999;118:815–22.
- Nieman K, Rensing BJ, Van Geuns RJ, Vos J, Pattynama PM, Krestin GP, et al. Non-invasive coronary angiography with multislice spiral computed tomography: impact of heart rate. *Heart*. 2002;88:470–4.
- Achenbach S, Ropers D, Holle J, Muschiol G, Daniel WG, Moshage W. In-plane coronary arterial motion velocity: measurement with electron-beam CT. *Radiology*. 2000;216:457–63.
- Cademartiri F, Mollet NR, Runza G, Baks T, Midiri M, McFadden EP, et al. Improving diagnostic accuracy of MDCT coronary angiography in patients with mild heart rhythm irregularities using ECG editing. *AJR Am J Roentgenol*. 2006;186:634–8.