

Imagen en cardiología

Mixoma auricular infectado de gran tamaño con vegetaciones

Large Infected Atrial Myxoma With Vegetations

Asami Furukawa, Satoru Kishi y Jiro Aoki*

Division of Cardiology, Mitsui Memorial Hospital, Tokio, Japón

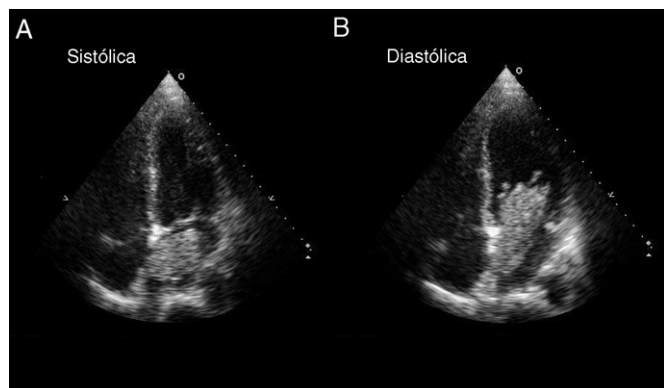


Figura 1.

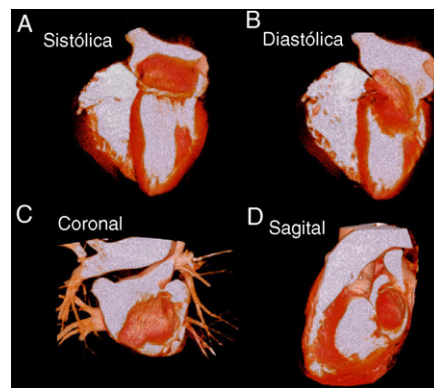


Figura 2.

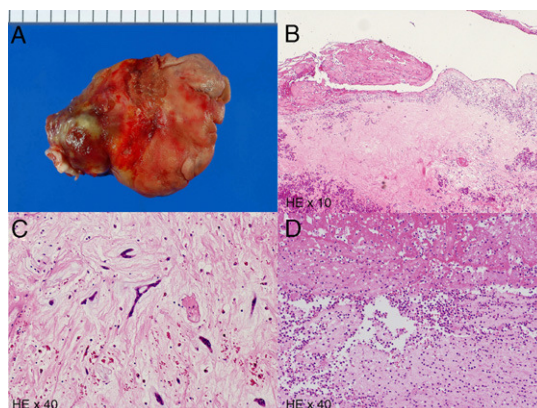


Figura 3.

Un varón de 62 años, con antecedentes de diabetes mellitus, ingresó en el hospital tras presentar fiebre y fatiga. El paciente había estado asintomático hasta 2 semanas antes del ingreso, cuando aparecieron los síntomas mencionados. En las muestras de hemocultivo creció *Streptococcus agalactiae* y la ecocardiografía detectó un tumor auricular izquierdo (fig. 1). Pese a emplear un tratamiento antibiótico intravenoso durante 2 semanas, el paciente continuó con fiebre. Se lo trasladó a nuestro centro para realizar nuevas pruebas y tratamientos. La ecocardiografía transesofágica no mostró ninguna vegetación valvular, pero identificó una masa adherida al tabique auricular izquierdo. Se realizó una tomografía computarizada multicorte de volumen dinámica, con 320 cortes (Toshiba Aquillion Uno; Tokio, Japón) para evaluar la arteriopatía coronaria y el tumor cardíaco antes de la cirugía. Esta exploración confirmó la ausencia de estenosis coronarias significativas y la presencia de la masa auricular izquierda (61 × 21 mm) con vegetaciones (fig. 2). Se llevó a cabo la extirpación quirúrgica del mixoma el día siguiente al ingreso. El tumor era pedunculado y estaba cubierto por trombos (fig. 3A). El examen anatomopatológico confirmó que la masa correspondía a un mixoma infectado (fig. 3B). El tumor estaba formado principalmente por una matriz de mucopolisacáridos ácidos y células poligonales, y en la superficie tumoral había neutrófilos, fibrina y trombos (figs. 3C y D). A continuación, el paciente recibió un tratamiento antibiótico durante 4 semanas, tras lo cual fue dado de alta. Al cabo de 1 año, continuaba asintomático y no mostraba signo alguno de recurrencia en la ecocardiografía.

* Autor para correspondencia:

Correo electrónico: aokijiro@gmail.com (J. Aoki).

On-line el 23 de julio de 2011

Full English text available from: www.revespcardiol.org/en