

Tabla

Resultados de los parámetros ecocardiográficos de función ventricular derecha previos al implante, al alta, al mes y a los seis meses de seguimiento en pacientes con prótesis aórtica percutánea

	Basal	Alta	p	1 mes	p	6 meses	p
TAPSE (mm)	17,2 ± 2,5	17,6 ± 2,3	0,010	17,8 ± 2,4	ns	17,8 ± 2,6	ns
DTI (cm/s)	12,2 ± 2	12,9 ± 1,7	< 0,001	13 ± 1,6	ns	13,2 ± 1,8	ns
TAD (mm)	15,6 ± 4,6	17,6 ± 4,4	< 0,001	18,1 ± 4,8	< 0,05	17,1 ± 7,3	ns
Strain VD	-29 ± 6	-34 ± 4	< 0,001	-36 ± 5	< 0,01	-36 ± 5	ns
PSAP (mmHg)	48 ± 12	38 ± 9	< 0,001	40 ± 6	ns	38 ± 8	ns

DTI: velocidad del anillo tricúspideo por Doppler tisular; ns: no significativo; PSAP: presión sistólica de arteria pulmonar; Strain VD: deformación miocárdica por ecocardiografía *speckle tracking* bidimensional; TAD: excursión sistólica del plano anular tricúspideo por ecocardiografía *speckle tracking* bidimensional; TAPSE: excursión sistólica del plano anular tricúspideo mediante modo M.

pacientes y no disponer de datos hemodinámicos en el seguimiento para relacionarlos con la medidas ecocardiográficas serían limitaciones del estudio.

En conclusión, se evidencia una mejoría precoz y significativa de la FVD cuantificada por todos los métodos ecocardiográficos, con una mejora adicional mediante parámetros 2DSTE hasta el primer mes, posiblemente debida a la mayor precisión de esta técnica para cuantificar cambios en la función ventricular.

Miguel Puentes*, Dolores Mesa, Martín Ruiz Ortiz, Mónica Delgado, Francisco Mazuelos y Javier Suárez de Lezo

Servicio de Cardiología, Hospital Universitario Reina Sofía, Córdoba, España

* Autor para correspondencia:

Correo electrónico: mpchiachio@hotmail.com (M. Puentes).

On-line el 11 de mayo de 2012

BIBLIOGRAFÍA

- Ewe SH, Ajmone Marsan N, Pepi M, Delgado V, Tamborini G, Muratori M, et al. Impact of left ventricular systolic function on clinical and echocardiographic outcomes following transcatheter aortic valve implantation for severe aortic stenosis. *Am Heart J*. 2010;160:1113-20.
- León C, Suárez de Lezo J, Mesa D, Pan M, Ruiz M, Delgado M, et al. Evolución precoz de fugas en prótesis aórtica percutánea CoreValve: valoración ecocardiográfica. *Rev Esp Cardiol*. 2011;64:67-70.
- Forsberg LM, Tamás E, Vánky F, Nielsen NE, Engvall J, Nylander E. Left and right ventricular function in aortic stenosis patients 8 weeks post-transcatheter aortic valve implantation or surgical aortic valve replacement. *Eur J Echocardiogr*. 2011;12:603-11.
- Zhao Y, Lindqvist P, Nilsson J, Holmgren A, Näslund U, Henein MY. Trans-catheter aortic valve implantation-early recovery of left and preservation of right ventricular function. *Interact Cardiovasc Thorac Surg*. 2011;12:35-9.
- Jurcut R, Giusca S, La Gerche A, Vasile S, Ghingina C, Voigt JU. The echocardiographic assessment of the right ventricle: what to do in 2010? *Eur J Echocardiogr*. 2010;11:81-96.
- Ahmad H, Mor-Avi V, Lang RM, Nesser HJ, Weinert L, Tsang W, et al. Assessment of right ventricular function using echocardiographic speckle tracking of the tricuspid annular motion: comparison with cardiac magnetic resonance. *Echocardiography*. 2011. doi: 10.1111/j.1540-8175.2011.01519.x.

doi:10.1016/j.recesp.2012.02.011

Tratamiento percutáneo del síndrome de vena cava superior tras implantación de electrodos y/o cirugía de cardiopatías congénitas

Percutaneous Treatment of Superior Vena Cava Syndrome After Pacemakers Electrodes Implantation and/or Surgical Correction of Congenital Heart Disease

Sra. Editora:

El síndrome de la vena cava superior (VCS) es una afección que comprende los síntomas derivados de la disminución u obstrucción del flujo sanguíneo a través de la VCS.

En función de la gravedad de los síntomas y la etiología, el tratamiento puede comprender cirugía, en ocasiones con construcción de un puente venovenoso. Como alternativa a la cirugía convencional, se ha desarrollado la angioplastia simple o con *stent*.

Desde enero de 1993 hasta diciembre de 2011, en nuestro centro 5 pacientes presentaron este síndrome y todos ellos fueron tratados percutáneamente sin complicaciones: 1 con angioplastia simple¹, 1 con *stent* convencional y 3 con *stent* recubierto de politetrafluoroetileno. En la [tabla](#) se resumen sus principales características y el tratamiento realizado.

En cuanto a la técnica empleada, en los casos con paso anterógrado se procedió vía yugular con catéteres multipropósito de 5 o 6 Fr (Cordis), por el cual se introdujo una guía recta de 0,035"

de 260 cm (Boston), que a su vez se capturó en aurícula derecha (AD) mediante catéter lazo Goose Neck® (ev3) de 15 mm, y se estableció un circuito venovenoso para luego proseguir por vía femoral.

En los 2 casos con obstrucción completa, por vía femoral posicionamos un catéter lazo Goose Neck® de 15 mm en la base de AD y, a través del catéter multipropósito, avanzamos una guía coronaria PT Graphix® de 0,014" (Boston) invertida. La guía se progresa, con control angiográfico en dos proyecciones, paralela al electrodo del marcapasos. Una vez atravesada la obstrucción, fijamos el extremo rígido de la guía con el lazo y lo descendemos a AD ([fig. A](#)). Seguidamente se dilata con balones coronarios Maverick® (Boston) de 2, 3 y 4 mm ([fig. B y C](#)) para después avanzar el multipropósito por el túnel creado y sustituir la guía coronaria por una guía de 0,035" que se extrae por vena femoral estableciendo el «raíl yugulofemoral» ([fig. D](#)).

En el caso de la angioplastia simple, utilizamos balones de 7 y 15 mm Balt™ introducidos vía femoral. En los procedimientos con *stent*, accedimos también por vía femoral y en todos ellos predilatamos con balones de 8 a 15 mm ([fig. E y F](#)) para introducir la vaina de Mullins (Cook) de 9 a 14 Fr hasta la VCS ([fig. G](#)). Se utilizaron tres *stents* recubiertos de politetrafluoroetileno de 45 mm y 8 Zig® (Numed) y un *stent* Palmaz® XD 29 (Cordis), que se montaron en diferentes balones propios con relación balón/VCS = 1 ([fig. H; tabla](#)). En dos casos, el *stent* infraexpandido se redilató a alta presión (9 atm) con balón de Mullins ([fig. I y J](#)).

Tabla
Características clínicas basales y datos angiográficos de los pacientes

	Paciente 1	Paciente 2	Paciente 3	Paciente 4	Paciente 5
Sexo	Varón	Varón	Varón	Varón	Mujer
Edad	12	47	68	74	10
Clínica	Congestión yugular y circulación torácica superficial severa	BAV; edema en esclavina y circulación venosa colateral	BAV; congestión facial y circulación venosa colateral	Brugada; imposibilidad de implantación de nuevo electrodo	Edema en esclavina y circulación venosa colateral
Obstrucción	Subtotal	Total larga (3 cm)	Total corta (2 cm)	Subtotal	Subtotal
Gradiente VCS/AD	17	7	11	3	7
Etiología	DVPPA	DVPPA; electrodo de MP	Electrodo de MP	Electrodo de DAI	DVPPA
Tiempo desde intervención hasta tratamiento percutáneo	6 meses	Desde cirugía 6 años y desde MP 4 meses	9 años y 1 mes	6 años y 10 meses	8 años
Tipo de cirugía/MP	Apertura de tabique interauricular y tunelización con parche	Ampliación de VCS con parche y drenaje de venas anómalas a través de una CIA; MP DDD	MP VDD	DAI	Ampliación de VCS con parche y apertura de tabique interauricular y tunelización con parche
Balón	Match® 7 × 40	Balt® 20 × 50	BiB® 18 × 50/9 × 40	Maxi® LD 14 × 30	Optapro® 12 × 30
Stent	No	Covered Stent™ Numed 8Z 45 mm	Covered Stent™ Numed 8Z 35 mm	Covered Stent™ Numed 8Z 45 mm	Palmaz® XD 29
Balón de posdilatación	Monofoil 15 × 40	Mullins 18 × 30	No	Mullins 16 × 30 y 18 × 30	No

AD: aurícula derecha; BAV: bloqueo auriculoventricular; CIA: comunicación interauricular; DAI: desfibrilador automático implantable; DVPPA: drenaje venoso pulmonar parcial anómalo; MP: marcapasos; VCS: vena cava superior.

En todos los casos se desobstruyó completamente, y a las 24 h se dio el alta hospitalaria a todos los pacientes, con tratamiento antiagregante en los casos 1, 2, 4 y 5 y anticoagulante en el caso 3.

Todos los pacientes han permanecido asintomáticos desde el procedimiento, con un seguimiento medio de 46,6 (9-120) meses;

al año se confirmó la permeabilidad del *stent* recubierto mediante resonancia magnética en el caso 1 y tomografía computarizada torácica en los casos 2 y 3. Los marcapasos de los pacientes 2 y 3 se comprobaron en la unidad de arritmias, que confirmó su buen funcionamiento.

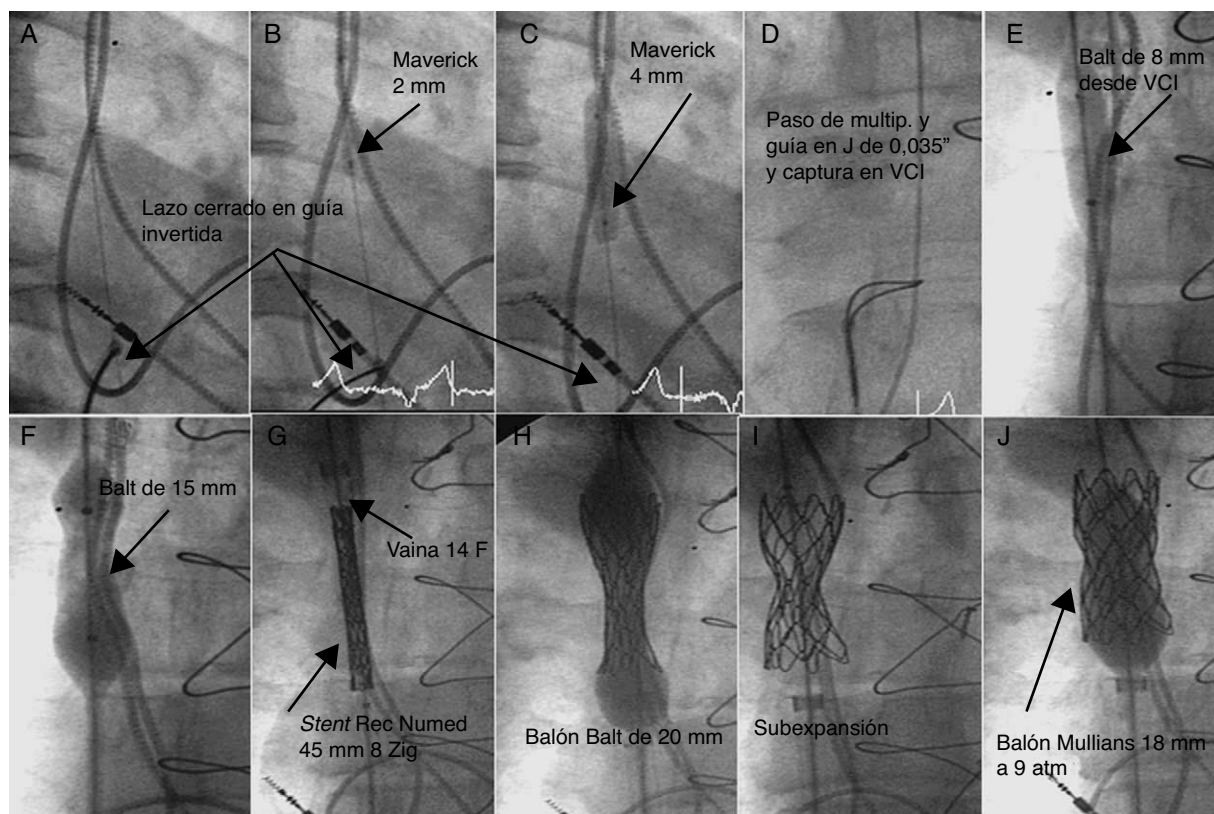


Figura. Imágenes angiográficas del procedimiento de desobstrucción de vena cava superior del paciente. VCI: vena cava inferior.

La experiencia existente en el tratamiento de la obstrucción de VCS es escasa, con resultado hemodinámico inicial del 100% en los pacientes tratados con *stent* y del 78% en los tratados con angioplastia con balón, sin diferencias a largo plazo entre ambas opciones percutáneas².

En los pacientes que además son portadores de un electrodo de estimulación cardiaca, se plantean tres estrategias: angioplastia simple con balón, con el riesgo de reestenosis por *recoil*; otra opción es la retirada inicial del cable seguida de la desobstrucción mediante implantación de *stent* recubierto o no y colocación de un nuevo marcapasos^{3,4}. De este modo disminuimos el riesgo de reestenosis y de daño del electrodo, pero obliga a implantar un nuevo marcapasos.

Una última medida consiste en implantar un *stent* sin retirar el cable, que queda atrapado entre la pared venosa y el *stent*⁵. Con esta estrategia existe el riesgo de disfunción inmediata del marcapasos debido a la plataforma metálica, aunque ya hay experiencia al respecto que muestra la normofunción de los marcapasos inmediatamente después del procedimiento. Sin embargo, aún se desconocen los posibles efectos a largo plazo producidos porque el electrodo interfiere reiteradamente contra el extremo del *stent*, ya que el propio movimiento cardiaco podría generar un punto de fatiga porque el cable queda fijado por el *stent*, además de la dificultad para la extracción en caso de infección/trombosis del cable⁶. Esta última estrategia puede ser de interés en pacientes en los que la retirada del electrodo sea imposible o muy difícil y/o en pacientes muy ancianos o con expectativa de vida corta.

Nuestro grupo propone el empleo de *stents* recubiertos con el fin de evitar el posible deterioro agudo y crónico del electrodo, dado que el propio recubrimiento podría amortiguar la compresión del cable hasta que se generase la neoendotelización.

Koldobika Garcia-San Roman^{a,*}, Juan Alcibar-Villa^a, Roberto Blanco-Mata^a, Natividad Peña-López^a, Josune Arriola-Meabe^a e Iñigo Sainz-Godoy^b

^aSección de Hemodinámica, Servicio de Cardiología, Hospital Universitario de Cruces, Baracaldo, Vizcaya, España

^bUnidad de Arritmias, Servicio de Cardiología, Hospital Universitario de Cruces, Baracaldo, Vizcaya, España

* Autor para correspondencia:

Correo electrónico: koldobika.garciasanroman@osakidetza.net

(K. Garcia-San Roman).

On-line el 28 de mayo de 2012

BIBLIOGRAFÍA

1. Alcibar J, Oñate A, Cabrera A, Pastor E, Galdeano J, Inguanzo R, et al. Angioplastia de la obstrucción postquirúrgica de la vena cava superior. Rev Esp Cardiol. 1994;47:195-7.
2. Sánchez A, Gutiérrez F, Aroca A, Oliver JM. Tratamiento percutáneo de la obstrucción de vena cava superior tras cirugía de comunicación interauricular tipo seno venoso con drenaje venoso pulmonar anómalo parcial. Rev Esp Cardiol. 2010;63:748-50.
3. Chan AW, Bhatt DL, Wilkoff BL, Roffi M, Mukherjee D, Gray BH, et al. Percutaneous treatment for pacemaker-associated superior vena cava syndrome. Pacing Clin Electrophysiol. 2002;25:1628-33.
4. Bolad I, Karanam S, Mathew D, John R, Piemonte T, Martin D. Percutaneous treatment of superior vena cava obstruction following transvenous device implantation. Catheter Cardiovasc Interv. 2005;65:54-9.
5. Teo N, Sabharwal T, Rowland E, Curry P, Adam A. Treatment of superior vena cava obstruction secondary to pacemaker wires with balloon venoplasty and insertion of metallic stents. Eur Heart J. 2002;23:1465-70.
6. Slonim SM, Semba CP, Sze DY, Dake MD. Placement of SVC stents over pacemaker wires for the treatment of SVC syndrome. J Vasc Interv Radiol. 2000;11:215-9.

doi:10.1016/j.recesp.2012.02.012