

Imagen en cardiología

Taponamiento cardiaco diferido tras fractura de *stent*

Delayed Cardiac Tamponade After Stent Fracture

Lorenzo Hernando*, Roberto del Castillo y Javier Botas

Servicio de Cardiología, Hospital Universitario Fundación Alcorcón, Alcorcón, Madrid, España

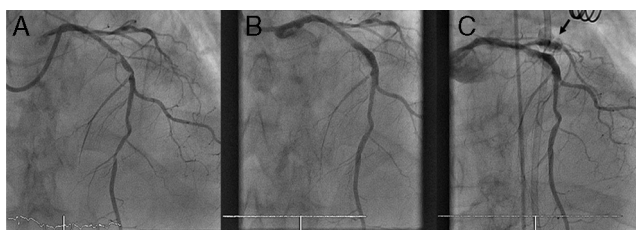


Figura 1.

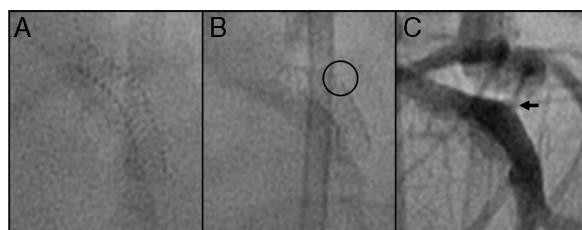


Figura 2.

Varón de 71 años, con cardiopatía isquémica crónica, que ingresa por insuficiencia cardiaca. En la coronariografía diagnóstica se detectan dos lesiones severas con importante calcificación en descendente anterior (fig. 1A). Se procede a predilatación de todo el segmento proximal y medio de descendente anterior con balones no distensibles a gran presión. Posteriormente, se implanta un *stent* farmacológico de 3,5 × 20 mm a 18 atm, y se confirma el buen resultado angiográfico en tres proyecciones de control (fig. 1B).

A los 60 min del procedimiento, se produce un cuadro de hipotensión, y en el ecocardiograma se detecta gran derrame pericárdico. Se realiza pericardiocentesis evacuadora, que obtiene 600 ml de líquido pericárdico de características hemáticas.

Se decide revaloración del procedimiento realizado previamente, y en la primera inyección de contraste se detecta perforación coronaria con extravasación de contraste y fuga visible en el *stent* implantado 2 h antes (perforación coronaria tipo III de presentación diferida) (fig. 1C). Al no corregirse la perforación con inflados prolongados, se decide sellarla con un *stent* recubierto de politetrafluoroetileno, llevado a cabo con éxito.

Comparando la imagen del *stent* en vacío al final del primer procedimiento (fig. 2A) con la morfología de este antes de la primera inyección del segundo procedimiento, se detecta en la parte superior del *stent* una pequeña solución de continuidad en los *struts* (fig. 2B, círculo), por donde se fuga el contraste (fig. 2C, flecha). De esta forma, el posible mecanismo de la perforación coronaria diferida (complicación excepcional y poco descrita en la literatura médica) podría ser una fractura parcial del *stent*.

* Autor para correspondencia:

Correo electrónico: lorenzo_hm@hotmail.com (L. Hernando).

On-line el 2 de julio de 2012

Full English text available from: www.revespcardiol.org/en