

Imagen en cardiología

Disección coronaria diferida sintomática: valor de la imagen intracoronaria

Symptomatic Late-acquired Coronary Dissection: Value of Intracoronary Images

Roberto del Castillo Medina*, Lorenzo Hernando Marrupe y Javier Botas Rodríguez

Servicio de Cardiología, Hospital Universitario Fundación Alcorcón, Alcorcón, Madrid, España

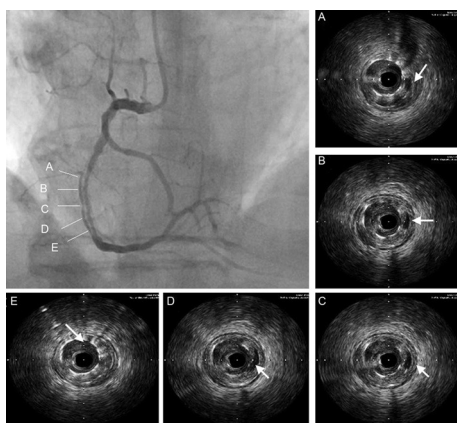


Figura 1.

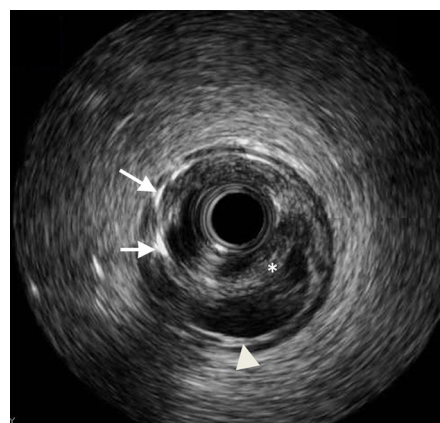


Figura 2.

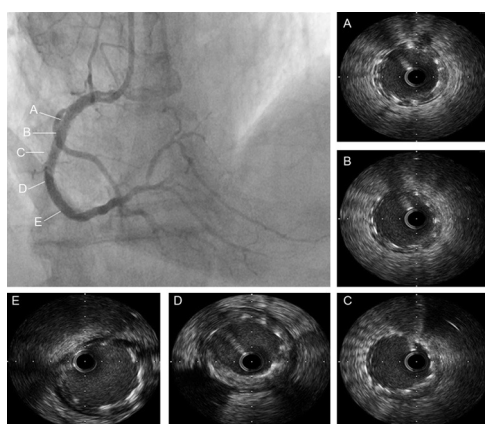


Figura 3.

Varón de 80 años, hipertenso, diabético y fumador, que había ingresado 3 meses antes en otro centro por infarto no Q, donde recibió revascularización percutánea de la arteria descendente anterior y la coronaria derecha proximal y media con tres *stents* convencionales. Se remitió a nuestro centro por angina inestable.

La coronariografía derecha mostró una imagen de doble luz en el tercio medio, coincidiendo con el segmento arterial previamente tratado, confiriendo una imagen angiográfica de aparente disección (figs. 1A-E, flechas). La ecografía intracoronaria confirmó la presencia de varios fenómenos (fig. 2): a) mala aposición e infraexpansión de los dos *stents* distales (flechas); b) paso de contraste a un espacio paralelo con sección semicircular (asterisco), y c) persistencia de la interfaz intimomedial en la pared del vaso (punta de flecha) y presencia de capa íntima/neoíntima recubriendo la superficie externa del *stent*.

Los mecanismos potenciales de estos hallazgos pudieron ser: a) elección inapropiada del tamaño de los *stents* en una arteria con espasmo y trombo; b) trayecto parcialmente subintimal de los *stents*, y c) disección/hematoma intramural tras la implantación de los *stents* y desarrollo diferido de doble luz por reabsorción del contenido trombótico, o una combinación de ellos.

Se realizó angioplastia en el *stent* con balones no distensibles de tamaño apropiado a altas presiones con lo que se obtuvo adecuada aposición de los *stents* y obliteración de la luz adyacente (figs. 3A-E). La ecografía intracoronaria contribuyó de manera determinante a la elección del material y la optimización del resultado.

* Autor para correspondencia:

Correo electrónico: rcastillo@fhacorcon.es (R. del Castillo Medina).

On-line el 25 de julio de 2012

Full English text available from: www.revespcardiol.org/en