

Artículo original

Estenosis aórtica grave con bajo gradiente y fracción de eyección normal: ¿una cuestión de mala clasificación?

Cristina González-Cánovas, Carmen Muñoz-Esparza, María J. Oliva, Josefa González-Carrillo, Ángel López-Cuenca, Daniel Saura, Miguel García-Navarro, María D. Espinosa, César Caro, Luis Caballero, Mariano Valdés y Gonzalo de la Morena*

Servicio de Cardiología, Hospital Universitario Virgen de la Arrixaca, El Palmar, Murcia, España

Historia del artículo:

Recibido el 27 de junio de 2012

Aceptado el 30 de agosto de 2012

On-line el 8 de diciembre de 2012

Palabras clave:

Ecocardiografía

Estenosis valvular aórtica

Diagnóstico

RESUMEN

Introducción y objetivos: La estenosis aórtica grave con gradientes bajos y fracción de eyección normal es una entidad discutida. Las discrepancias sobre su pronóstico indican que podría tratarse de una incorrecta clasificación de su gravedad. La planimetría del área aórtica mediante ecografía transesofágica tridimensional podría esclarecer estas dudas. Los objetivos de este trabajo son valorar la concordancia de la medida del área valvular aórtica obtenida mediante ecuación de continuidad en ecocardiografía transtorácica y la obtenida por planimetría mediante ecocardiografía transesofágica tridimensional en pacientes con estenosis aórtica grave y bajo gradiente paradójico.

Métodos: Estudio transversal descriptivo de pacientes consecutivos remitidos por estenosis aórtica grave, a los que se practicó ecocardiografía transtorácica y transesofágica tridimensional. Se consideró estenosis aórtica con bajo gradiente paradójico la presencia de un área efectiva $< 1 \text{ cm}^2$, gradiente ventricular medio $< 40 \text{ mmHg}$ y fracción de eyección $\geq 50\%$. Se estudió la concordancia entre las dos técnicas.

Resultados: Estudiamos a 212 pacientes consecutivos con estenosis aórtica grave. De ellos, 63 casos (29,7%) satisfacían los criterios de bajo gradiente paradójico y en 61 se obtuvieron imágenes adecuadas para la comparación de los métodos. La planimetría tridimensional confirmó un área valvular $< 1 \text{ cm}^2$ en 52 pacientes (85,2%). El coeficiente de correlación intraclass entre las técnicas fue 0,505 (intervalo de confianza del 95%, 0,290-0,671; $p < 0,001$).

Conclusiones: La estenosis aórtica grave con bajo gradiente paradójico es una entidad real que se confirma en el 85% de los pacientes evaluados mediante ecocardiografía transesofágica tridimensional. © 2012 Sociedad Española de Cardiología. Publicado por Elsevier España, S.L. Todos los derechos reservados.

Severe Aortic Valve Stenosis With Low-gradient and Preserved Ejection Fraction: A Misclassification Issue?

ABSTRACT

Introduction and objectives: Low-gradient severe aortic stenosis with preserved ejection fraction is a controversial entity. Misclassification of valvulopathy severity could explain the inconsistencies reported in the prognosis of these patients. Planimetry of the aortic area using three-dimensional transesofageal echocardiography could clear up these doubts. The objectives were to assess the agreement between measurements of the valvular aortic area by continuity equation in transthoracic echocardiography and that obtained through planimetry with three-dimensional transesofageal echocardiography in low-gradient severe aortic stenosis patients.

Methods: Cross-sectional descriptive study of consecutive patients referred due to severe aortic stenosis. Patients underwent transthoracic echocardiography and three-dimensional transesofageal echocardiography. Paradoxical low-gradient severe aortic stenosis was defined by the presence in the transthoracic echocardiography of aortic valve area $< 1 \text{ cm}^2$, mean ventricular gradient $< 40 \text{ mmHg}$, and ejection fraction $\geq 50\%$. Concordance between the two techniques was evaluated.

Results: Of 212 consecutive severe aortic stenosis patients evaluated, 63 cases (29.7%) fulfilled the paradoxical low-gradient inclusion criteria. We obtained three-dimensional aortic valve planimetry in 61 (96.8%) of those patients. In 52 patients (85.2%), aortic valve area by transesofageal echocardiography was $< 1 \text{ cm}^2$. The intraclass correlation coefficient between the two methods was 0.505 (95% confidence interval, 0.290-0.671; $P < .001$).

Keywords:

Echocardiography

Aortic valve stenosis

Diagnosis

VÉASE CONTENIDO RELACIONADO:

<http://dx.doi.org/10.1016/j.recesp.2012.10.023>, Rev Esp Cardiol. 2013;66:245-7.

* Autor para correspondencia: Servicio de Cardiología, Hospital Universitario Virgen de la Arrixaca, Ctra. Murcia-Cartagena s/n, 30120 El Palmar, Murcia, España. Correo electrónico: gdlmorena@yahoo.es (G. de la Morena).

Conclusions: Paradoxical low-gradient severe aortic stenosis is an actual entity, confirmed in 85% of cases evaluated by three-dimensional transesophageal echocardiography.

Full English text available from: www.revespcardiol.org/en

© 2012 Sociedad Española de Cardiología. Published by Elsevier España, S.L. All rights reserved.

Abreviaturas

AVA: área valvular aórtica
ETE-3D: ecocardiografía transesofágica tridimensional
ETT: ecocardiografía transtorácica
TSVI: tracto de salida del ventrículo izquierdo

INTRODUCCIÓN

La estenosis valvular aórtica es la valvulopatía adquirida más común y la que con mayor frecuencia precisa cirugía de recambio valvular en nuestro medio¹. En estos pacientes, la evaluación mediante ecocardiografía transtorácica (ETT) bidimensional y la ecocardiografía Doppler tienen un papel fundamental para determinar la gravedad de la afección valvular, su manejo y su pronóstico².

En la evaluación ecocardiográfica de la válvula aórtica, no es infrecuente encontrar un área valvular aórtica (AVA) < 1 cm² con gradientes transvalvulares bajos a pesar de una fracción de eyección preservada³. El impacto pronóstico de esta entidad no está bien definido. Algunos estudios han señalado que este patrón ecocardiográfico se asocia con peor pronóstico^{4,5}. Sin embargo, un estudio prospectivo reciente muestra que se trata de una entidad con un pronóstico similar al de la estenosis aórtica moderada, mejor que el comunicado anteriormente, lo que indica que podría tratarse de una incorrecta clasificación de la gravedad de la estenosis valvular aórtica con los métodos diagnósticos habituales⁶.

Las técnicas de ecocardiografía tridimensional (3D) se han demostrado de utilidad en el diagnóstico⁷ y la monitorización del tratamiento⁸ de la estenosis aórtica. Asimismo, se ha demostrado que la evaluación del AVA mediante planimetría con ecocardiografía transesofágica 3D (ETE-3D) es factible, y se observa buena concordancia con las medidas calculadas mediante ETT⁹. La planimetría valvular mediante ETE-3D podría ser una herramienta diagnóstica útil para comprobar la gravedad de la valvulopatía aórtica en los casos en que el estudio transtorácico muestre discrepancias entre el AVA estimada mediante ecuación de continuidad y los gradientes obtenidos mediante ecocardiografía Doppler.

El objetivo de este trabajo es valorar la concordancia de la medida del AVA obtenida mediante ecuación de continuidad con ETT y la obtenida mediante planimetría en ETE-3D en pacientes con estenosis aórtica grave (también denominada como severa) y bajo gradiente con función ventricular normal, a fin de comprobar la existencia real de esta entidad.

MÉTODOS

Diseño, pacientes y consideraciones éticas

Estudio descriptivo transversal de pacientes consecutivos, remitidos a un centro de referencia entre septiembre de 2009 y junio de 2012 para evaluación de estenosis aórtica. Se seleccionó a los pacientes con estenosis grave, definida por un AVA < 1 cm². De este grupo de pacientes, se seleccionó a quienes presentaban

gradiente aórtico medio < 40 mmHg y fracción de eyección de ventrículo izquierdo \geq 50%. El comité de ética de investigación clínica del centro revisó y aprobó el protocolo del estudio el 27 de julio de 2009. Se obtuvo el consentimiento informado de todos los pacientes.

Ecocardiografía transtorácica

Para la ETT, se utilizó un equipo de ultrasonidos iE33 (Philips Medical Systems; Andover, Massachusetts, Estados Unidos) equipado con una sonda sectorial S5-2 (ancho de banda de 5-1 MHz). Cardiólogos experimentados realizaron un estudio protocolizado según las recomendaciones actuales¹⁰ empleando todos los planos de estudio para obtener las velocidades máximas transvalvulares: apical, subcostal, supraesternal y paraesternal derecho. Se registraron las cifras de presión arterial durante el estudio. Las imágenes se almacenaron y se procesaron con un sistema de gestión de imágenes (Xcelera, Philips Medical Systems). El AVA se calculó con la ecuación de continuidad¹⁰. Se calculó la impedancia ventriculoarterial según el método descrito por Briand et al¹¹.

Ecocardiografía transesofágica tridimensional

El mismo día en el que se llevó a cabo la ETT estándar, un ecografista que no conocía el resultado del estudio transtorácico practicó una ETE a todos los pacientes. Se empleó sedación con propofol a criterio del explorador.

La presión arterial fue monitorizada y registrada durante el procedimiento. Para la ETE-3D se empleó un equipo de ultrasonidos iE33 (Philips Medical Systems) equipado con un transductor X7-2t. Se obtuvieron imágenes en tiempo real (Live 3D[®]), de volúmenes piramidales de la válvula aórtica y del tracto de salida del ventrículo izquierdo (TSVI). A fin de obtener una frecuencia de adquisición superior a 20 Hz, se redujeron el ángulo y la profundidad del sector de exploración. Se obtuvieron imágenes centradas en la válvula aórtica desde un eje corto entre 30 y 45° guiadas por el modo biplanar (x-Plane[®]), de manera que se obtuviera el plano de apertura valvular a nivel de las cúspides de la válvula (fig. 1). Se registraron 3 ciclos cardiacos de cada paciente.

El posprocesado de las imágenes se realizó con la estación de trabajo Xcelera usando el software Q-Lab[®] (Philips Medical Systems). Este sistema de gestión de imágenes permite la reconstrucción de cualquier plano del volumen piramidal obtenido previamente. En la imagen 3D se seleccionó la fase del ciclo cardiaco en que la apertura valvular era máxima. En este *frame* se empleó el sistema de reconstrucción multiplanar para obtener un plano perpendicular a las sigmoideas aórticas, que se reorientó en caso necesario, para obtener el área de apertura valvular a nivel de las cúspides valvulares (fig. 1). De manera análoga, se realizó la planimetría del área del TSVI, y esta medida se incluyó en la fórmula de continuidad para calcular el AVA de forma mixta: ETE-3D para el TSVI y ETT para los flujos.

Procesado de datos y análisis estadístico

Los cálculos se realizaron tras obtener una media de 3 ciclos cardiacos (5 ciclos no extremos en caso de que el paciente se

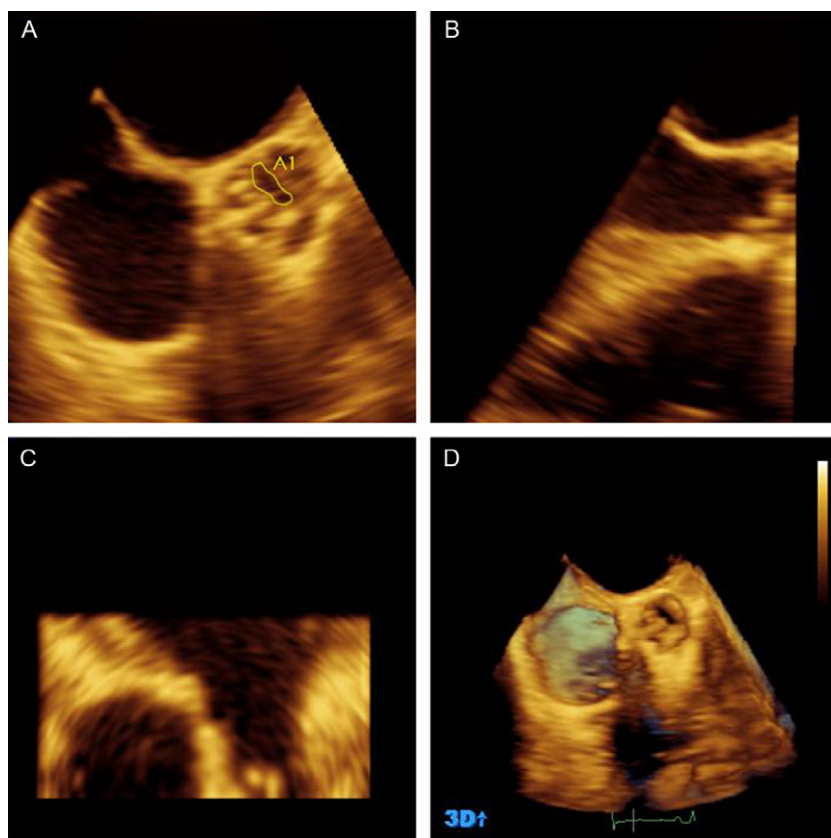


Figura 1. Procesado mediante Q-Lab® del set de imágenes obtenidas mediante el método Live 3D® de la válvula aórtica. A, B y C: reconstrucción multiplanar; en A, el plano transversal a nivel de las cúspides aórticas donde realizamos la planimetría del área valvular aórtica, que en este caso resultó de 0,45 cm²; en B, el plano longitudinal que nos sirve para la selección del plano transverso en las cúspides valvulares. D: imagen tridimensional de una válvula aórtica bicúspide con un rafe fibroso en la sigmoidea anterior; en esta imagen seleccionamos el *frame* de máxima apertura valvular.

encontrara en fibrilación auricular). Todas las medidas y todos los cálculos los realizaron a ciegas y en dos ocasiones dos ecocardiografistas diferentes.

La distribución normal de las variables continuas se evaluó mediante el test de Kolmogorov-Smirnov (corrección de Lilliefors).

Las variables se expresan como proporciones, media \pm desviación estándar o mediana [intervalo intercuartílico] según lo apropiado en cada caso. Las comparaciones entre estimadores centrales se realizaron mediante el test de la t de Student o la prueba de la χ^2 . La fiabilidad de las medidas se evaluó mediante el coeficiente de

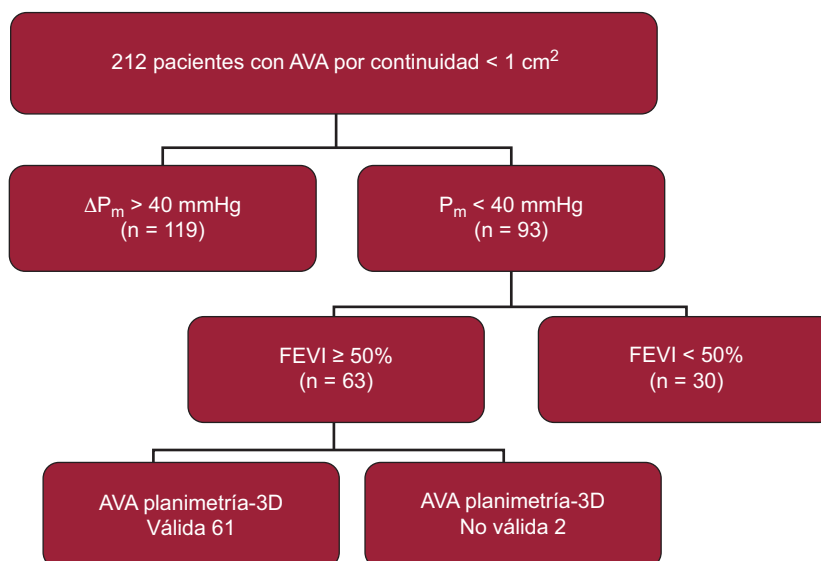


Figura 2. Diagrama de flujo de pacientes. Partiendo de 240 pacientes evaluados, seleccionamos a los 212 con estenosis aórtica grave en el estudio transtorácico. Finalmente quedaron 61 pacientes, que son el objeto de nuestro estudio. AVA: área valvular aórtica; FEVI: fracción de eyección del ventrículo izquierdo; ΔP_m : gradiente aórtico medio.

Tabla 1
Características de los 61 pacientes del estudio

| | |
|---|---------------|
| Mujeres | 29 (47,5) |
| Edad (años) | 77,2 ± 8,72 |
| SC (m ²) | 1,76 ± 0,17 |
| Pacientes en FA | 22 (36,1) |
| Frecuencia cardiaca (lpm) | 73,6 ± 16,6 |
| PAS (mmHg)* | 135,1 ± 24,6 |
| PAD (mmHg)* | 71,9 ± 12,8 |
| FEVI (%)* | 62,82 ± 6,98 |
| ITV1 (cm)* | 19,87 ± 6,17 |
| Índice de volumen sistólico (ml/m ²)* | 32,5 ± 9,9 |
| Gradiente aórtico máximo (mmHg)* | 50,14 ± 13,40 |
| Gradiente aórtico medio (mmHg)* | 29,3 ± 7,2 |
| Diámetro TSVI ETT (mm)* | 19,4 ± 2,3 |
| Área TSVI ETT (cm ²)* | 2,99 ± 0,71 |
| Área TSVI ETE-3D (cm ²)* | 3,40 ± 0,97 |
| AVA ETT (cm ²)* | 0,74 ± 0,16 |
| AVA ETE-3D (cm ²)* | 0,75 ± 0,20 |
| Z (mmHg/ml/m ²)* | 5,40 ± 1,83 |

AVA: área valvular aórtica; ETE-3D: ecocardiografía transeofágica tridimensional; ETT: ecocardiografía transtorácica; FA: fibrilación auricular; FEVI: fracción de eyección del ventrículo izquierdo; ITV1: integral tiempo velocidad prevalvular; PAD: presión arterial diastólica; PAS: presión arterial sistólica; SC: superficie corporal; TSVI: tracto de salida del ventrículo izquierdo; Z: impedancia ventriculoarterial.

Los datos expresan n (%) o media ± desviación estándar.

*Medidas durante la ETE-3D.

correlación intraclase¹² y el gráfico de Bland-Altman¹³. Para la comparación de los métodos en la clasificación de la gravedad de la estenosis valvular, se empleó el coeficiente kappa. Las diferencias se consideraron estadísticamente significativas con un valor bilateral de $p < 0,05$. Los cálculos se realizaron con el *software* SPSS 15.0 para Windows (SPSS Inc.; Chicago, Illinois, Estados Unidos). El gráfico de Bland-Altman se realizó con el *software* !AGREE para SPSS¹⁴.

RESULTADOS

Entre las fechas establecidas, en nuestro laboratorio evaluamos a 240 pacientes con estenosis aórtica, de los que 212 tenían un AVA aórtica $< 1 \text{ cm}^2$. De estos pacientes, 63 (29,7%) satisfacían los criterios de estenosis valvular aórtica grave con bajo gradiente y

Tabla 2
Diferencias entre los pacientes según la concordancia entre los dos métodos en la clasificación de la gravedad de la estenosis aórtica

| | Clasificación concordante (n = 52) | Clasificación discordante (n = 9) | p |
|-------------------------------|------------------------------------|-----------------------------------|-------------|
| Edad (años) | 77,9 ± 8,5 | 73,1 ± 8,9 | 0,125 |
| Varones | 23 (44,2) | 9 (100) | $< 0,001^*$ |
| SC (m ²) | 1,74 ± 0,16 | 1,90 ± 0,18 | 0,024 |
| Pacientes en FA | 21 (40,3) | 1 (11,1) | 0,090 |
| Empleo de sedación | 34 (65,4) | 5 (55,5) | 0,138* |
| Dtd VI (mm) | 41,9 ± 5,4 | 51,6 ± 9,3 | $< 0,001$ |
| Vtd VI (ml) | 67,4 ± 25,5 | 103,8 ± 36,1 | $< 0,001$ |
| FEVI (%) | 63,2 ± 6,6 | 60,5 ± 8,6 | 0,296 |
| DTSVI mm | 19,1 ± 2,1 | 21,8 ± 2,2 | 0,001 |
| IVS (ml/m ²) | 31,6 ± 9,8 | 38,3 ± 9,8 | 0,065 |
| Gradiente medio (mmHg) | 29,2 ± 7,4 | 29,8 ± 5,8 | 0,811 |
| AVA ETT (cm ²) | 0,72 ± 0,16 | 0,86 ± 0,08 | 0,024 |
| AVA ETE-3D (cm ²) | 0,69 ± 0,15 | 1,08 ± 0,05 | $< 0,001$ |
| Z (mmHg/ml/m ²) | 5,50 ± 1,90 | 4,46 ± 0,63 | 0,194 |

AVA: área valvular aórtica; Dtd: diámetro telediastólico; DTSVI: diámetro del tracto de salida del ventrículo izquierdo; ETE-3D: ecocardiografía transeofágica tridimensional; ETT: ecocardiografía transtorácica; FA: fibrilación auricular; FEVI: fracción de eyección del ventrículo izquierdo; IVS: índice de volumen sistólico; SC: superficie corporal; VI: ventrículo izquierdo; Vtd: volumen telediastólico; Z: impedancia ventriculoarterial.

Los datos expresan n (%) o media ± desviación estándar.

* Comparaciones realizadas mediante la t de Student y la prueba de la χ^2 .

función ventricular normal (fig. 2). En 2 de los pacientes no fue posible realizar la planimetría mediante ETE-3D por la extensa calcificación valvular, que impedía identificar correctamente el área de apertura. Por lo tanto, constituyen la población objeto de estudio 61 pacientes, cuyas características se muestran en la tabla 1.

Estudio de concordancia

La planimetría del AVA mediante la reconstrucción ETE-3D confirmó la presencia de estenosis grave (AVA $< 1 \text{ cm}^2$) en 52 casos, lo que supone el 85,2% de los pacientes. El coeficiente de correlación intraclase entre ETT y ETE-3D fue 0,505 (intervalo de confianza del 95% [IC95%], 0,290-0,671; $p < 0,001$). La dispersión de los datos y el gráfico de Bland-Altman se muestran en la figura 3. La diferencia

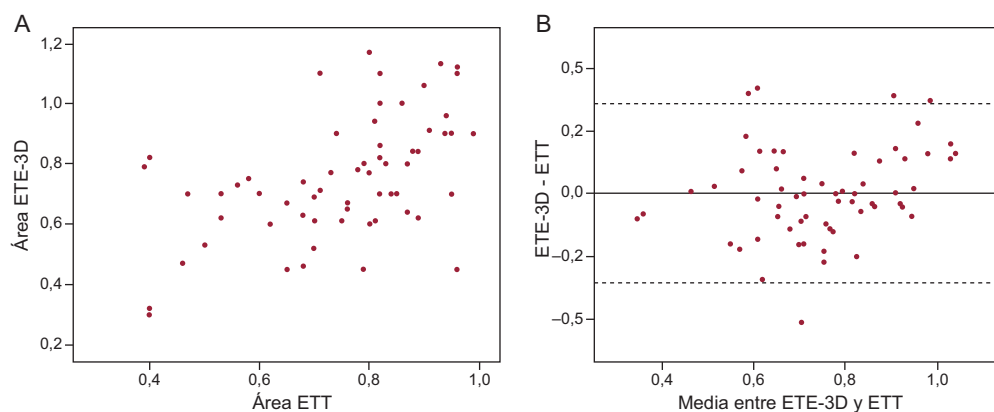


Figura 3. A: gráfico de dispersión de las medidas del área valvular aórtica estimada mediante ecocardiografía transeofágica tridimensional y ecocardiografía transtorácica. B: gráfico de Bland-Altman¹³ que muestra la concordancia de las medidas del área valvular aórtica mediante ecocardiografía transeofágica tridimensional y ecocardiografía transtorácica. La diferencia media entre ambos métodos fue: $y - x = 0,003$ (intervalo de confianza del 95%, $-0,353$ a $0,359$). ETE-3D: ecocardiografía transeofágica tridimensional; ETT: ecocardiografía transtorácica.

media entre los dos métodos fue de $0,003 \text{ cm}^2$, y fue levemente superior la medida por ETE-3D (IC95%, $-0,353$ a $0,359$).

Descripción del grupo clasificado incorrectamente

En 9 pacientes (14,7%), la evaluación del AVA mediante ETE-3D reveló unas dimensiones $> 1 \text{ cm}^2$. Estos pacientes tenían mayor superficie corporal. Sólo uno de ellos estaba en fibrilación auricular y tenía mayores dimensiones del VI y el TSVI que los pacientes con clasificación concordante. El AVA por ETT también era mayor que la de los pacientes clasificados correctamente. La comparación de las variables analizadas se muestra en la tabla 2.

Cuando empleamos el área del TSVI obtenida por la ETE-3D en la ecuación de continuidad, el AVA obtenida fue $> 1 \text{ cm}^2$ en 9 casos, que se reclasificaron como estenosis moderadas. Sin embargo, el acuerdo entre la ETE-3D y la evaluación mixta fue sólo de $\kappa = 0,28$.

DISCUSIÓN

El presente estudio descriptivo muestra que la estenosis aórtica grave con bajo gradiente paradójico, presente en el 30% de nuestra serie, es una entidad real que se confirma como tal en el 85,2% de los pacientes evaluados mediante planimetría por ETE-3D. En otros estudios previos, la planimetría del AVA a partir de las imágenes obtenidas en el ETE-3D también había confirmado la presencia de pacientes con verdadera estenosis aórtica por criterios anatómicos^{2,10}.

Concordancia

El coeficiente de correlación intraclase es una herramienta útil para valorar la concordancia entre distintos métodos de medida u observadores, basada en un modelo de análisis de la variancia de medidas repetidas¹². En nuestra serie, la concordancia entre la ETT y la ETE-3D es moderada, con un coeficiente de correlación intraclase menor que el comunicado anteriormente en otro estudio de pacientes con estenosis aórtica⁹. Atribuimos esta menor concordancia a la población especialmente seleccionada. Los pacientes de nuestro estudio son los que plantean a numerosos autores dudas sobre la exactitud de las medidas realizadas mediante ETT^{7,15,16}. La inclusión de algunos enfermos con AVA subestimada por ETT (el 15% de nuestra serie), hace que los resultados sean inferiores a lo reportado con una población menos seleccionada⁹.

Por otra parte, mediante la planimetría obtenemos el área anatómica de la válvula, mientras que mediante la ecuación de continuidad calculamos el área efectiva valvular⁷. Se ha descrito que el área anatómica muestra valores superiores a los estimados por ecuación de continuidad, especialmente en los casos de válvulas degenerativas, planas, sin abombamiento, similares a la mayoría de las de nuestra población de estudio¹⁷. Nuestros resultados, sin embargo, no muestran grandes diferencias entre los dos métodos, ya que en el análisis de Bland-Altman la diferencia media en la estimación era casi coincidente, y la medida por ETE-3D era levemente superior, en $0,003 \text{ cm}^2$ (IC95%, $-0,353$ a $0,359$).

Grupo clasificado incorrectamente

En 9 pacientes, la gravedad de la afección valvular no se confirmó por la planimetría en la ETE-3D. Este número de casos nos parece insuficiente para establecer las causas de la mala clasificación. No obstante, en estos pacientes encontramos mayores superficie corporal y dimensiones del VI y el TSVI. Solamente uno de ellos estaba en fibrilación auricular y el índice de volumen sistólico

también era algo superior, aunque sin alcanzar significación estadística respecto al grupo concordante. La mayoría de estos pacientes presentaban un AVA por ETT $> 0,8 \text{ cm}^2$. Como puede verse en la figura 3, sólo 1 paciente con AVA de $0,75 \text{ cm}^2$ por ETT posteriormente tenía un AVA $> 1 \text{ cm}^2$ por ETE-3D. En definitiva, se trata de pacientes con estenosis valvulares en límites de la gravedad.

El error potencial en la medición del TSVI se advierte en las guías de cuantificación de la valvulopatía¹⁰, y se sospecha que es la causa de la mala clasificación en algunos estudios⁶. El hecho de que la morfología del TSVI no sea circular ha impulsado el empleo de otros métodos como la estimación del área del TSVI mediante ETT-3D para mejorar la fiabilidad de la medida⁷ y ayudar a evitar resultados insatisfactorios de los tratamientos¹⁸. En nuestro estudio, el empleo del área del TSVI evaluada mediante ETT-3D permitió reclasificar a algunos pacientes en formas moderadas con AVA $> 1 \text{ cm}^2$. Sin embargo, hubo un cruce de pacientes no coincidente con los hallazgos por ETE-3D, por lo que el valor del coeficiente kappa no fue muy bueno ($\kappa = 0,28$).

Por el diseño de los criterios de inclusión, el grupo de los pacientes mal clasificados sólo puede contar con casos en que la gradación de la intensidad de la estenosis valvular aórtica disminuye. Por lo tanto, extraer conclusiones de este grupo supondría una gran susceptibilidad al fenómeno de regresión a la media¹⁹, como se ha reconocido.

Limitaciones

Este estudio no cuenta con un criterio de referencia para la estimación del AVA. El estándar clínico es la ETT con la ecuación de continuidad^{2,10}, pero es precisamente el fenómeno de la inconsistencia del método habitual³ lo que se quiere investigar. Se ha optado por una metodología factible que cuantifica el AVA con una estrategia independiente del Doppler y de la medida del TSVI. Sin embargo, la ETE-3D tiene limitaciones importantes, como la resolución espacial y la resolución temporal. Con una frecuencia de adquisición de 20 Hz y una frecuencia cardiaca en torno a 70 lpm, se obtienen entre 6 y 7 imágenes durante la sístole cardiaca. Generalmente, es en el *frame* 5 o el 6 donde se obtiene la máxima apertura valvular. Sin embargo, es posible que en algunos casos no se obtenga la imagen de máxima apertura valvular.

La sedación con propofol permite realizar una exploración minuciosa y más confortable para el paciente. Aunque se han descrito efectos del propofol en la contractilidad y la presión arterial²⁰, no parecen haber influido en nuestros resultados, ya que no hubo diferencias relacionadas con su empleo en cuanto a la reclasificación de pacientes en uno u otro grupo. Por otra parte, el control de la frecuencia cardiaca y la posibilidad de realizar un examen minucioso nos parecen de gran importancia, por lo que en casos de dudas preferimos su empleo, ya que nos es de gran ayuda.

En algunos pacientes, la presencia de extensas calcificaciones, sobre todo las que se localizan en la cara posterior de la raíz o en la sigmoidea no coronariana, impide evaluar el orificio de apertura. Esto ocurrió únicamente en 2 de nuestros pacientes.

La inclusión de los pacientes fue consecutiva, pero es probable un sesgo de referencia, ya que sólo incluimos a los pacientes con diagnóstico previo de estenosis grave, por lo que la muestra podría no representar a la población general. Los diferentes criterios de inclusión empleados por diferentes autores explican las diferencias en la prevalencia de la estenosis grave con bajo gradiente paradójico publicadas.

CONCLUSIONES

La estenosis aórtica grave con bajo gradiente paradójico es una entidad real que se confirma en el 85% de los pacientes evaluados

mediante ETE-3D. En la porción de pacientes con medidas discrepantes se precisa investigar más profundamente los motivos de la mala clasificación.

CONFLICTO DE INTERESES

Ninguno.

BIBLIOGRAFÍA

1. Iung B, Baron G, Butchart EG, Delahaye F, Gohlke-Barwolf C, Levang OW, et al. A prospective survey of patients with valvular heart disease in Europe: The Euro Heart Survey on Valvular Heart Disease. *Eur Heart J*. 2003;24:1231-43.
2. Vahanian A, Baumgartner H, Bax J, Butchart E, Dion R, Filippatos G, et al. Guidelines on the management of valvular heart disease: The Task Force on the Management of Valvular Heart Disease of the European Society of Cardiology. *Eur Heart J*. 2007;28:230-68.
3. Minners J, Allgeier M, Gohlke-Baerwolf C, Kienzle RP, Neumann FJ, Jander N. Inconsistencies of echocardiographic criteria for the grading of aortic valve stenosis. *Eur Heart J*. 2008;29:1043-8.
4. Christensen KL, Ivarsen HR, Thuesen L, Kristensen BO, Egeblad H. Aortic valve stenosis: fatal natural history despite normal left ventricular function and low invasive peak-to-peak pressure gradients. *Cardiology*. 2004;102:147-51.
5. Hachicha Z, Dumesnil JG, Bogaty P, Pibarot P. Paradoxical low-flow, low-gradient severe aortic stenosis despite preserved ejection fraction is associated with higher afterload and reduced survival. *Circulation*. 2007;115:2856-64.
6. Jander N, Minners J, Holme I, Gerds E, Boman K, Brudi P, et al. Outcome of patients with low-gradient "severe" aortic stenosis and preserved ejection fraction. *Circulation*. 2011;123:887-95.
7. Pérez de Isla L, Zamorano J, Pérez de la Yglesia R, Cioccarelli S, Almería C, Rodrigo JL, et al. Utilidad de la ecocardiografía tridimensional en la cuantificación del área valvular aórtica. *Rev Esp Cardiol*. 2008;61:494-500.
8. Marcos-Alberca P, Zamorano JL, Sánchez T, Maroto L, Pérez de Isla L, Almería C, et al. Supervisión con ecocardiografía 3D en tiempo real intraoperatoria de la implantación de prótesis valvular aórtica por vía transapical. *Rev Esp Cardiol*. 2010;63:352-6.
9. De la Morena G, Saura D, Oliva MJ, Soria F, González J, García M, et al. Real-time three-dimensional transoesophageal echocardiography in the assessment of aortic valve stenosis. *Eur J Echocardiogr*. 2010;11:9-13.
10. Baumgartner H, Hung J, Bermejo J, Chambers JB, Evangelista A, Griffin BP, et al. Echocardiographic assessment of valve stenosis: EAE/ASE recommendations for clinical practice. *Eur J Echocardiogr*. 2009;10:1-25.
11. Briand M, Dumesnil JG, Kadem L, Tongue AG, Rieu R, Garcia D, et al. Reduced systemic arterial compliance impacts significantly on left ventricular afterload and function in aortic stenosis: implications for diagnosis and treatment. *J Am Coll Cardiol*. 2005;46:291-8.
12. Shrout PE, Fleiss JL. Intraclass correlations: uses in assessing rater reliability. *Psychol Bull*. 1979;86:420-8.
13. Bland JM, Altman DG. Statistical methods for assessing agreement between two methods of clinical measurement. *Lancet*. 1986;1:307-10.
14. Doménech JM. Macro !AGREE for SPSS Statistics. Passing-Bablok & Bland-Altman methods [computer program]. Versión V2009.06.30. Bellaterra: Universitat Autònoma de Barcelona; 2009 [citado 26 Jun 2012]. Disponible en: <http://www.metodo.uab.cat/macros.htm>
15. Khaw AV, Von Bardeleben RS, Strasser C, Mohr-Kahaly S, Blankenberg S, Espinola-Klein C, et al. Direct measurement of left ventricular outflow tract by transthoracic real-time 3D-echocardiography increases accuracy in assessment of aortic valve stenosis. *Int J Cardiol*. 2009;136:64-71.
16. Utsunomiya H, Yamamoto H, Horiguchi J, Kunita E, Okada T, Yamazato RR, et al. Underestimation of aortic valve area in calcified aortic valve disease: effects of left ventricular outflow tract ellipticity. *Int J Cardiol*. 2012;157:347-53.
17. Gilon D, Cape EG, Handschumacher MD, Song JK, Solheim J, VanAuker M, et al. Effect of three-dimensional valve shape on the hemodynamics of aortic stenosis: three-dimensional echocardiographic stereolithography and patient studies. *J Am Coll Cardiol*. 2002;40:1479-86.
18. Caverio MA, Goicolea J, García-Montero C, Oteo JF. Implicaciones pronósticas de la morfología asimétrica en la implantación de prótesis aórticas transcáteter: a propósito de un caso. *Rev Esp Cardiol*. 2012;65:104-5.
19. Barnett AG, Van der Pols JC, Dobson AJ. Regression to the mean: what it is and how to deal with it. *Int J Epidemiol*. 2005;34:215-20.
20. Sprung J, Ogletree-Hughes ML, McConnell BK, Zakhary DR, Smolsky SM, Moravec CS. The effects of propofol on the contractility of failing and nonfailing human heart muscles. *Anesth Analg*. 2001;93:550-9.