

Artículo original

Eficacia y seguridad a más de 10 años de la ablación septal percutánea en la miocardiopatía hipertrófica obstructiva



José M. de la Torre Hernández^{a,*}, Monica Masotti Centol^b, Piedad Lerena Saenz^a, Ángel Sánchez Recalde^c, Federico Gimeno de Carlos^d, Pablo Piñón Esteban^e, Diego Fernández Rodríguez^b, Marta Sitges Carreño^f, Manel Sabate Tenas^b y Javier Zueco Gil^a

^a Unidad de Hemodinámica y Cardiología Intervencionista, Servicio de Cardiología, Hospital Universitario Marqués de Valdecilla, Santander, España

^b Unidad de Hemodinámica y Cardiología Intervencionista, Servicio de Cardiología, Institut del Tòrax, Hospital Clínic, Universitat de Barcelona, Barcelona, España

^c Unidad de Hemodinámica y Cardiología Intervencionista, Servicio de Cardiología, Hospital Universitario La Paz, Madrid, España

^d Unidad de Hemodinámica y Cardiología Intervencionista, Servicio de Cardiología, Hospital Clínico Universitario de Valladolid, Valladolid, España

^e Unidad de Hemodinámica y Cardiología Intervencionista, Servicio de Cardiología, Complejo Hospitalario Universitario de A Coruña, A Coruña, España

^f Sección de Imagen Cardíaca, Servicio de Cardiología, Institut del Tòrax, Hospital Clínic, IDIBAPS, Universitat de Barcelona, Barcelona, España

Historia del artículo:

Recibido el 7 de junio de 2013

Aceptado el 27 de septiembre de 2013

On-line el 4 de diciembre de 2013

Palabras clave:

Miocardiopatía hipertrófica
Ablación septal con catéter
Arritmias ventriculares

RESUMEN

Introducción y objetivos: La ablación septal percutánea es una alternativa terapéutica en la miocardiopatía hipertrófica obstructiva. Debido a su introducción relativamente reciente, no hay información sobre eficacia y seguridad a muy largo plazo. Este estudio multicéntrico evalúa sus resultados en seguimiento superior a 10 años.

Métodos: Se incluyó consecutivamente a pacientes tratados con ablación septal en cinco centros entre 1998 y 2003. Se han analizado datos clínicos, hemodinámicos y ecocardiográficos basales y de seguimiento.

Resultados: Se ha incluido a 45 pacientes (media de edad, 62,4 ± 14 años), de los que 31 eran mujeres y 39 (86,6%) estaban en clase funcional III-IV. El grosor del septo era 21,8 ± 3,5 mm; el gradiente máximo basal por ecocardiografía, 77 ± 39 mmHg, y la insuficiencia mitral era de grado al menos moderado en 22 pacientes (48,8%). Durante la hospitalización, 3 casos precisaron implante de marcapasos definitivo y 1 paciente sufrió perforación ventricular por electrodo de marcapasos, que requirió cirugía. Tras seguimiento de 12,3 (11,0-13,5) años, 2 pacientes (4,4%) sufrieron muerte cardíaca (insuficiencia cardíaca y postrasplante); 3, implante de desfibrilador automático implantable (1 caso por prevención primaria y 2 por taquicardia ventricular sostenida tras cirugía cardíaca), y 2, cirugía cardíaca (endocarditis e insuficiencia mitral). En la última evaluación clínica, la clase funcional era I-II en 39 (86,6%) (p < 0,0001); el gradiente máximo basal, 16 ± 23 mmHg (p < 0,0001), y la insuficiencia mitral, nula o ligera en 34 pacientes (75,5%) (p < 0,03).

Conclusiones: Estos resultados a más de 10 años indican seguridad y eficacia a muy largo plazo para la ablación septal. No hubo incidencia significativa de arritmias ventriculares sintomáticas o muerte súbita. © 2013 Sociedad Española de Cardiología. Publicado por Elsevier España, S.L. Todos los derechos reservados.

Effectiveness and Safety Beyond 10 Years of Percutaneous Transluminal Septal Ablation in Hypertrophic Obstructive Cardiomyopathy

ABSTRACT

Introduction and objectives: Percutaneous transluminal septal ablation is an alternative treatment in patients with hypertrophic obstructive cardiomyopathy. However, due to the relatively new introduction of this technique, there is no information on its very long term results (>10 years).

Methods: The present study included consecutive patients treated in 5 centers between 1998 and 2003. We analyzed clinical, hemodynamic, and echocardiographic data at baseline and follow-up.

Results: A total of 45 patients were included; there were 31 (69%) women, the mean age was 62.4 (14) years, and 39 patients (86.6%) showed functional class III or IV. Septal thickness was 21.8 (3.5) mm, the peak resting gradient on echocardiography was 77 (39) mmHg, and mitral regurgitation was at least moderate in 22 patients (48.8%). During hospitalization, permanent pacemaker implantation was required in 3 patients and ventricular perforation (by pacing lead) occurred in 1 patient, requiring surgery. After a follow-up of 12.3 years (11.0-13.5 years), 2 patients (4.4%) died from cardiac causes (heart failure and posttransplantation), 3 patients required an implantable cardioverter-defibrillator (1 for primary prevention and 2 due to sustained ventricular tachycardia after cardiac surgery), and 2 underwent cardiac surgery (due to endocarditis and mitral regurgitation). In the

Keywords:

Hypertrophic cardiomyopathy
Catheter septal ablation
Ventricular arrhythmia

VÉASE CONTENIDO RELACIONADO:

<http://dx.doi.org/10.1016/j.recesp.2014.01.007>, Rev Esp Cardiol. 2014;67:341-4.

* Autor para correspondencia: Unidad de Hemodinámica y Cardiología Intervencionista, Hospital Universitario Marqués de Valdecilla, Avda. Valdecilla s/n, 39008 Santander, España.

Correo electrónico: he1thj@humv.es (J.M. de la Torre Hernández).

last clinical review, functional class was I-II in 39 patients (86.6%) ($P < .0001$), the peak resting gradient was 16 (23) mmHg ($P < .0001$), and mitral regurgitation was absent or mild in 34 patients (75.5%) ($P < .03$).
Conclusions: The results of this study suggest that septal ablation is safe and effective in the very long term. The procedure was not associated with a significant incidence of sudden death or symptomatic ventricular arrhythmias.

Full English text available from: www.revespcardiol.org/en

© 2013 Sociedad Española de Cardiología. Published by Elsevier España, S.L. All rights reserved.

Abreviaturas

ASP: ablación septal percutánea

INTRODUCCIÓN

La ablación septal percutánea (ASP) con alcohol ha surgido en los últimos años como alternativa a la cirugía para pacientes con miocardiopatía hipertrófica obstructiva en los que el tratamiento farmacológico resulta insuficiente para el control sintomático¹⁻³. Varios estudios han demostrado mejoría sintomática y reducción del gradiente con excelente supervivencia a corto y medio plazo; sin embargo, los datos disponibles a largo plazo son escasos, y no se supera en ninguna de las series publicadas los 8 años de seguimiento medio⁴⁻⁸.

El objetivo del presente estudio multicéntrico es evaluar retrospectivamente la evolución clínica y ecocardiográfica de pacientes con miocardiopatía hipertrófica obstructiva tratados con ASP que cuentan ya con un seguimiento superior a los 10 años.

MÉTODOS

En el presente estudio se ha incluido a todos los pacientes consecutivos diagnosticados de miocardiopatía hipertrófica obstructiva a los que se realizó ASP en cinco centros españoles antes de 2003. Los criterios para realizar la técnica no fueron consensuados expresamente entre los centros, por razones obvias (estudio retrospectivo). Pero en general se indicó en los casos diagnosticados de miocardiopatía hipertrófica obstructiva con síntomas persistentes a pesar de un tratamiento médico óptimo y gradiente en el tracto de salida del ventrículo izquierdo, en reposo o provocable, superior a 50 mmHg.

En todos los casos fue decisión del cardiólogo responsable, tras valoración y discusión con el paciente, determinar que el tratamiento médico había alcanzado el límite de sus posibilidades. En todos los casos, la opción de proceder a realizar esta técnica frente a la alternativa quirúrgica se tomó por consenso, tras discusión en las oportunas sesiones que contaron con la participación de cardiólogos clínicos, cardiólogos intervencionistas y cirujanos, y finalmente con el consentimiento informado del paciente.

El procedimiento se llevó a cabo mediante la técnica convencional previamente descrita⁶. Esta consistió en la introducción y el inflado de un catéter balón de 2-2,5 mm de diámetro en una arteria perforante septal basal, generalmente rama de la arteria coronaria descendente anterior. Se inyectó contraste angiográfico a través de la luz del balón inflado para comprobar que no hubiera reflujo a descendente anterior y para detectar potencial comunicación entre esta rama septal y la rama interventricular posterior u otras ramas de otros territorios miocárdicos.

Mediante ecocardiografía bidimensional transtorácica y la inyección de ecocontraste a través del catéter balón, se confirmó que el territorio irrigado por la rama septal seleccionada

correspondía al segmento septal basal donde se generaba la máxima obstrucción y no afectaba a otro territorio miocárdico (p. ej., el músculo papilar). Posteriormente se inyectó alcohol y se evaluaron constantemente la presencia y el grado de obstrucción mediante control hemodinámico y eco-Doppler. Se inyectaba una dosis inicial de alcohol de 1-2 ml, que se podía repetir a los 5-10 min, hasta observar una reducción significativa y sostenida del gradiente.

En los pacientes a los que previamente no se había implantado un marcapasos definitivo, el procedimiento se realizó introduciendo en ventrículo derecho por la vena femoral un electrocatéter provisional, que se mantuvo durante las primeras 48 h. Tras la ablación, los pacientes fueron ingresados en la unidad coronaria en las primeras 48-72 h con monitorización electrocardiográfica para poder detectar eventuales trastornos del ritmo.

La ecocardiografía de contraste se empezó a utilizar de manera más sistemática a partir del año 2000. Los protocolos del procedimiento pudieron diferir en cierta medida entre centros, pero en cuestiones menores, y en general siguieron un protocolo muy similar.

La estrategia de seguimiento clínico, el tipo de pruebas no invasivas y el tiempo de aplicación variaron algo entre centros. De modo bastante general, se siguió a los pacientes en consultas cada 6-12 meses. Para conocer la evolución clínica y su estado al final del seguimiento, se revisaron los registros y las historias clínicas y se contactó con el paciente o su familia.

Hemos reportado las variables clínicas y ecocardiográficas que recogían de manera general todos los centros participantes. Estas eran: estado de supervivencia, clase funcional, síntomas, registros electrocardiográficos y registros ecocardiográficos. Estos últimos incluían información relativa a la fracción de eyección, insuficiencia mitral y gradientes subaórticos basales máximo y medio y provocados máximo y medio. Los resultados de pruebas realizadas muy ocasionalmente (resonancia magnética o Holter) no se comunican, salvo cuando han formado parte de la evaluación de un caso particular con algún tipo de incidencia clínica que así lo indicase.

RESULTADOS

En el periodo entre febrero de 1998 y marzo de 2003, se practicaron en los cinco centros 45 procedimientos de ASP en 45 pacientes con miocardiopatía hipertrófica obstructiva. Los pacientes operados de miectomía aislada en ese periodo fueron 36. Las características basales de los pacientes quedan recogidas en la [tabla 1](#). La media de edad estaba en torno a los 62 años, y la mayoría de los pacientes eran mujeres, como es habitual en estas series.

El procedimiento se realizó con la inyección de una cantidad promediada de 3,7 ml de alcohol (2-7 ml), volúmenes propios de la experiencia inicial y que con posterioridad se han ido reduciendo. En el contexto de esta experiencia inicial, solo se practicó ablación en una rama por paciente. Los resultados inmediatos y al seguimiento se muestran en la [tabla 2](#). Inmediatamente tras el procedimiento, se observó una reducción drástica del gradiente hemodinámico tanto basal como provocado. Solo en un caso persistieron gradientes elevados apenas modificados.

Tabla 1

Características clínicas basales

Pacientes (n)	45
Edad (años)	62,4 ± 14
Mujeres	31 (68,8)
Grosor septal máximo (mm)	22 ± 3,5
Grosor pared posterior máximo (mm)	15 ± 2,3
Movimiento sistólico anterior mitral	42 (93,3)
Gradiente máximo basal en hemodinámica (mmHg)	64,7 ± 33,4
> 50 mmHg	36 (80)
> 25 mmHg	40 (88,8)
Gradiente máximo provocado en hemodinámica (mmHg)	124,6 ± 39
Tratamiento médico	
Bloqueadores beta	31 (68,8)
Antagonistas del calcio	20 (44,4)
Diuréticos	8 (17,7)
Disopiramida	2 (4,4)
IECA	5 (11,1)
Amiodarona	4 (8,8)
Portador de marcapasos	19 (42,2)
Fibrilación auricular	9 (20)
Coronariopatía significativa*	0

IECA: inhibidor de la enzima de conversión de la angiotensina.

Los datos expresan n (%) o media ± desviación estándar.

* Lesiones coronarias con estenosis superior al 50%.

En cuanto a las complicaciones durante el procedimiento y en estancia hospitalaria, en 3 casos (6,6%) se produjeron grados avanzados de bloqueo auriculoventricular (BAV) que precisaron el implante de un marcapasos definitivo. Una paciente sufrió perforación del ventrículo derecho por el electrodo de marcapasos profiláctico a las 48 h, y precisó cirugía. Esta misma paciente

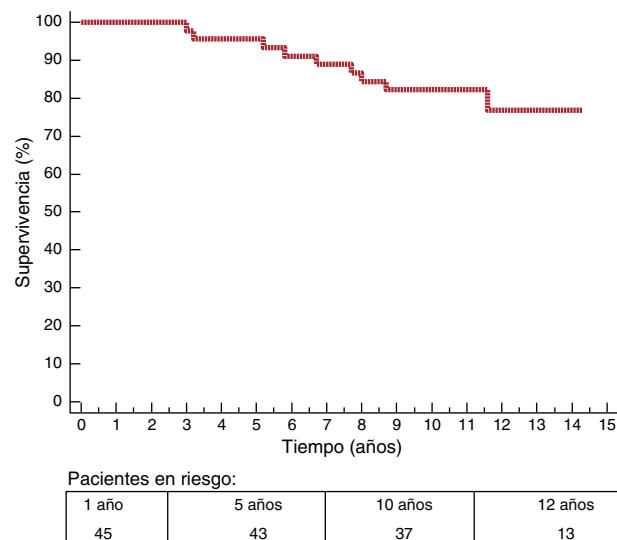
Tabla 2

Características del procedimiento y evolución clínica posterior

Pacientes (n)	45
Dosis de alcohol (ml)	3,7 ± 1,3
Guiado por ecocardiografía con contraste	42 (93,3)
Gradientes inmediatos tras ablación	
Gradiente máximo basal en hemodinámica (mmHg)	15,4 ± 16
> 25 mmHg	5 (11,1)
> 50 mmHg	1 (2,2)
Gradiente máximo provocado en hemodinámica (mmHg)	36,6 ± 21
Complicaciones hospitalarias	
BAV avanzado que precisa MP definitivo	3 (6,6)
Cirugía cardíaca por perforación de electrodo	1 (2,2)
Endocarditis mitral	1 (2,2)
Evolución clínica	
Seguimiento (días)	4.522 [4.008-4.932]
Nueva fibrilación auricular	10 (22,2)
Implante de MP	2 (4,4)
Arritmias ventriculares sintomáticas	2 (4,4)
Cirugía cardíaca	2 (4,4)
Muerte	9 (20)
Cardíaca	2 (4,4)
No cardíaca	6 (13,3)
Desconocida	1 (2,2)

BAV: bloqueo auriculoventricular; MP: marcapasos.

Los datos expresan n (%), n [intervalo] o media ± desviación estándar.

**Figura 1.** Curva de Kaplan-Meier de supervivencia libre de muerte por cualquier causa.

presentó 10 días después un episodio de taquicardia ventricular sostenida presincope, y se decidió implante de desfibrilador automático implantable. Otro paciente sufrió durante el ingreso cuadro de endocarditis sobre un electrodo del marcapasos que ya tenía implantado. La endocarditis terminó afectando a la válvula aórtica y precisó cirugía de recambio aórtico.

En un seguimiento promedio de 12,3 años, han fallecido 9 pacientes (20%), 6 de causa no cardíaca, 2 de causa cardíaca y 1 de causa no determinada. La figura 1 muestra una supervivencia a los 10 años del 82 ± 5,8%. En relación con las muertes cardíacas, 1 paciente falleció por insuficiencia cardíaca progresiva a los 5 años de la ASP y el segundo caso correspondió a 1 paciente que precisó recambio mitral por insuficiencia mitral grave, sufrió tres episodios posteriores de trombosis protésica recurrente y finalmente se sometió a trasplante cardíaco, tras el cual falleció habiendo transcurrido 4 años desde el procedimiento de ASP. En un caso no se pudo determinar la causa del fallecimiento, al tratarse de una muerte extrahospitalaria en paciente octogenario a los 7 años del procedimiento.

Entre los pacientes fallecidos por todas las causas, los controles ecocardiográficos en los 1-2 años previos al fallecimiento mostraban en 7 casos gradientes muy ligeros (< 15 mmHg), en uno de grado moderado (45 mmHg) y solo estaban gravemente elevados en el paciente que falleció tras el trasplante cardíaco que fue el que no respondió inicialmente a la ASP.

En cuanto a cirugías cardíacas durante el seguimiento, se realizaron en 2 casos, pero en ninguno fue para efectuar miectomía. El primero correspondió al ya comentado caso con endocarditis. Este mismo paciente, a los 11 años del procedimiento, presentó insuficiencia mitral y tricuspídea grave que precisó recambio mitral y anuloplastia tricuspídea. El otro caso con cirugía correspondió al ya descrito previamente con recambio mitral, trombosis protésica y trasplante.

En el seguimiento, 2 pacientes recibieron implante de marcapasos por bloqueo avanzado y otros 3, un desfibrilador implantable. Respecto a estos, uno se indicó por prevención primaria. Otro correspondió al ya comentado caso con cirugía por perforación del ventrículo derecho por electrodo, que precisó implante de desfibrilador por taquicardia ventricular sostenida, sin que haya sufrido descargas por arritmias ventriculares en la evolución posterior. El último corresponde al caso con endocarditis, y se implantó a los 5 años por taquicardia ventricular sostenida asociada a BAV completo. Se ha documentado nueva incidencia de fibrilación auricular en 10 pacientes.

Tabla 3

Comparación de parámetros ecocardiográficos y clase funcional antes del procedimiento y en la última evaluación en el seguimiento

	Basal	Seguimiento	p
Pacientes, n	45	45	
Gradiente máximo basal (mmHg)	77 ± 39	16 ± 23	< 0,0001
> 50 mmHg	35 (77,7)	3 (6,6)	< 0,0001
> 25 mmHg	44 (97,7)	9 (20)	< 0,0001
Gradiente máximo provocado (mmHg)	101 ± 30	26 ± 37	< 0,0001
Fracción de eyección (%)	66,5 ± 8	62,7 ± 7	0,01
Grado de insuficiencia mitral			
Nula-ligera	23 (51,1)	34 (75,5)	0,03
Moderada-grave	22 (48,8)	11 (24,4)	0,02
Clase funcional de la NYHA			
I-II	6 (13,3)	39 (86,6)	< 0,0001
III-IV	39 (86,6)	6 (13,3)	< 0,0001

NYHA: New York Heart Association.

Los datos expresan n (%) o media ± desviación estándar.

En la **tabla 3** se comparan datos ecocardiográficos y clínicos basales y de seguimiento. Las **figuras 2 y 3** reflejan los cambios evolutivos en el gradiente y la clase funcional respectivamente. En el conjunto de pacientes se observó una muy significativa y sostenida reducción del gradiente máximo en ecocardiografía, tanto basal como provocado. Igualmente el grado de insuficiencia mitral se mantuvo en grados significativamente menores respecto al basal. De manera consecuente con estos datos, la clase funcional de los pacientes fue al final del seguimiento significativamente mejor que antes del procedimiento.

A los 10 años del procedimiento, solo 7 pacientes habían presentado alguno de los siguientes eventos: muerte de causa cardíaca o no determinada (3), reintervención con ASP (0), miectomía quirúrgica (0), arritmia ventricular sintomática (2) o recurrencia sintomática avanzada (clase funcional de la *New York Heart Association* superior a II) asociada a gradientes subaórticos

mayores de 25 mmHg basales o provocados (2). La supervivencia libre de estos eventos a los 10 años fue del $84,1 \pm 5,5\%$.

Los resultados son muy equiparables entre los centros, la supervivencia a los 10 años está en un 80-85% y están en clase funcional de la *New York Heart Association* es I o II un 85-90% de los pacientes al final del seguimiento.

DISCUSIÓN

En esta serie, la única con seguimiento superior a los 10 años en todos los casos tras la ASP, se ha observado una reducción sostenida del gradiente y el grado de insuficiencia mitral en la gran mayoría de los pacientes. De esto se ha derivado una mejoría clínica sostenida para la gran mayoría. Es importante también reseñar que en esta serie no se ha observado una incidencia significativa de muerte súbita o arritmias ventriculares sintomáticas. Los dos casos con taquicardia ventricular sostenida sufrieron estos episodios tras cirugías cardíacas previas. En cuanto a este aspecto, no hubo un seguimiento sistemático con Holter, lo cual es algo comprensible en un estudio observacional. Este se indicó excepcionalmente en algún caso con síntomas. Por lo tanto, dado el seguimiento clínico completo de todos los casos, los eventos arrítmicos que podrían haber quedado no detectados serían los de carácter silente o subclínico. La muerte súbita y las arritmias ventriculares sintomáticas fueron detectadas.

La ASP es un procedimiento que se ha de mostrado eficaz y seguro a corto-medio plazo. Dos de los centros implicados en este estudio publicaron su experiencia pionera en España y comunicaron el primer caso⁹ y la primera serie amplia⁴.

Su ventaja respecto a la cirugía radicaría en una menor agresividad. Se han publicado dos metanálisis comparativos entre cirugía y ASP con seguimiento a corto y medio plazo^{10,11}. En ambos se concluye que no hay diferencias en mortalidad, aunque en uno de ellos, tras ajustar por características de los pacientes, se aprecia una ventaja en términos de muerte total y súbita para la ablación¹⁰, y en el otro se destaca la mayor frecuencia de trastornos de

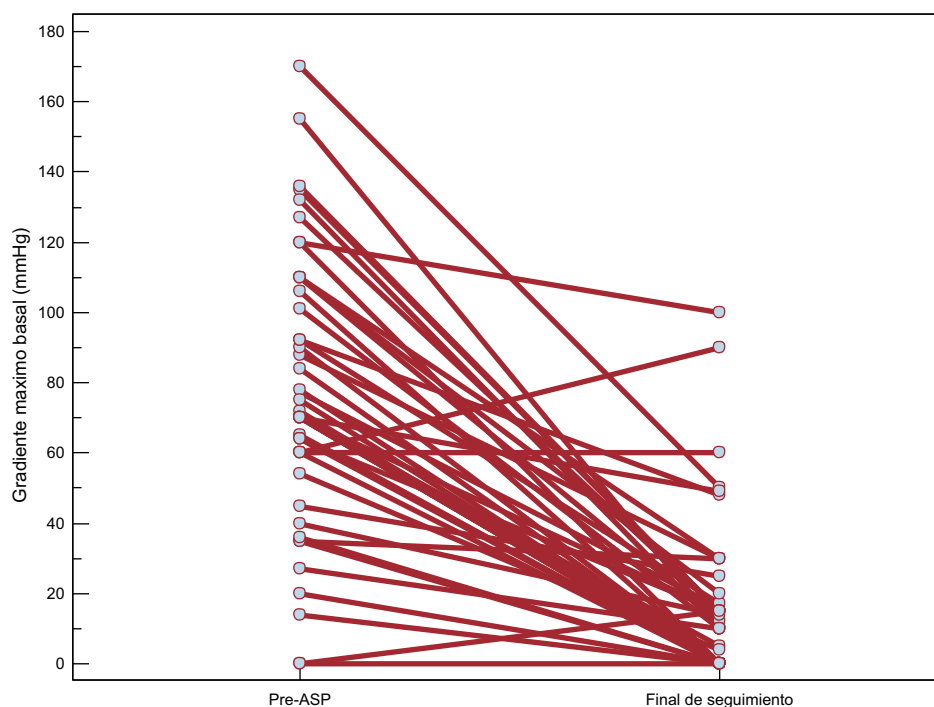


Figura 2. Evolución de los gradientes ecocardiográficos basales máximos desde el estado previo a la ablación septal percutánea al último seguimiento ecocardiográfico. ASP: ablación septal percutánea.

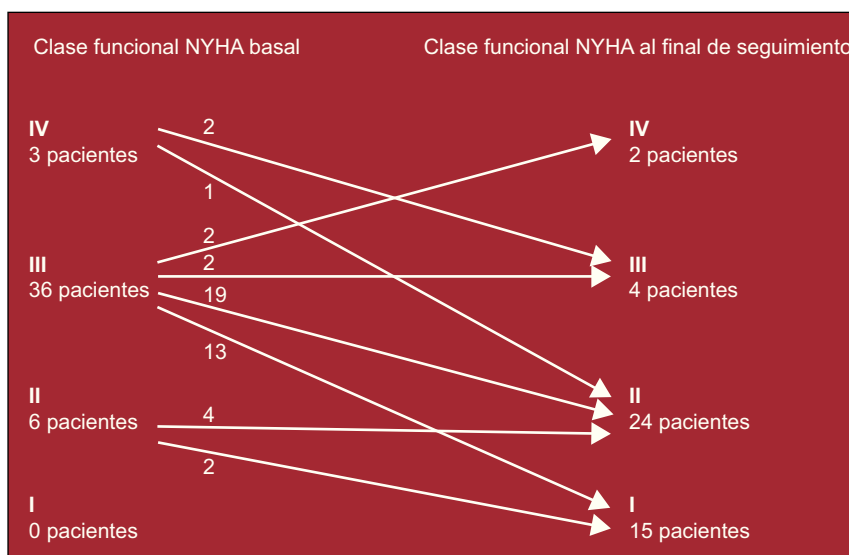


Figura 3. Evolución de la clase funcional de la *New York Heart Association* desde el estado previo a la ablación septal percutánea al último seguimiento clínico. NYHA: *New York Heart Association*.

conducción y de gradiente residual con la técnica percutánea¹¹. En un estudio recientemente publicado y con 177 pacientes, se constató una supervivencia a los 5,7 años comparable a la de una cohorte quirúrgica apareada por edad y sexo⁸.

Es preciso tener en cuenta que los resultados de estas técnicas están muy ligados a la experiencia y, por lo tanto, al volumen de actividad. En este sentido, dada la escasa casuística de esta patología, sería deseable la concentración de la experiencia en centros de referencia específica para este tipo de intervenciones. De hecho, las guías americanas sobre miocardiopatía hipertrófica de 2011 recomiendan con clase I (nivel C) que las técnicas de reducción septal las realicen operadores que individualmente tengan más de 20 casos por año u operadores integrados en equipos con un programa dedicado y una serie acumulada de más de 50 intervenciones¹². Según estas mismas guías, la ASP tendría indicación IIa (nivel B) en casos con riesgo quirúrgico realmente alto por edad o comorbilidades. En pacientes sin este riesgo elevado, sería indicación IIb (nivel B). La ASP no se recomienda en general con hipertrofia mayor de 30 mm y debería evitarse en pacientes jóvenes o con otras enfermedades cardiacas con indicación quirúrgica. Las guías europeas de 2003, sin detallar las recomendaciones, se pronuncian en un sentido similar y consideran la cirugía como primera opción, salvo condiciones particulares (muy alto riesgo) e insistiendo en la experiencia de los equipos².

La técnica de ASP no está exenta de potenciales complicaciones, algunas de las cuales son graves, por lo que esta técnica aún se reserva para casos con alto riesgo quirúrgico, sobre todo en centros con elevada experiencia quirúrgica. La mortalidad perioperatoria es baja, en torno al 1% en los centros con más experiencia¹³. La complicación más frecuente es el BAV que requiere implante de marcapasos permanente (7-20%). En este sentido, se ha señalado que la utilización de dosis menores de alcohol y el contraste ecocardiográfico miocárdico podrían haber reducido estas tasas¹³. No obstante, un estudio aleatorizado no ha mostrado que la dosis de alcohol influya en las complicaciones o el resultado clínico a medio-largo plazo⁷.

En nuestra serie una paciente sufrió taquicardia ventricular sostenida 12 días después del procedimiento, habiéndose sometido días antes a reparación quirúrgica de una perforación por electrodo de marcapasos. En otro paciente se detectó taquicardia ventricular sostenida asociada a BAV 5 años después del

procedimiento y una cirugía valvular. En ambos casos no queda bien definido el origen de la arritmia.

Una de las ventajas de la cirugía es el conocimiento de su evolución a muy largo plazo, algo que no es posible con la ASP. Es preciso esclarecer el potencial impacto arritmogénico de la escara miocárdica inducida y la posible pérdida de eficacia, con reaparición de la obstrucción. En los últimos tiempos se ha generado cierta preocupación respecto a que la ASP pueda crear un sustrato arritmogénico. Hay estudios con resultados opuestos en este sentido^{14,15}, pero actualmente no hay evidencia sólida de una incidencia mayor de muerte súbita y arritmias ventriculares tras la ASP. Además, la propia enfermedad ya supone un contexto arritmogénico por sí sola.

Por lo tanto, la información a largo plazo resulta crucial para que la ASP pueda resultar una alternativa adecuada a la cirugía, especialmente en casos sin alto riesgo quirúrgico.

En este sentido, los datos a largo plazo con esta técnica son muy escasos; la serie más amplia tiene 3,7 años de seguimiento y hay dos series menores con 7 y 8 años de seguimiento medio⁵⁻⁸. En estos estudios no se hacía análisis de subgrupos con más de 10 años de seguimiento, pues el número de casos era muy reducido. En el estudio más amplio, con 279 pacientes, solo 4 tenían más de 10 años de seguimiento⁶. En el siguiente estudio en tamaño muestral (177 pacientes), los datos de supervivencia se limitan a los 8 años con 40 pacientes en riesgo en ese momento⁸. Finalmente el estudio con el mayor seguimiento medio, 8 ± 1 años, solo incluye a 55 pacientes en total⁵.

En estos estudios se ha encontrado una evolución clínica satisfactoria, con mantenimiento tanto de la mejoría sintomática como de la reducción de gradiente, y la edad es el único predictor de mortalidad⁶.

Limitaciones del estudio

La serie incluye un número de pacientes pequeño, pero se trata de la serie publicada con el seguimiento más largo. No obstante, hay que poner en perspectiva este tamaño muestral con varios aspectos: la prevalencia de la enfermedad en nuestro país, el adecuado control farmacológico logrado en la mayoría de los pacientes, la remisión a cirugía y especialmente la muy reducida casuística de la ASP, especialmente en los años de inclusión.

También es una limitación la ausencia de grupo quirúrgico comparable, algo difícil pues los pacientes seleccionados para una u otra técnica son muy diferentes, y los quirúrgicos son generalmente más jóvenes, con hipertrofia más acusada, y no es infrecuente que concurra otra cardiopatía significativa (coronaria o valvular). La evolución de esta enfermedad está muy ligada a la edad en el momento del diagnóstico, y todo intento de apareamiento estadístico con series de tamaño tan escaso induce resultados muy difícilmente valorables.

El estudio tiene como objetivo conocer la evolución clínica de pacientes sometidos a ASP y con más de 10 años de evolución. Es un estudio observacional, multicéntrico y retrospectivo. Por todo ello, no ha sido posible contar con la aplicación sistemática de técnicas de imagen no invasivas, como la resonancia magnética, y un protocolo de obtención de variables determinadas o predefinidas en el estudio ecocardiográfico. Tampoco se han efectuado estudios Holter de manera sistemática, sino solo ante indicación clínica. No obstante, dado el seguimiento clínico completo de todos los casos, los eventos arrítmicos que podrían haber quedado sin detectar serían los de carácter silente o subclínico. La muerte súbita y las arritmias ventriculares sintomáticas se detectaron.

CONCLUSIONES

Estos resultados a más de 10 años sugieren seguridad y eficacia a muy largo plazo para la ASP con alcohol, con mantenimiento de la reducción de gradientes y de la insuficiencia mitral así como de la clase funcional. No se observó una incidencia significativa de arritmias ventriculares sintomáticas o de muerte súbita. No obstante son necesarias series más amplias para reafirmar estos resultados.

CONFLICTO DE INTERESES

Ninguno.

BIBLIOGRAFÍA

1. Sigwart U. Non-surgical myocardial reduction for hypertrophic obstructive cardiomyopathy. *Lancet*. 1995;346:211-4.

2. Maron BJ, McKenna WJ, Danielson GK, Kappenberger LJ, Kuhn HJ, Seidman CE, et al. American College of Cardiology/European Society of Cardiology Clinical Expert Consensus Document on Hypertrophic Cardiomyopathy. A report of the American College of Cardiology Foundation Task Force on Clinical Expert Consensus Documents and the European Society of Cardiology Committee for Practice Guidelines. *Eur Heart J*. 2003;24:1965-91.
3. Gimeno JR, Tomé MT, McKenna WJ. Ablación septal alcohólica en la miocardiopatía hipertrofica, una oportunidad para aprovechar. *Rev Esp Cardiol*. 2012;65:314-8.
4. Delgado V, Sitges M, Andrea R, Rivera S, Masotti M, Francino A, et al. Seguimiento clínico y ecocardiográfico de pacientes con miocardiopatía hipertrofica obstructiva tratados con ablación septal percutánea. *Rev Esp Cardiol*. 2006;59:1123-30.
5. Kwon DH, Kapadia SR, Tuzcu EM, Halley CM, Gorodeski EZ, Curtin RJ, et al. Long-term outcomes in high-risk symptomatic patients with hypertrophic cardiomyopathy undergoing alcohol septal ablation. *JACC Cardiovasc Interv*. 2008;1:432-8.
6. Jensen MK, Almaas VM, Jacobsson L, Hansen PR, Havndrup O, Aakhus S, et al. Long-term outcome of percutaneous transluminal septal myocardial ablation in hypertrophic obstructive cardiomyopathy: a Scandinavian multicenter study. *Circ Cardiovasc Interv*. 2011;4:256-65.
7. Veselka J, Tomašev P, Zemánek D. Long-term effects of varying alcohol dosing in percutaneous septal ablation for obstructive hypertrophic cardiomyopathy: a randomized study with a follow-up up to 11 years. *Can J Cardiol*. 2011;27:763-7.
8. Sorajja P, Ommen SR, Holmes Jr DR, Dearani JA, Rihal CS, Gersh BJ, et al. Survival after alcohol septal ablation for obstructive hypertrophic cardiomyopathy. *Circulation*. 2012;126:2374-80.
9. De la Torre Hernández JM, Sánchez Mata N, Riesco Riesco F, Ruiz Delgado B, Ochoteco Azcárate A, Zueco Gil J, et al. Inducción de infarto septal como alternativa terapéutica en la miocardiopatía hipertrofica obstructiva. Nuevas observaciones a propósito de un caso *Rev Esp Cardiol*. 1999;52:339-42.
10. Leonardi RA, Kransdorf EP, Simel DL, Wang A. Meta-analyses of septal reduction therapies for obstructive hypertrophic cardiomyopathy: comparative rates of overall mortality and sudden cardiac death after treatment. *Circ Cardiovasc Interv*. 2010;3:97-104.
11. Agarwal S, Tuzcu EM, Desai MY, Smedira N, Lever HM, Lytle BW, et al. Updated meta-analysis of septal alcohol ablation versus myectomy for hypertrophic cardiomyopathy. *J Am Coll Cardiol*. 2010;55:823-34.
12. Gersh BJ, Maron BJ, Bonow RO, Dearani JA, Fifer MA, Link MS, et al. 2011 ACCF/AHA guideline for the diagnosis and treatment of hypertrophic cardiomyopathy: executive summary. A report of the American College of Cardiology Foundation/American Heart Association Task Force on Practice Guidelines. *Circulation*. 2011;124:2761-96.
13. Alam M, Dokainish H, Lakkis N. Alcohol septal ablation for hypertrophic obstructive cardiomyopathy: a systematic review of published studies. *J Interv Cardiol*. 2006;19:319-27.
14. Lawrenz T, Obergassel L, Lieder F, Leuner C, Strunk-Mueller C, Meyer D, et al. Transcatheter ablation of septal hypertrophy does not alter ICD intervention rates in high risk patients with hypertrophic obstructive cardiomyopathy. *Pacing Clin Electrophysiol*. 2005;28:295-300.
15. Ten Cate FJ, Soliman OI, Michels M, Theuns DA, De Jong PL, Geleijnse ML, et al. Long-term outcome of alcohol septal ablation in patients with obstructive hypertrophic cardiomyopathy: a word of caution. *Circ Heart Fail*. 2010;3:362-9.