

Imagen en cardiología

Tortuosidad arterial coronaria en un corredor de maratón: ¿una «relación peligrosa»?



Coronary Kinking in a Marathon Runner: A «Dangerous Liaison»?

Giancarla Scalone, Salvatore Brugaletta* y Manel Sabaté

Servicio de Cardiología, Hospital Clínic, Instituto del Tórax, Universidad de Barcelona, Barcelona, España

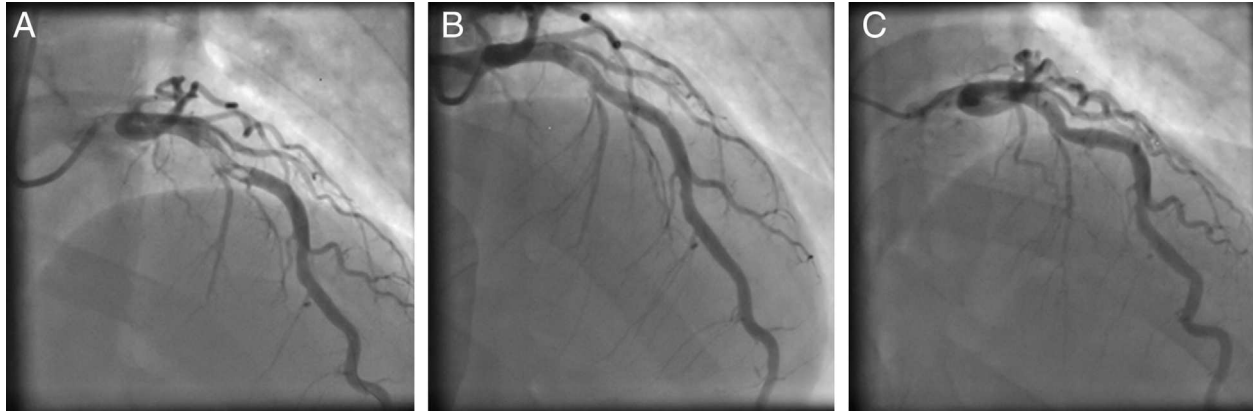


Figura.

Varón de 48 años, corredor de maratón, sin ningún factor de riesgo cardiovascular, al que se remitió a nuestro hospital por un infarto de miocardio de cara anterior con elevación del segmento ST que se produjo durante un entrenamiento de resistencia. La angiografía coronaria mostró un trombo en el segmento medio de la arteria descendente izquierda, localizado inmediatamente antes de una angulación aguda del vaso que producía una tortuosidad peculiar de la arteria coronaria (figura A), con preservación de un flujo TIMI 3. Se realizó una tromboaspiración manual satisfactoria (Eliminate™, TERUMO; Japón) junto con la administración de un bolo de abciximab, seguido de una infusión de 12 h, con resolución casi completa del trombo en la fase aguda (figura B). Al cabo de 3 días, una nueva angiografía coronaria confirmó la persistencia de la permeabilidad de la arteria, con resolución completa del trombo (figura C). Se trata de un caso emblemático que nos permite identificar una causa fisiopatológica de un síndrome coronario agudo. En estudios previos *in vitro* se ha demostrado que el ejercicio de gran intensidad es capaz de inducir hiperreactividad plaquetaria y un estado de hipercoagulabilidad mediante un mecanismo de tensión tangencial. Además, la tortuosidad sistólica de la arteria coronaria, a menudo asociada a la formación de un puente miocárdico, podría causar isquemia por lesión directa de las células endoteliales subyacentes. Las propiedades anatómicas del puente miocárdico también pueden predisponer al infarto de miocardio por la convergencia de un aumento de la aterosclerosis en el lugar de entrada del segmento coronario tunelizado. En nuestro caso, la frecuencia cardíaca elevada inducida por el ejercicio, el acortamiento del tiempo de perfusión diastólica, el aumento de la contractilidad, la compresión de la arteria y el aumento de velocidad del flujo podrían haber causado isquemia miocárdica y deterioro local de la tensión tangencial, con posterior formación de un trombo. Este caso podría representar un paradigma de infarto de miocardio con elevación del segmento ST en el que un tratamiento antiagregante plaquetario a largo plazo puede ser preferible a la implantación de un *stent*.

* Autor para correspondencia:

Correo electrónico: sabrugetta@gmail.com (S. Brugaletta).

On-line el 11 de marzo de 2014

Full English text available from: www.revespcardiol.org/en