

Imagen en cardiología

Aneurisma coronario tras angioplastia con balón recubierto de paclitaxel



Coronary Aneurysm After Paclitaxel-eluting Balloon Angioplasty

Salvador Montalbán Larrea, Francisco J. Lacunza Ruiz* y Eduardo Pinar Bermúdez

Servicio de Cardiología, Hospital Universitario Virgen de la Arrixaca, El Palmar, Murcia, España

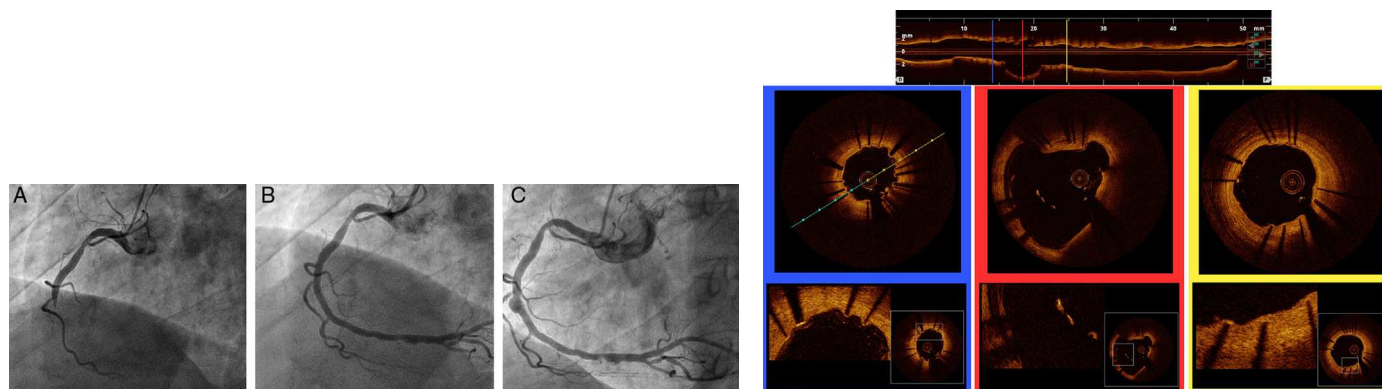


Figura 1.

Figura 2.

Un varón de 54 años, diagnosticado de síndrome antifosfolipídico primario y con antecedente de trombosis venosa, en tratamiento con acenocumarol, acudió por infarto inferior. La coronariografía mostró oclusión trombótica de la coronaria derecha (figura 1A). Se incluyó al paciente en el protocolo PEBSI-01. Tras predilatar la lesión, se implantó *stent* convencional (Pro-Kinetic Energy 3 × 20 mm, Biotronik) y posteriormente se realizó angioplastia con balón recubierto de paclitaxel (Pantera Lux 3 × 25 mm, Biotronik) (figura 1B). Se lo mantuvo en tratamiento con clopidogrel durante 6 meses y ácido acetilsalicílico y acenocumarol indefinidamente. La revisión angiográfica 8 meses después muestra un aneurisma coronario en el segmento medio del *stent* implantado previamente (figura 1C). La tomografía de coherencia óptica demostró buena aposición distal y proximal de los *struts* del *stent*. El segmento aneurismático alcanzó un diámetro máximo de 5,8 mm, y se observó una discreta cantidad de material trombótico adherido a los *struts* que no se encontraban en contacto con la pared vascular. La figura 2 muestra la reconstrucción longitudinal de la coronaria derecha (a la izquierda, el extremo distal) y secciones a nivel distal, del segmento aneurismático y proximal del *stent*, con detalles de cada región.

La formación de aneurismas tras el intervencionismo coronario es una complicación conocida aunque infrecuente. Estos fenómenos se han relacionado con procesos de inflamación/arteritis por la presencia de determinados polímeros en los *stents* farmacoactivos. Otro mecanismo es el implante de *stents* en arterias con abundante material trombótico, que tras su lisis podría causar mala aposición del *stent*. Se ha teorizado que la angioplastia con balón recubierto de fármaco podría tener una tasa de efectos deletéreos mayor que los *stents* farmacoactivos, dadas las mayores concentraciones locales de fármaco alcanzadas. Su tratamiento es controvertido, pero la opción conservadora es la más utilizada. La tomografía de coherencia óptica es la herramienta más eficaz para el estudio de estas complicaciones.

* Autor para correspondencia:
Correo electrónico: javierlacunzarui@gmail.com (F.J. Lacunza Ruiz).
On-line el 17 de mayo de 2014

Full English text available from: www.revespcardiol.org/en