

Imagen en cardiología

Stents bioabsorbibles en T evaluados con tomografía de coherencia óptica



Bioresorbable Scaffold T-stenting Evaluated With Optical Coherence Tomography

Carlos Ortiz*, Hipólito Gutiérrez y José A. San Román

Servicio de Cardiología, Instituto de Ciencias del Corazón (ICICOR), Hospital Clínico Universitario de Valladolid, Valladolid, España

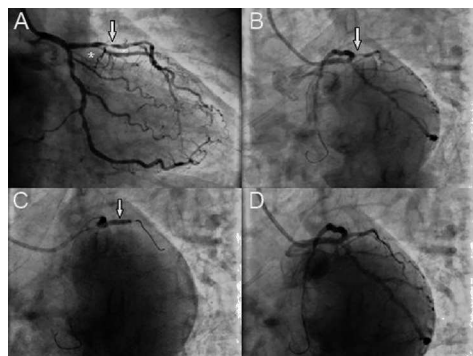


Figura 1.

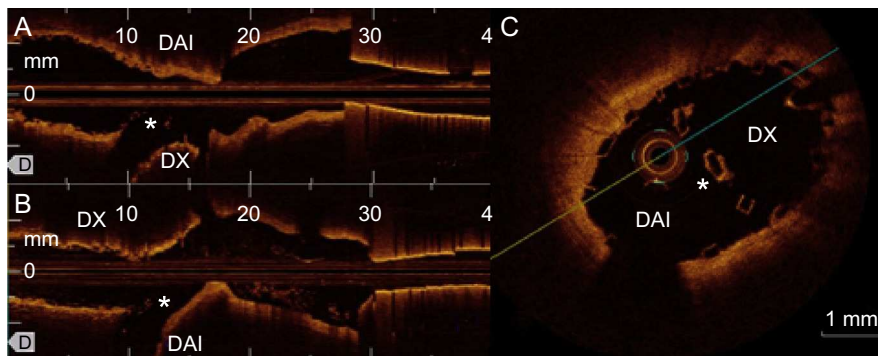


Figura 2.

Un varón de 69 años de edad y sin factores de riesgo cardiovascular ingresó en nuestro hospital por angina inestable. Al cabo de 48 h, se le realizó una angiografía coronaria, en la que se observó afección grave de la arteria coronaria descendente anterior izquierda (DAI) y del segmento proximal de la primera diagonal (DX) (figura 1A).

Se realizó una predilatación con balón en la DAI y se implantaron 2 stents bioabsorbibles liberadores de everolimus (3×28 mm y $3,5 \times 28$ mm) solapados (Absorb, Abbott Vascular; Santa Clara, California, Estados Unidos), comprometiendo la DX. El resultado en la DAI fue excelente, pero la DX presentó un empeoramiento de hasta un 90% de estenosis, con un flujo TIMI II (figura 1B). Se llevó a cabo una dilatación con kissing-balloon utilizando un balón de 3×15 mm en la DAI y un balón de $2,5 \times 15$ mm en la DX (figura 1C). Dada la persistencia del compromiso de la DX, se implantó un stent bioabsorbible liberador de everolimus ($2,5 \times 18$ mm) a través del stent proximal, mediante un implante en T, hinchando un balón de 3×15 mm en la DAI para evitar la protrusión de la estructura, con un resultado final angiográfico excelente (figura 1D). Se realizaron varias exploraciones de tomografía de coherencia óptica mediante retirada escalonada de la DAI y la DX, que confirmaron la posición correcta de los struts. Hubo una ligera protrusión de la estructura del stent de la DX en la DAI, tal vez debido a que el balón empleado para evitar la protrusión era demasiado pequeño (figura 2, A: retirada de DAI; B: retirada de DX; *struts que protruyen de la DX en la DAI). Se dio de alta al paciente con tratamiento antiagregante plaquetario combinado doble (ácido acetilsalicílico y clopidogrel) durante 1 año. A los 6 meses, continuaba asintomático.

Aunque está aumentando, la experiencia existente con las estructuras de stent bioabsorbibles en ciertas situaciones, como las bifurcaciones, es escasa. Que nosotros sepamos, este es el primer caso en que se implanta realmente un stent en T empleando estructuras bioabsorbibles.

* Autor para correspondencia:
 Correo electrónico: ortiz.bautista.carlos@gmail.com (C. Ortiz).
 On-line el 28 de mayo de 2014

Full English text available from: www.revespcardiol.org/en