

Imagen en cardiología

Necrosis de la grasa epipericárdica

Epipericardial Fat Necrosis

Manuel Gutiérrez^{a,*}, Alberto Hidalgo^a y Francesc Carreras^b

^aServicio de Radiología, Hospital de la Santa Creu i Sant Pau, Barcelona, España

^bServicio de Cardiología, Hospital de la Santa Creu i Sant Pau, Barcelona, España

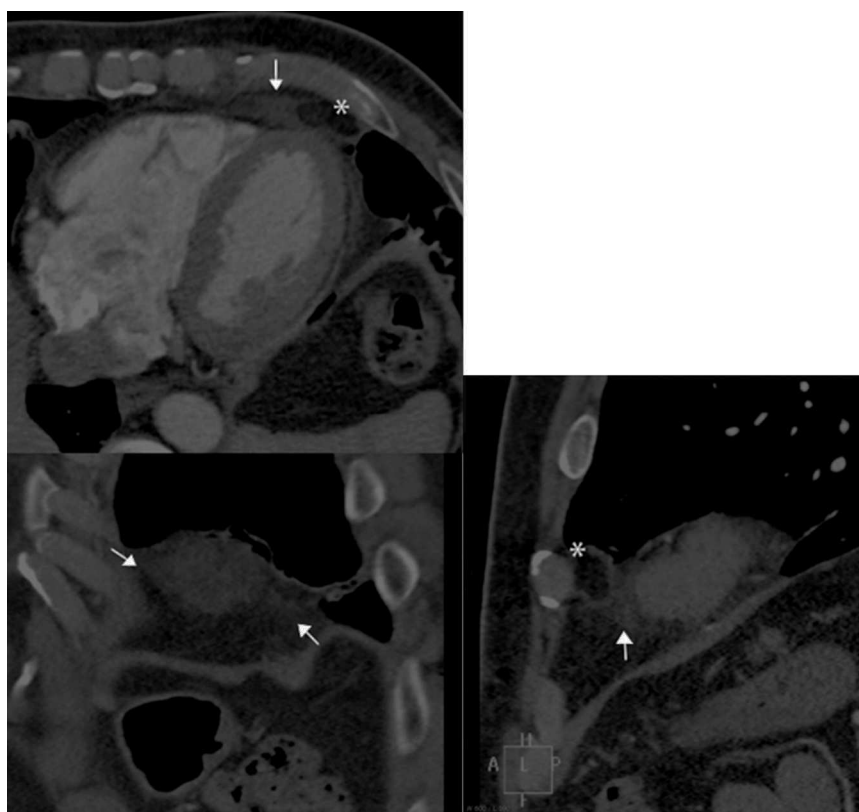


Figura.

Varón de 57 años sin factores de riesgo cardiovascular ni otros antecedentes patológicos de interés, inició un cuadro de dolor torácico agudo sin claras características anginosas. Acudió al servicio de urgencias, donde el electrocardiograma y una primera determinación de marcadores de daño miocárdico resultaron normales. Se realizó una tomografía computarizada cardiaca, que descartó la existencia de lesiones coronarias. Sin embargo, en la grasa del ángulo cardiofrénico izquierdo (*figura*) se observaba un aumento de densidad mal definido (flechas), con una zona central de igual densidad que la grasa mediastínica (asterisco). En el interior de la lesión se observaba un discreto aumento de densidad en forma de filamentos finos. Estos hallazgos son los típicos de la necrosis de la grasa pericárdica. Se trata de una entidad poco frecuente, de características benignas, que clínicamente se manifiesta con dolor torácico de inicio agudo en personas previamente sanas. Su etiología es desconocida y las características anatomopatológicas son las mismas que las de la necrosis de la grasa en otras localizaciones (mama, apéndices epiploicos). El dolor se autolimita en pocos días, por lo que el tratamiento sintomático es suficiente.

El dolor torácico de inicio agudo es una causa frecuente de consulta a urgencias cuya etiología a veces es difícil de filiar. En este contexto, la tomografía computarizada cardiaca se está consolidando como una técnica rápida y asequible que aporta gran cantidad de información, tanto cardiaca como de estructuras extracardiacas. Por esta razón, aunque en la tomografía computarizada no se observen lesiones coronarias, es importante prestar atención al resto de las estructuras. En ocasiones será posible aclarar la etiología, instaurar el tratamiento más adecuado y evitar estudios adicionales innecesarios.

* Autor para correspondencia:

Correo electrónico: mgutierrezgi@outlook.com (M. Gutiérrez).

On-line el 13 de junio de 2014

Full English text available from: www.revespcardiol.org/en