

debido a la posibilidad teórica de oclusión de la arteria ulnar tras el procedimiento, recomendamos prudencia en la utilización de esta vía en caso de arteria radial homolateral ocluida.

CONFLICTO DE INTERESES

Ramón Rodríguez-Olivares recibe una beca conjunta de la *European Association of Percutaneous Cardiovascular Interventions (EAPCI)* y de la *Edwards Lifesciences*.

Ramón Rodríguez-Olivares^a, Arturo García-Touchard^{b,*}, Jose Antonio Fernández-Díaz^b, Juan Francisco Oteo^b, Blanca Zorita^b y Javier Goicolea Ruigómez^b

^aDepartment of Interventional Cardiology, Thorax Center, Erasmus Medical Center, Rotterdam, Países Bajos

^bUnidad de Cardiología Intervencionista, Servicio de Cardiología, Hospital Universitario Puerta de Hierro, Majadahonda, Madrid, España

* Autor para correspondencia:

Correo electrónico: agtouchard@gmail.com (A. García-Touchard).

On-line el 22 de agosto de 2014

BIBLIOGRAFÍA

- Kiemeneij F, Laarman GJ, Odekerken D, Slagboom T, Van der Wieken R. A randomized comparison of percutaneous transluminal coronary angioplasty by the radial, brachial and femoral approaches: the ACCESS study. *J Am Coll Cardiol*. 1997;29:1269-75.
- Alberto Ruano-Ravina, Guillermo Aldama-López, Belén Cid-Álvarez, Pablo Piñón-Esteban, Diego López-Otero, Ramón Calviño-Santos, et al. Acceso radial frente a femoral después de una intervención coronaria percutánea en infarto agudo de miocardio con elevación del segmento ST. Resultados de mortalidad a 30 días y a 1 año. *Rev Esp Cardiol*. 2013;66:871-8.
- Kedev S, Zafirovska B, Dharma S, Petkoska D. Safety and feasibility of transulnar catheterization when ipsilateral radial access is not available. *Catheter Cardiovasc Interv*. 2014;83:51-60.
- Kwan TW, Ratcliffe JA, Chaudhry M, Huang Y, Wong S, Zhou X, et al. Transulnar catheterization in patients with ipsilateral radial artery occlusion. *Catheter Cardiovasc Interv*. 2013;82:849-55.

<http://dx.doi.org/10.1016/j.recesp.2014.05.016>

Valor predictivo de remodelado inverso de los parámetros eléctricos obtenidos durante el implante de dispositivos de resincronización cardiaca



Value of Intraoperative Electrical Parameters Obtained During Implantation of Cardiac Resynchronization Therapy Devices for the Prediction of Reverse Remodeling

Sra. Editora:

La terapia de resincronización cardiaca mejora el pronóstico y los síntomas de los pacientes con insuficiencia cardiaca avanzada y trastornos de la conducción intraventricular¹. Sin embargo, un 30% de los pacientes no responden al tratamiento. La identificación de parámetros predictores de respuesta reproducibles y sencillos de obtener durante el implante podría aumentar eventualmente la tasa de respondedores.

Nuestro objetivo es determinar el valor pronóstico de remodelado inverso de los diferentes parámetros eléctricos obtenidos intraoperatoriamente.

Se incluyó a 62 pacientes con indicación aceptada para desfibrilador automático implantable-terapia de resincronización cardiaca. Se excluyó a pacientes dependientes de estimulación. Sus características basales se resumen en la [tabla](#). El implante del dispositivo se realizó de manera estándar, alojando un cable de estimulación-desfibrilación bibobina en el ápex del ventrículo derecho (VD) y un cable de estimulación bipolar en una vena subsidiaria del seno coronario (preferentemente lateral o posterior). Durante el implante, se obtuvo registro de los electrogramas bipolares intracavitarios del ventrículo izquierdo (VI) y el VD simultáneamente con una derivación de superficie (DII) durante ritmo espontáneo a 100 mm/s. Se obtuvieron las siguientes medidas: retraso eléctrico entre el inicio del QRS y la deflexión intrínseca del electrograma bipolar del VI (QRS-VI), entre las deflexiones intrínsecas de los electrogramas bipolares del VD y el VI (VD-VI) y entre el inicio del QRS y la deflexión intrínseca del electrograma bipolar del VD (QRS-VD), además de la razón entre el QRS-VI y la duración total del QRS ([figura](#)). El dispositivo se programó individualmente en la configuración de estimulación (biventricular o VI exclusiva) que resultó en mayor estrechamiento del QRS. En el electrocardiograma durante estimulación, se

determinó el Δ QRS (anchura QRS basal – anchura QRS estimulado). Las medidas se obtuvieron de un promedio de tres realizadas por un único observador.

A los 6 meses del implante, 41 pacientes (66%) estaban clasificados como respondedores por una reducción del volumen telesistólico del VI \geq 15% del basal.

Al analizar los parámetros eléctricos basales de los respondedores frente a los no respondedores, se observó que mayores intervalo

Tabla

Características clínicas y ecocardiográficas basales

	Respondedores (n=41)	No respondedores (n=21)	p
Edad (años)	62 ± 10	61 ± 12	0,80
Varones	28 (70)	12 (60)	0,41
Etiología			
Isquémica	12 (30)	7 (33)	
No isquémica	29 (70)	14 (66)	0,77
Ritmo basal			
Sinusal	36 (87)	17 (80)	
Fibrilación auricular	5 (12)	4 (20)	0,47
Bloqueo de rama izquierda	39 (95)	19 (90)	0,49
Posición sonda del VI lateral/posterior frente a anterior	39 (95)	20 (95)	0,98
Clase funcional NYHA	3 ± 0,22	2,9 ± 0,2	0,29
Fármacos			
Bloqueadores beta	38 (92)	19 (90)	0,76
IECA	36 (87)	17 (80)	0,47
FEVI (%)	26 ± 6	24 ± 8	0,43
VTDVI (ml)	217 ± 94	216 ± 100	0,96
VTSVI (ml)	163 ± 87	160 ± 81	0,9

FEVI: fracción de eyección del ventrículo izquierdo; IECA: inhibidor de la enzima de conversión de la angiotensina; NYHA: *New York Heart Association*; VI: ventrículo izquierdo; VTDVI: volumen telediastólico del ventrículo izquierdo; VTSVI: volumen telesistólico del ventrículo izquierdo.

Las cifras expresan n (%) o media ± desviación estándar.

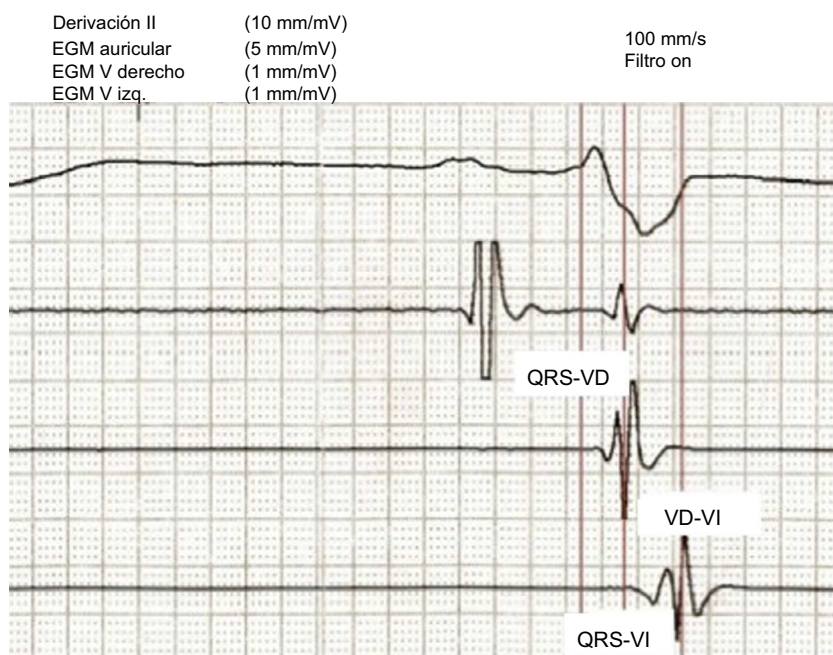


Figura. Registro de electrogramas intracavitarios con el programador del dispositivo. QRS-VD: intervalo entre el inicio del QRS y la deflexión intrínseca del electrograma bipolar de ventrículo derecho; QRS-VI: intervalo entre el inicio del QRS y la deflexión intrínseca del electrograma bipolar de VI; VD: ventrículo derecho; VD-VI: intervalo entre las deflexiones intrínsecas de los electrogramas bipolares de ventrículo derecho y ventrículo izquierdo; VI: ventrículo izquierdo.

QRS-VI (151 ± 30 frente a 126 ± 28 ms; $p = 0,003$), intervalo VD-VI (93 ± 28 frente a 69 ± 20 ms; $p = 0,001$) y razón entre QRS-VI/QRS ($0,9 \pm 0,2$ frente a $0,8 \pm 0,2$ ms; $p = 0,03$) se asocian a mayor tasa de respuesta a los 6 meses del implante, sin observarse diferencias significativas en el resto de los parámetros analizados (anchura del QRS basal, 160 ± 17 frente a 151 ± 30 ms; $p = 0,23$; QRS-VD, 60 ± 22 frente a 57 ± 17 ms; $p = 0,53$; Δ QRS, 33 ± 24 frente a 29 ± 22 ms; $p = 0,62$). En el análisis multivariable que incluyó las variables con $p < 0,10$ en el análisis univariable (QRS-VI, VD-VI y QRS-VI/QRS) solamente un mayor intervalo VD-VI se identificó como predictor independiente de respuesta ($p = 0,024$). Con base en el análisis de curvas ROC (*receiver operating characteristic*), se estableció que un punto de corte de 72 ms para el intervalo VD-VI puede diferenciar entre respondedores y no respondedores con una sensibilidad del 83% y una especificidad del 71%.

El objetivo habitual del implante de dispositivos de resincronización es alojar el electrodo de estimulación del VI en venas posterolaterales del seno coronario. Sin embargo, puede no ser adecuado en todos los casos, pues el patrón de activación ventricular varía en presencia de diferentes trastornos de la conducción intraventricular, de modo que una posición anatómica óptima puede no corresponderse con la región de máximo retraso eléctrico.

Subanálisis recientes de estudios multicéntricos han puesto de manifiesto la ausencia de diferencias en la respuesta independientemente de la vena en la que queda situado el electrodo, siempre y cuando se eviten posiciones muy apicales².

En 2006, Singh et al demostraron que la magnitud del intervalo QRS-VI predice respuesta hemodinámica aguda tras el implante³. Gold et al, en un subestudio del SMART-AV, demostraron en una población de pacientes numerosa que el intervalo QRS-VI predice remodelado inverso en el seguimiento⁴.

Respecto al valor pronóstico del intervalo VD-VI, se han obtenido resultados contradictorios. Kristiansen et al demostraron la existencia de relación directa entre la magnitud del intervalo VD-VI y la disminución en los volúmenes ventriculares, pero sin diferencia significativa en la respuesta a los 6 meses del

implante, definida como en el presente estudio⁵. Asimismo, recientemente Miranda et al. han demostrado en un ensayo clínico controlado que el implante del cable del VD guiado por el máximo retraso eléctrico durante estimulación del VI en tracto de salida, septo o ápex de VD aumenta la tasa de respuesta a la terapia de resincronización cardíaca respecto al implante estándar en ápex de VD⁶.

Según nuestros resultados, tanto el intervalo QRS-VI como medida de retraso eléctrico intraventricular como el intervalo VD-VI como medida de retraso eléctrico interventricular son predictores de remodelado inverso tras el implante de dispositivos de terapia de resincronización cardíaca.

Marta de Riva-Silva*, María López-Gil, Ricardo Salgado-Aranda, Adolfo Fontenla-Cerezuela, Rafael Salguero-Bodes y Fernando Arribas-Ynsaurriaga

Unidad de Arritmias, Servicio de Cardiología, Hospital 12 de Octubre, Madrid, España

* Autor para correspondencia:
Correo electrónico: martaderiva@gmail.com (M. de Riva-Silva).

On-line el 4 de agosto de 2014

BIBLIOGRAFÍA

- de Riva Silva M, López Gil M, Fontenla Cerezuela A, Salgado Aranda R, Salguero Bodes R, Arribas Ynsaurriaga F. Utilidad de la ergometría convencional en el seguimiento de pacientes portadores de dispositivos de resincronización cardíaca. *Rev Esp Cardiol.* 2013;66:912-3.
- Zareba W, Klein H, Cygankiewicz I, Hall WJ, McNitt S, Brown M, et al. Effectiveness of cardiac resynchronization therapy by QRS morphology in the Multicenter Automatic Defibrillator Implantation Trial Cardiac Resynchronization Therapy (MADIT-CRT). *Circulation.* 2011;123:1061-72.
- Singh JP, Fan D, Heist EK, Alabiad CR, Taub C, Reddy V, et al. Left ventricular lead electrical delay predicts response to cardiac resynchronization therapy. *Heart Rhythm.* 2006;3:1285-92.

4. Gold MR, Birgersdotter-Green U, Singh JP, Ellenbogen KA, Yu Y, Meyer TE, et al. The relationship between ventricular electrical delay and left ventricular remodeling with cardiac resynchronization therapy. *Eur Heart J*. 2011;32:2516-24.
5. Kristiansen HM, Hovstad T, Vollan G, Keilegavlen H, Faerstrand S. Clinical implication of right ventricular to left ventricular interlead sensed electrical delay in cardiac resynchronization therapy. *Europace*. 2012;14:986-93.
6. Miranda RI, Nault M, Johri A, Simpson CS, Michael KA, Abdollah H, et al. Maximal electric separation-guided placement of right ventricular lead improves responders in cardiac resynchronization defibrillator therapy. *Circ Arrhythm Electrophysiol*. 2012;5:927-32.

<http://dx.doi.org/10.1016/j.recesp.2014.05.010>

Miocardiopatía no compactada familiar asociada con una mutación nueva en el gen de la alfa-actina cardiaca



Familial Left Ventricular Noncompaction Associated With a Novel Mutation in the Alpha-cardiac Actin Gene

Sra. Editora:

La miocardiopatía no compactada del ventrículo izquierdo (MNCVI) se caracteriza por la presencia de múltiples trabeculaciones ventriculares prominentes y recesos intertrabeculares profundos¹. Se identifican antecedentes familiares en un 18-50% de los adultos y la prevalencia estimada en estudios ecocardiográficos es de un 0,014-1,300%. Su base genética es heterogénea¹⁻³ y se han descrito solo dos mutaciones en el gen de la alfa-actina cardiaca (*ACTC1*)³: la *ACTC1*^{M271V} y la *ACTC1*^{E101K}, adicionalmente asociadas a miocardiopatía hipertrófica apical, llenado restrictivo y defectos del tabique⁴. Como en otros trastornos familiares hereditarios, identificar una mutación patogénica puede ser de gran utilidad para el cribado de los familiares en riesgo⁵.

Presentamos a una familia con MNCVI causada por la nueva mutación *ACTC1*^{I289T} heterocigota. Los familiares afectados presentaron distinto curso evolutivo, diferentes manifestaciones clínicas que consistieron en MNCVI aislada, MNCVI asociada a

comunicación interauricular y miocardiopatía restrictiva asociada a comunicación interauricular.

A una niña de 9 meses de edad, se le practicó un trasplante cardiaco en otro hospital debido a una miocardiopatía restrictiva con dilatación auricular, deterioro de la fracción de eyección del ventrículo izquierdo y una pequeña comunicación interauricular por *ostium secundum* asociada (figura, probando, IV:1). En el momento del alta se notificó la presencia de una MNCVI en la evaluación macroscópica del corazón no sospechada con anterioridad. No se realizó estudio histológico ni se conservaron muestras del corazón explantado para ulterior examen. Se ofreció a los familiares de primer grado un estudio diagnóstico detallado, aprobado por el comité local de ética de investigación, y se amplió el árbol genealógico conforme a los resultados obtenidos. Esta evaluación incluyó electrocardiograma, ecocardiografía y obtención de muestras de sangre para estudios genéticos. La realización de resonancia magnética cardiaca, prueba de esfuerzo y electrocardiograma-Holter se dejó a criterio del cardiólogo. La MNCVI se definió con los criterios de Jenni (miocardio no compactado/compactado telesistólico > 2 según la ecocardiografía) y/o de Petersen (miocardio no compactado/compactado telediastólico > 2,3 según la resonancia magnética cardiaca)¹.

Se llevó a cabo una secuenciación de Sanger (genes de la cadena pesada de la beta-miosina cardiaca o *MYH7*, proteína C de unión a la miosina C3, *Nkx2.5* y *ACTC1*) en el ADN genómico del tío materno

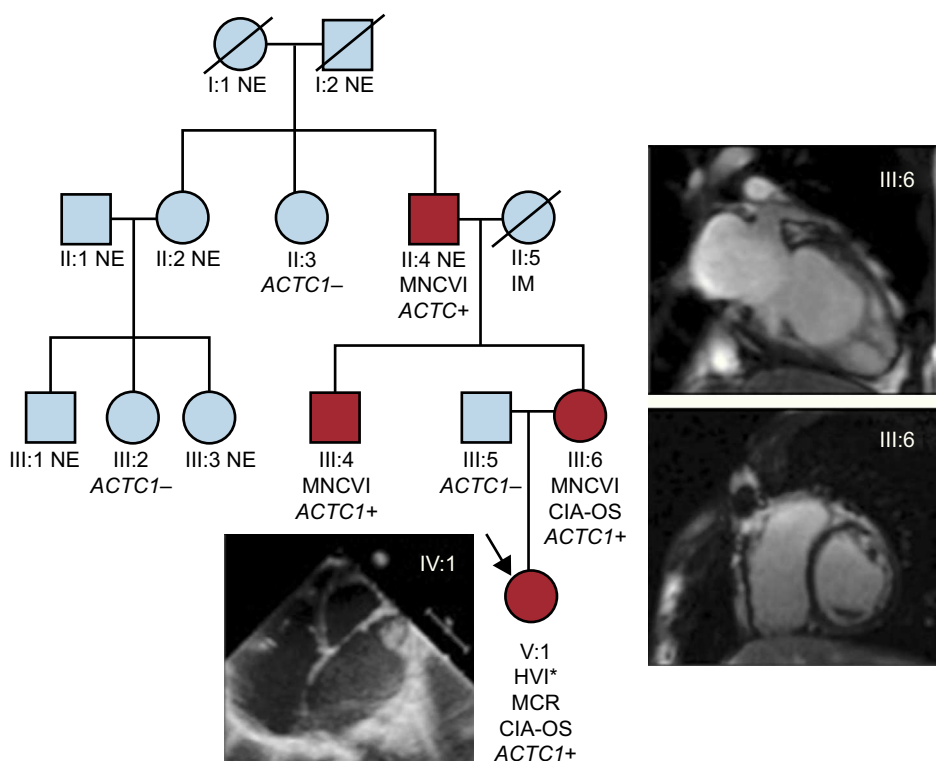


Figura. Árbol genealógico. *ACTC1*: gen de alfa-actina cardiaca; CIA-OS: comunicación interauricular de tipo *ostium secundum*; HVI: hipertrabeculación del ventrículo izquierdo; IM: infarto de miocardio; MCR: miocardiopatía restrictiva; MNCVI: miocardiopatía no compactada del ventrículo izquierdo; NE: no evaluado. Los círculos indican mujeres y los cuadrados, varones; los símbolos negros corresponden a individuos afectados. Esta figura se muestra a todo color solo en la versión electrónica del artículo. *Evaluación macroscópica en el momento del trasplante cardiaco.