

## Imagen en cardiología

# Trombos intracardiacos múltiples complicados por embolia pulmonar



## Multiple Intracardiac Thrombi Complicated by Pulmonary Embolism

Felipe H. Valle\*, Gêris Mazzuti y Angela Barreto Santiago Santos

Division of Cardiology, Hospital de Clinicas de Porto Alegre, Universidade Federal do Rio Grande do Sul, Porto Alegre, Rio Grande do Sul, Brasil

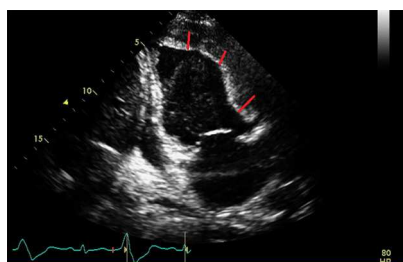


Figura 1.

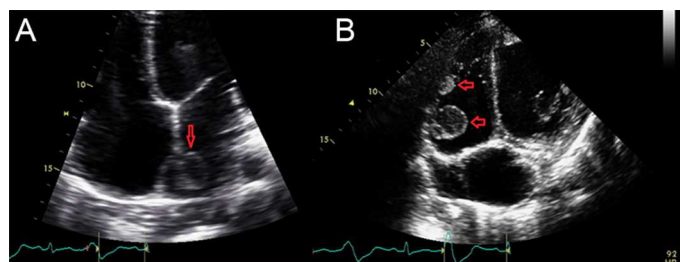


Figura 2.

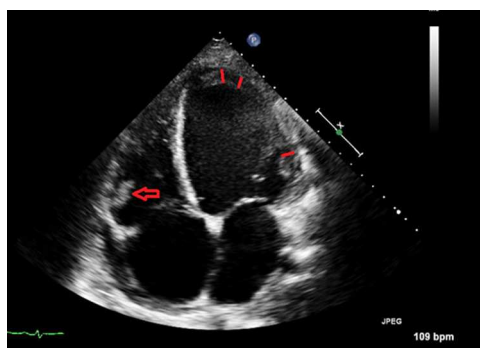


Figura 3.

En enero de 2014, una mujer de 22 años, con diagnóstico conocido de miocardiopatía dilatada periparto, acudió al servicio de urgencias con una clínica de 3 semanas de disnea y ortopnea. Los síntomas habían empeorado la noche anterior. La evaluación inicial incluyó una ecocardiografía que mostró trombos en el ventrículo izquierdo (figura 1, bandas), la aurícula izquierda (figura 2 A, flecha) y el ventrículo derecho (figura 2 B, flechas). La imagen de la aurícula izquierda y una de las imágenes del ventrículo derecho eran menos densas, lo cual apuntaba a que son trombos de formación reciente. Se descartó embolia pulmonar mediante una angiografía computarizada de tórax. Durante el ingreso, se inició tratamiento de anticoagulación oral con warfarina, y se dio el alta a la paciente dentro del rango terapéutico (razón normalizada internacional [INR] = 2,6). Un mes después del alta, volvió a ingresar en el servicio de urgencias con hemoptisis. En ese momento, a pesar de una INR = 2,1, una nueva angiografía computarizada de tórax mostró embolia pulmonar. Los trombos de la aurícula izquierda y del ventrículo derecho, que en la ecocardiografía previa tenían características de trombos recientes, no se observaron en la ecocardiografía de seguimiento (figura 3, las bandas muestran un trombo izquierdo ventricular más pequeño y la flecha muestra un trombo ventricular derecho más pequeño).

Los trombos intracardiacos en múltiples cámaras son muy poco frecuentes. En nuestra paciente, la embolia pulmonar probablemente se dio por migración de los trombos intracardiacos a las arterias pulmonares. Una peculiaridad de este caso es que, incluso después del tratamiento de anticoagulación, la paciente tuvo una nueva embolia pulmonar. Se desconoce el papel de los nuevos anticoagulantes orales en esta situación. Además de la anticoagulación, podríamos mencionar la trombectomía quirúrgica como tratamiento alternativo de la trombosis intracardíaca. Sin embargo, no está claro el tratamiento óptimo en esta situación.

\* Autor para correspondencia:  
Correo electrónico: [felipevalle@gmail.com](mailto:felipevalle@gmail.com) (F.H. Valle).  
On-line el 12 de octubre de 2014

Full English text available from: [www.revespcardiol.org/en](http://www.revespcardiol.org/en)