

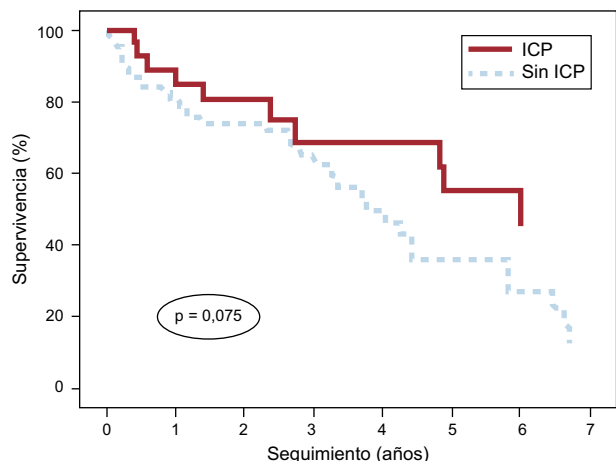Figura. Curvas de supervivencia para pacientes con síndrome coronario agudo sin elevación del segmento ST con anemia grave (hemoglobina < 10 g/dl) en el momento del ingreso, estratificadas según se los hubiera sometido a ICP o no y tras ajustar por el score GRACE al alta. GRACE: *Global Registry of Acute Coronary Events*; ICP: intervencionismo coronario percutáneo.

recomendada actualmente. El pronóstico de estos pacientes es francamente malo, con una mortalidad superior al 10% en la fase hospitalaria y superior al 50% a los 3 años. En ellos, no se ha demostrado que la estrategia intervencionista reduzca la alta tasa de mortalidad intrahospitalaria, aunque si se observa una tendencia a la reducción de la mortalidad a largo plazo.

Sergio Raposeiras Roubín*, Emad Abu-Assi, Diego Iglesias Álvarez, Rocío González Ferreiro, José María García Acuña y José Ramón González Juanatey

Servicio de Cardiología, Hospital Clínico Universitario de Santiago de Compostela, Santiago de Compostela, A Coruña, España

* Autor para correspondencia:

Correo electrónico: raposeiras26@hotmail.com

(S. Raposeiras Roubín).

On-line el 29 de octubre de 2014

BIBLIOGRAFÍA

- Bodí V, Sanchis J, Llacer A, Fàcil L, Núñez J, Pellicer M, et al. Estrategia invasiva en el síndrome coronario agudo sin elevación del segmento ST. De los grandes estudios al mundo real. *Rev Esp Cardiol.* 2004;57:1143-50.
- Mehta SR, Cannon CP, Fox KA, Wallentin L, Boden WE, Spacek R, et al. Routine vs selective invasive strategies in patients with acute coronary syndromes. *JAMA.* 2005;293:2908-17.
- Fernández-Ortiz A, Pan M, Alfonso F, Arós F, Barrabés JA, Bodí V, et al. Comentarios a la guía de práctica clínica de la ESC para el manejo del síndrome coronario agudo en pacientes sin elevación persistente del segmento ST. Un informe del Grupo de Trabajo del Comité de Guías de Práctica Clínica de la Sociedad Española de Cardiología. *Rev Esp Cardiol.* 2012;65:125-30.
- Ennezat PV, Maréchaux S, Pinçon C, Finzi J, Barrailler S, Bouabdallaoui N, et al. Anaemia to predict outcome in patients with acute coronary syndromes. *Arch Cardiovasc Dis.* 2013;106:357-65.
- García-Serrano L, Nogales-Asensio JM, Aranda-López C, García-García P. Incidence and prognosis implication of anemia in patients admitted with acute coronary syndrome. *Med Clin (Barc).* 2013;140:425-6.

<http://dx.doi.org/10.1016/j.recesp.2014.07.013>

Tratamiento precoz del shock cardiogénico refractario mediante implante percutáneo de ECMO venoarterial en el laboratorio de hemodinámica



Early Treatment of Refractory Cardiogenic Shock With Percutaneous Veno-arterial ECMO Implanted in the Cardiac Catheterization Laboratory

Sra. Editora:

Los dispositivos de asistencia circulatoria como la membrana de oxigenación extracorpórea venoarterial (*veno-arterial extracorporeal membrane oxygenation* [VA-ECMO]) permiten mantener un soporte hemodinámico y oxigenación tisular adecuados, y son parte del arsenal terapéutico en el tratamiento de la parada cardíaca y el shock cardiogénico refractarios¹⁻³. El implante percutáneo de este tipo de dispositivos permite un abordaje menos invasivo que con otros tipos de asistencias de corta duración, y la canulación femoral es la más utilizada por su simplicidad y su rapidez⁴. Se puede utilizarlo como puente a recuperación o a decisión, ya sea implante de asistencia ventricular de larga duración o trasplante cardíaco. Su uso se ha generalizado enormemente³, y la experiencia en nuestro país en pacientes adultos es cada vez mayor⁵, donde el implante compete exclusivamente al cirujano cardíaco.

Asimismo, es bien sabido que el inicio precoz de una adecuada asistencia circulatoria a pacientes en situación de shock cardiogénico es vital^{1,3}. Por este motivo, en julio de 2013 iniciamos en nuestro centro un programa caracterizado por el implante percutáneo (vía transfemoral) de VA-ECMO en pacientes en situación de shock cardiogénico refractario (excluidos los pacientes

quirúrgicos) en la sala de hemodinámica por el propio cardiólogo intervencionista. El dispositivo utilizado en todos los casos es el sistema CARDIOHELP™ (MAQUET Cardiopulmonary AG; Alemania), y el manejo intrahospitalario de estos pacientes se realizó en la unidad de cuidados intensivos cardiológicos. En este trabajo se describen las características basales de los pacientes a los que se implantó un VA-ECMO en nuestro servicio, así como indicación, duración y manejo de dicha asistencia y la evolución de los pacientes durante el seguimiento.

Entre julio de 2013 y abril de 2014, se implantó un VA-ECMO a 4 pacientes consecutivos en situación de shock cardiogénico refractario, INTERMACS 1 (*critical cardiogenic shock*)⁶, 3 de ellos tras un infarto de miocardio —anterior (1), inferior (1) y de ventrículo derecho (1) respectivamente— y el cuarto en situación de parada cardíaca refractaria secundaria a infarto anterior. Las características basales y la evolución de los 4 pacientes se describen en la tabla. La media de edad general era 54,5 ± 7,4 años y 3 pacientes eran varones. La fracción de eyección del ventrículo izquierdo media antes del implante del ECMO era del 10% ± 5% (n = 3), y el cuarto paciente tenía disfunción grave del ventrículo derecho.

La decisión de implantar el VA-ECMO se tomó en el propio laboratorio de hemodinámica y se realizó después del intervencionismo coronario percutáneo primario, dada la mala evolución clínica; el cardiólogo intervencionista llevó a cabo la canulación. El implante fue exitoso en todos los casos y el tiempo medio hasta la entrada en bomba fue 14 (8-20) min. A las 24 h de la canulación, las cifras de ácido láctico habían descendido desde los 8,4 ± 1,7 mmol/l basales hasta 2,3 ± 1 mmol/l (p < 0,001). A todos los pacientes se les implantó previamente un balón de contrapulsación intraaórtico vía arteriofemoral contralateral. Por su situación clínica, todos los pacientes precisaron ventilación mecánica invasiva, y

Tabla
Características basales y evolución de los pacientes a los que se implantó membrana de oxigenación extracorpórea venoarterial

Paciente	Sexo, edad (años)	HTA	DM	EVP	Diagnóstico	FEVI previa (%)	Creatinina previa (mg/ml)	Ácido láctico previo (mmol/l)	Ácido láctico 2 h (mmol/l)	Ácido láctico 24 h (mmol/l)	Tiempo decisión-asistencia (min)	Cánula venosa (Fr)	Cánula arterial (Fr)	Infección	ECMO (días)	Objetivo	FEVI al alta (%)	Supervivencia al alta y a 100 días
1	V. 62	Sí	No	No	IAM inferior, Killip IV	15	1,67	10	2,8	1,3	15	21	17	No	2	TC	60	Sí
2	V. 50	Sí	Sí	Sí	IAM anterior, Killip IV	10	1,7	6	5,4	1,6	20	21	19	Sí	4	Recuperación	30	Sí
3	M. 46	Sí	Sí	No	PCR refractaria por IAM anterior	5	0,48	12,5	8,8	5,4	8	21	19	No	6	Recuperación	35	Sí
4	V. 59	Sí	Sí	Sí	IAM de VD	60	0,87	5,1	3,7	1,1	14	21	19	Sí	8	Recuperación	55	Sí

DM: diabetes mellitus; ECMO: membrana de oxigenación extracorpórea; EVP: enfermedad vascular periférica; FEVI: fracción de eyección del ventrículo izquierdo; HTA: hipertensión arterial; IAM: infarto agudo de miocardio; M: mujer; PCR: parada cardiorrespiratoria; TC: puente a trasplante cardiaco; V: varón; VD: ventrículo derecho. Se trasplantó con éxito al paciente 1, por lo que la FEVI al alta es normal.

utilizamos siempre un catéter de Swan-Ganz para monitorización hemodinámica.

En todos los pacientes se consiguió el objetivo planteado inicialmente como puente al trasplante cardiaco (paciente 1) y como puente a recuperación (pacientes 2, 3 y 4). El tiempo medio de asistencia fue de $5 \pm 2,5$ días, y ningún paciente sufrió complicaciones graves, como ictus o isquemia en extremidades inferiores (en todos los casos se realizó angiografía previa al implante para comprobar el adecuado tamaño de la arteria femoral y guiar el tamaño de la cánula). Dos pacientes (1 y 4) precisaron múltiples transfusiones de hemoderivados, especialmente al inicio de la asistencia, con estabilización posterior, y 2 precisaron tratamiento antibiótico intravenoso por complicaciones infecciosas (tabla).

El destete del dispositivo fue posible en 3 pacientes (75%) al recuperar la función ventricular tras revascularización. El otro (paciente 1) precisó implante de asistencia biventricular tipo Berlin-Heart EXCOR como puente a trasplante cardiaco, realizado posteriormente con éxito. La supervivencia al alta hospitalaria y a los 100 días fue del 100%. La fracción de eyección del ventrículo izquierdo al alta se recoge en la tabla.

Nuestro trabajo tiene la limitación de ser un registro unicéntrico e incluir un número de pacientes pequeño. Sin embargo, nuestra experiencia inicial demuestra que el implante precoz del VA-ECMO vía percutánea en la propia sala de hemodinámica llevado a cabo por el cardiólogo intervencionista en pacientes en situación de shock cardiogénico refractario secundario a infarto de miocardio es factible y seguro, y evita la dependencia y el posible retraso del abordaje quirúrgico en una situación de extrema urgencia. Es fundamental, además, realizar una adecuada selección de pacientes, y probablemente esté más indicado el implante del VA-ECMO para pacientes en situación de insuficiencia cardiaca aguda y potencialmente reversibles, ya sea como puente a recuperación o como puente al implante de un dispositivo de asistencia circulatoria de larga duración o trasplante cardiaco.

FINANCIACIÓN

Este trabajo ha sido financiado en parte con el Fondo de Desarrollo Regional (FEDER-UE)/Instituto de Salud Carlos III (ISCIII) y la Red de Investigación Cardiovascular (RIC) RD12/0042.

Pablo Díez-Villanueva*, Iago Sousa, Alberto Núñez, Felipe Díez, Jaime Elízaga y Francisco Fernández-Avilés

Servicio de Cardiología, Hospital General Universitario Gregorio Marañón, Facultad de Medicina, Universidad Complutense de Madrid, Instituto de Investigación Sanitaria Gregorio Marañón, Madrid, España

* Autor para correspondencia:

Correo electrónico: pablo_diez_villanueva@hotmail.com (P. Díez-Villanueva).

On-line el 30 de octubre de 2014

BIBLIOGRAFÍA

- Ghodsizad A, Koerner MM, Brehm CE, El-Banayosy A. The role of extracorporeal membrane oxygenation circulatory support in the 'crash and burn' patient: from implantation to weaning. *Curr Opin Cardiol.* 2014;29:275-80.
- Anguita M, Comín J, Almenar L, Crespo M, Delgado J, González-Costello J, et al. Comentarios a la guía de práctica clínica de la ESC sobre diagnóstico y tratamiento de la insuficiencia cardiaca aguda y crónica 2012. Un informe del Grupo de Trabajo del Comité de Guías de Práctica Clínica de la Sociedad Española de Cardiología. Grupo de trabajo de la SEC sobre la guía de insuficiencia cardiaca ESC 2012. *Rev Esp Cardiol.* 2012;65:874-8.

3. Paden ML, Conrad SA, Rycus PT, Thiagarajan RR. ELSO Registry. Extracorporeal Life Support Organization Registry Report 2012. *ASAIO J.* 2013;59:202–10.
4. Haneya A, Philipp A, Diez C, Schopka S, Bein T, Zimmermann M, et al. A 5-year experience with cardiopulmonary resuscitation using extracorporeal life support in non-postcardiotomy patients with cardiac arrest. *Resuscitation.* 2012;83:1331–7.
5. Ariza-Solé A, Sánchez-Salado JC, Lorente-Tordera V, González-Costello J, Miralles-Cassina A, Cequier-Fillat A. Asistencia ventricular con membrana de oxigenación extracorpórea: una nueva alternativa al rescate del shock cardiogénico refractario. *Rev Esp Cardiol.* 2013;66:501–3.

6. Kirklin JK, Naftel DC, Stevenson LW, Kormos RL, Pagani FD, Miller MA, et al. INTERMACS database for durable devices for circulatory support: first annual report. *J Heart Lung Transplant.* 2008;27:1065–72.

<http://dx.doi.org/10.1016/j.recesp.2014.07.014>

Experiencia inicial con un nuevo catéter balón de ablación con energía láser para el aislamiento eléctrico de las venas pulmonares



Initial Experience With a New Ablation Catheter Using Laser Energy for Electrical Pulmonary Vein Isolation

Sra. Editora:

La ablación con catéter es el tratamiento recomendado para pacientes con fibrilación auricular paroxística refractaria al tratamiento antiarrítmico y fibrilación auricular persistente sintomática no controlable mediante otras estrategias terapéuticas¹. El objetivo principal es el aislamiento eléctrico de las venas pulmonares². La ablación punto a punto con radiofrecuencia y la crioblación son los métodos más empleados². Recientemente se ha incorporado un sistema de ablación que emplea la energía láser. El catéter, que incluye un balón adaptable, permite la visualización directa de la aurícula izquierda y las venas pulmonares para guiar la ablación. Los primeros resultados clínicos muestran un buen perfil de seguridad y eficacia^{3–5}. Nuestro objetivo es describir el primer uso en nuestro país del catéter-balón con energía láser para el aislamiento de venas pulmonares, evaluando su eficacia y su seguridad.

Incluimos a pacientes sometidos a ablación de fibrilación auricular entre febrero de 2013 y marzo de 2014, tras firmar el consentimiento informado. Se excluyó a los pacientes con fibrilación auricular persistente de larga duración o cardiopatía estructural significativa.

El sistema de ablación (CardioFocus, Malborough, Massachusetts, Estados Unidos) incluye los siguientes componentes (figura A): vaina deflectable (15 Fr), catéter-balón adaptable, con diámetro

modificable hasta 35 mm, y extremo distal atraumático (figura B), endoscopio (2 Fr), fibra óptica y consola que permite seleccionar la potencia y la duración de las aplicaciones. A través del catéter-balón, se introducen el endoscopio y la fibra óptica. La visión ofrecida por el endoscopio muestra la sangre de color rojo y el tejido en contacto con el balón de color blanco (figura C); hay un área ciega de 45° que exige rotar el catéter para completar la línea de ablación. La energía (láser diodo de 980 nm) se aplica por la fibra óptica.

Se empleó un catéter cuadrípolar para estimular el nervio frénico durante la ablación y un termómetro esofágico. Tras realizar una angiografía de las venas pulmonares, se introdujo el catéter-balón, que se hinchó hasta lograr la oclusión de cada vena. La situación antral u ostial se confirmó con la imagen radiológica y endoscópica. El objetivo fue dirigir el haz de láser a la zona más antral posible. Cada aplicación se solapó con la precedente un 30–50% para lograr una línea de ablación continua. La energía aplicada (5,5–12 W) se ajustaba según la amplitud del tejido visualizado y la presencia de sangre atrapada por el balón. Tras completar la circunferencia de cada vena, se comprobó el bloqueo bidireccional. Ante la persistencia de conducción, se realizaron aplicaciones adicionales de acuerdo con los registros del catéter Lasso[®].

Se sometió a ablación con catéter láser a 42 pacientes. Las características de los pacientes están resumidas en la tabla. El patrón de venas pulmonares mostró una disposición convencional en el 86% de los pacientes, tronco común izquierdo en el 7% y derecho en el 5%. La duración media del procedimiento fue de 159 ± 30 min, con un tiempo medio de escopia de 41 ± 15 min. De un total de 164 venas, se aislaron 162 (99%). En el 21% de los pacientes se logró la ablación de ambas venas homolaterales con una corona única. En el 89% de las venas pulmonares, se logró su aislamiento tras completar la primera línea de ablación. El tronco común izquierdo fue

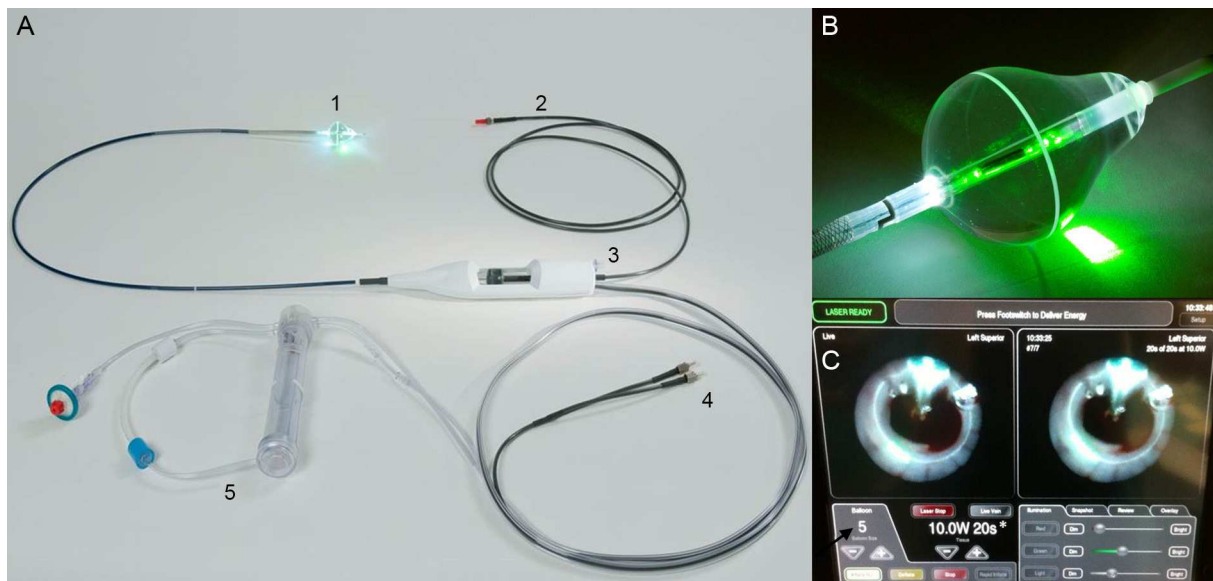


Figura. A: componentes del sistema de ablación. B: balón adaptable con punta blanda atraumática. C: visión endoscópica del antrum venoso. Esta figura se muestra a todo color solo en la versión electrónica del artículo.