

Imagen en cardiología

Diagnóstico de taquicardia ventricular por ecocardiografía



Echocardiographic Diagnosis of Ventricular Tachycardia

Paul M. Preza

Servicio de Cardiología, Hospital Nacional Arzobispo Loayza, Lima, Perú

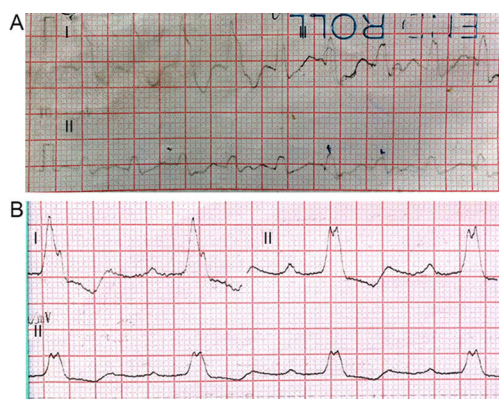


Figura 1.

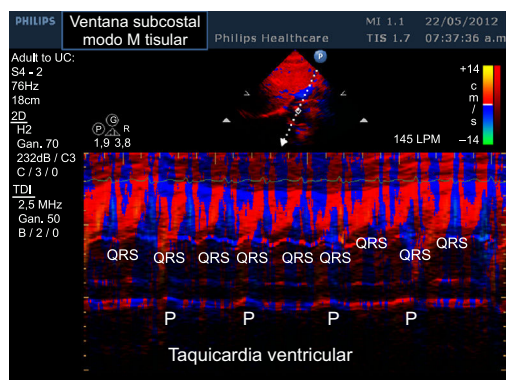


Figura 3.

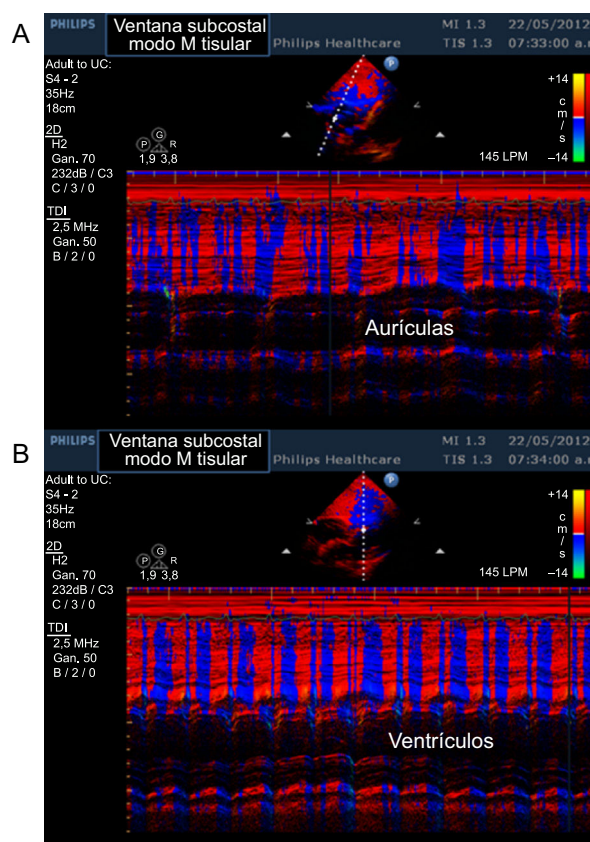


Figura 2.

Mujer de 60 años, hipertensa y coronaria crónica, que acudió a emergencias tras 3 h de palpitaciones con frecuencia cardiaca de 159 lpm y hemodinámicamente estable; el resto del examen físico no proporcionó más datos. En el electrocardiograma: frecuencia cardiaca de 150 lpm, eje del QRS -10° , ondas p no apreciables, QRS de 0,20 ms y patrón de bloqueo completo de rama izquierda del haz de His (figura 1 A). Después de la cardioversión, el electrocardiograma mostró bloqueo auriculoventricular de primer grado más bloqueo completo de rama derecha del haz de His y frecuencia cardiaca de 50 lpm. Posteriores electrocardiogramas mostraron bloqueo auriculoventricular de primer grado más bloqueo completo de rama izquierda del haz de His (figura 1 B). Se sospechó taquicardia ventricular debido al antecedente de cardiopatía isquémica, pero el diagnóstico por electrocardiograma no era claro. El diagnóstico del electrofisiólogo fue taquicardia auricular con aberrancia basado en la ausencia de descompensación hemodinámica y en la semejanza de los complejos del bloqueo completo de rama izquierda del haz de His con los complejos de la taquicardia de QRS ancho. Se decidió colocar marcapasos y aumentar la dosis de antiarrítmicos: amiodarona y bloqueadores beta. Durante la ecocardiografía, la paciente presentó taquicardia sin inestabilidad hemodinámica, por lo que se tomaron imágenes subcostales con cortes en modo M tisular de aurículas, ventrículos (figuras 2 A y B) y otra que corta la aurícula izquierda y el ventrículo derecho (figura 3), con lo que se logró definir el diagnóstico de taquicardia ventricular, que después se confirmó por la telemetría del marcapasos. La frecuencia de los episodios de taquicardia ventricular disminuyó con sotalol.

Correo electrónico: paul.preza.c@upch.pe

On-line el 4 de marzo de 2015

Full English text available from: www.revespcardiol.org/en

<http://dx.doi.org/10.1016/j.recesp.2014.10.021>

0300-8932/© 2014 Sociedad Española de Cardiología. Publicado por Elsevier España, S.L.U. Todos los derechos reservados.