

Artículo original

# Daño estructural de la guía encarcelada en el tratamiento de bifurcaciones coronarias. Evaluación microscópica



Elena Villanueva<sup>a,\*</sup>, Manuel Pan<sup>b</sup>, Soledad Ojeda<sup>b</sup>, Javier Suárez de Lezo<sup>b</sup>, Miguel Romero<sup>b</sup>, Pedro Martín<sup>c</sup>, Francisco Mazuelos<sup>b</sup>, José Segura<sup>b</sup>, Alfonso Medina<sup>c</sup> y José Suárez de Lezo<sup>b</sup>

<sup>a</sup>Área de Cardiología, Hospital Santa Bárbara, Puertollano, Ciudad Real, España

<sup>b</sup>Servicio de Cardiología, Hospital Reina Sofía, Universidad de Córdoba (IMIBIC), Córdoba, España

<sup>c</sup>Servicio de Cardiología, Hospital Dr. Negrín, Universidad de Las Palmas, Las Palmas de Gran Canaria, España

Historia del artículo:

Recibido el 28 de octubre de 2014

Aceptado el 9 de febrero de 2015

On-line el 27 de mayo de 2015

Palabras clave:

Lesiones de bifurcación

Técnica de la guía encarcelada

Angioplastia coronaria

RESUMEN

**Introducción y objetivos:** La técnica de la guía encarcelada resulta de gran utilidad en el tratamiento de lesiones bifurcadas mediante la técnica de *stent* condicional. Sin embargo, esta guía puede sufrir daño e incluso fracturarse en el momento de la retirada. El objetivo de este estudio es evaluar la aparición de daño estructural en las guías encarceladas, tanto poliméricas como no poliméricas.

**Métodos:** Entre enero de 2011 y diciembre de 2012 se realizó un estudio observacional en el que se evaluaron mediante microscopía estereoscópica 135 guías (45 no poliméricas y 90 poliméricas) utilizadas previamente en el tratamiento percutáneo de bifurcaciones y que resultaron encarceladas. El daño tras la extracción se valoró como leve, moderado o grave.

**Resultados:** Las distribuciones de edad y sexo fueron similares en los dos grupos de pacientes tratados con guías poliméricas y no poliméricas. Sin embargo, los operadores seleccionaron las guías poliméricas con más frecuencia en bifurcaciones más complejas y en pacientes diabéticos. Se observó algún tipo de daño microscópico en 25 de las guías analizadas (18%). Paradójicamente, estas alteraciones fueron más frecuentes en el grupo de guías no poliméricas (el 53,0 frente al 1,1%;  $p < 0,001$ ). Solo se produjo daño grave en 2 casos (1,5%). No se produjo ninguna rotura completa de la guía.

**Conclusiones:** Las guías coronarias que se encarcelan durante el tratamiento de las bifurcaciones con *stent* condicional presentan a menudo daño microscópico no grave. Aunque las guías poliméricas se utilizaron en bifurcaciones más complejas, paradójicamente se dañaron con menos frecuencia.

© 2015 Sociedad Española de Cardiología. Publicado por Elsevier España, S.L.U. Todos los derechos reservados.

## Structural Damage to Jailed Guidewire During the Treatment of Coronary Bifurcations: Microscopic Evaluation

ABSTRACT

**Introduction and objectives:** The use of the jailed guidewire technique is highly useful when treating bifurcation lesions by provisional stenting. However, at the time of withdrawal, the guidewire can suffer damage and even fracture. The aim of this study was to evaluate structural damage in both polymer-coated and nonpolymer-coated jailed guidewires.

**Methods:** Between January 2011 and December 2012, an observational study was conducted using stereoscopic microscopy to evaluate 135 jailed guidewires (45 nonpolymer-coated and 90 polymer-coated) previously used in the percutaneous treatment of bifurcation lesions. Damage after withdrawal was classified as mild, moderate, or severe.

**Results:** Age and sex distributions were similar in both groups of patients treated with polymer-coated and nonpolymer-coated guidewires. However, operators selected polymer-coated guidewires more frequently when treating more complex bifurcations and in diabetic patients. Some type of microscopic damage was observed in 25 of the guidewires analyzed (18%). Paradoxically, damage was more common in nonpolymer-coated guidewires (53.0% vs 1.1%;  $P < .001$ ). None of the guidewires suffered complete fracture.

Keywords:

Bifurcation lesions

Coronary angioplasty

Jailed guidewire technique

\* Autor para correspondencia: Área de Cardiología, Hospital Santa Bárbara, Malagón s/n, 13500 Puertollano, Ciudad Real, España.  
Correo electrónico: [Lnavf@hotmail.com](mailto:Lnavf@hotmail.com) (E. Villanueva).

**Conclusions:** Coronary guidewires that are jailed during the treatment of bifurcations using provisional stenting often suffer nonsevere microscopic damage. Although polymer-coated guidewires were used in more complex bifurcation lesions, paradoxically, they were damaged less frequently.

Full English text available from: [www.revespcardiol.org/en](http://www.revespcardiol.org/en)

© 2015 Sociedad Española de Cardiología. Published by Elsevier España, S.L.U. All rights reserved.

## Abreviaturas

RL: rama lateral  
VP: vaso principal

## INTRODUCCIÓN

Las lesiones coronarias en bifurcación constituyen un 15-20% de las intervenciones percutáneas<sup>1</sup>. Estas lesiones se encuadran dentro del grupo de lesiones complejas y conllevan gran dificultad técnica. Se han asociado a elevadas tasas de restenosis y complicaciones, aunque actualmente se han reducido gracias a las nuevas estrategias. La técnica simple o «stent condicional» es la más aceptada para el tratamiento de este tipo de lesiones<sup>2-5</sup>. Consiste en el tratamiento con stent del vaso principal (VP) cubriendo el origen de la rama lateral (RL); se puede predilatarse la RL antes del implante del stent y finalizar el procedimiento si se obtiene buen resultado (figura 1A); en caso contrario, se procede a la posdilatación de la RL a través de la pared metálica del stent y, de nuevo, si se obtiene éxito, se da por concluido el procedimiento (figura 1B). Este segundo paso puede realizarse mediante dilatación solo de la RL, dilatación secuencial de RL y VP o dilatación simultánea de ambos vasos (*kissing-balloon*), y el implante de stent en la RL se reserva solo a los pacientes con resultado subóptimo después de las maniobras anteriores (*T-stenting*) (figura 1C). Sin embargo, esta estrategia no está exenta de riesgos, ya que puede ocluirse la RL cuando se implanta un stent en el VP. En ocasiones, el recruce a la RL puede resultar dificultoso o imposible. Para facilitar esta maniobra, se ha descrito la «técnica de la guía encarcelada», que consiste en dejar una guía coronaria en la RL atrapada entre la pared del vaso y la estructura metálica del stent; en caso de oclusión de la rama, esta guía sirve como marcador de su posición para facilitar el acceso<sup>6</sup>. No obstante, en algunos casos se ha descrito la rotura de esta guía al intentar retirarla, lo que supone una complicación grave del procedimiento<sup>7-15</sup>.

Se realizó un estudio piloto para valorar mediante microscopía estereoscópica la existencia del daño producido en guías coronarias poliméricas y no poliméricas tras quedar atrapadas en procedimientos percutáneos en los que se utilizó la técnica de la guía encarcelada.

## MÉTODOS

### Pacientes

Durante los años 2011 y 2012, se incluyó a 135 pacientes con lesiones en bifurcación tratados con la técnica de stent condicional. Los pacientes cumplían los siguientes criterios de inclusión: a) la lesión del VP situada en un punto de bifurcación era > 50%, con independencia de su longitud, su morfología o su angulación; b) el VP tenía un diámetro  $\geq 2,5$  mm; c) la RL tenía un diámetro  $\geq 2,25$  mm, y d) la longitud de la estenosis en la RL era < 10 mm. Los criterios de exclusión fueron los siguientes: a) contraindicaciones para la doble antiagregación; b) fase aguda

de infarto de miocardio (angioplastia directa o de rescate), y c) shock cardiogénico. Se obtuvo el consentimiento informado por escrito de todos los pacientes.

### Procedimiento

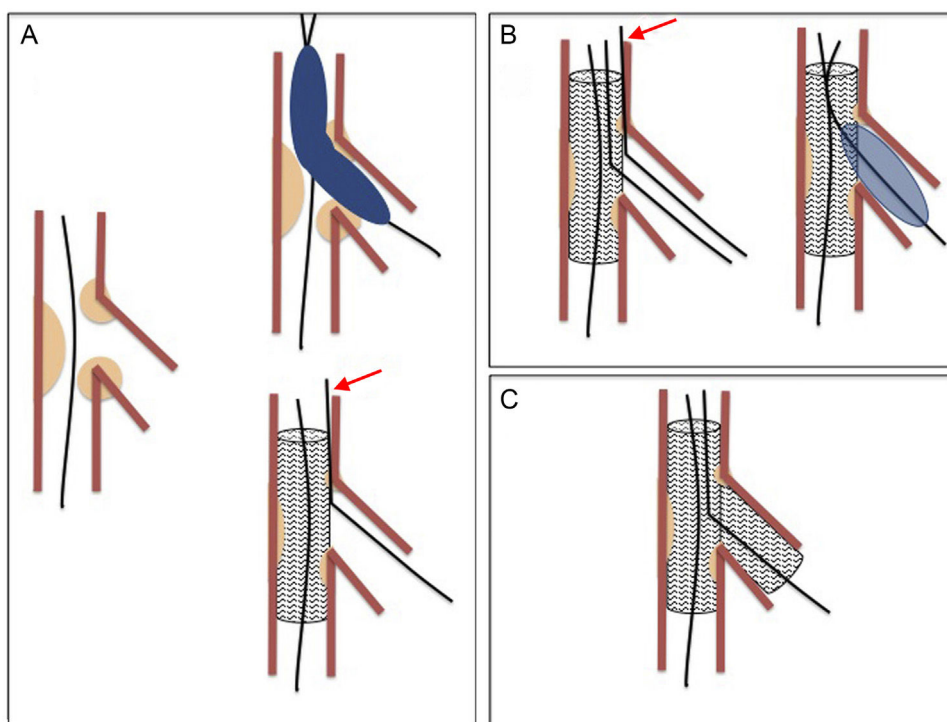
Las intervenciones se realizaron mediante abordaje femoral. Se trató a todos los pacientes utilizando una estrategia escalonada de stent condicional<sup>16</sup>. Así pues, se implantaba un primer stent en el VP, y se dejaba en la RL una guía que quedaba enjaulada entre la estructura metálica del stent y la pared vascular. Llegados a este punto, se evaluaba el ostium de la RL. Si había compromiso de la RL, se pasaba una nueva guía a la RL, se extraía la guía encarcelada, y se realizaba una posdilatación simultánea o secuencial de la RL. Tras esta maniobra, se evaluaba de nuevo el ostium de la RL y se implantaba un segundo stent en la RL si el operador lo consideraba necesario. La elección de las guías que posteriormente quedaban enjauladas se realizó según la preferencia del operador, y se consideró dos grupos, «no poliméricas» (modelos Balance Middle-Weight [BMW] y Floppy II; Abbot Vascular, Illinois, Estados Unidos) y «poliméricas» (modelos Pilot 50 o Whisper MS; Abbot Vascular). El éxito de la intervención se definió como un flujo de grado TIMI (*Thrombolysis In Myocardial Infarction*) 3 tanto en el VP como en la RL y una estenosis residual visualizada  $\leq 20\%$  en el VP. En el momento de la intervención coronaria percutánea, todos los pacientes estaban recibiendo tratamiento antiagregante plaquetario combinado doble con ácido acetilsalicílico y clopidogrel. La anticoagulación para la intervención se realizó con heparina no fraccionada (100 U/kg en bolo intravenoso). El uso de inhibidores de la glucoproteína IIb/IIIa se dejó a criterio del operador. Después de la intervención, todos los pacientes recibieron tratamiento antiagregante plaquetario combinado doble durante 12 meses, con instrucciones de continuar indefinidamente con el ácido acetilsalicílico. Tras la intervención coronaria percutánea, se realizó a todos los pacientes un electrocardiograma, así como determinaciones de troponina y creatinina a las 6 y las 24 h. Posteriormente se efectuaron otros electrocardiogramas y evaluaciones enzimáticas si estaba indicado clínicamente. El infarto de miocardio sin onda Q se definió como un aumento de la creatinina de hasta 3 veces el límite superior de la normalidad.

### Estudio angiográfico

La anatomía de la bifurcación en situación basal se evaluó con la clasificación de Medina<sup>17</sup>. Se realizaron angiografías antes y después de la intervención coronaria. Se determinaron los siguientes parámetros en las angiografías previa y posterior a la intervención coronaria: diámetro de referencia, diámetro mínimo de la luz y porcentaje de estenosis del VP, así como diámetro de referencia, diámetro mínimo de la luz y porcentaje de estenosis de la RL. Se recogieron datos relativos a diferentes variables que pudieran incidir en el posterior daño de la guía coronaria, como el tipo de bifurcación, la tortuosidad y la calcificación.

### Estudio microscópico

Durante el periodo de estudio, se recogieron consecutivamente las guías coronarias encarceladas utilizadas durante el tratamiento



**Figura 1.** Técnica simple o *stent* condicional. A: implante del *stent* en el vaso principal; la guía de la rama lateral permanece atrapada o encarcelada (flecha) entre la pared del vaso principal y la estructura metálica del *stent*. B: recruce y posdilatación de la rama lateral; tras introducir el balón en la rama lateral, se ha retirado la guía encarcelada. C: implante de *stent* en rama lateral.


de lesiones en bifurcación con la técnica mencionada. Una vez extraída la guía, se limpiaba con una solución acuosa y se dejaba secar antes de su análisis. Para realizar el estudio microscópico, se utilizó el microscopio estereoscópico SMZ-800 (Nikon Instrument Inc.; Melville, New York, Estados Unidos). Este microscopio presenta doble lente paralela y objetivos intercambiables con aumentos continuos entre 1,0 y 6,3, con un campo visual estándar de 3,5-22,0 mm. Para la obtención de imágenes se usó una cámara de fotomicrografía DS-Fi1 en color (CCD de alta densidad, formato dos tercios de pulgada, 5,24 millones de píxeles; Nikon Instruments). Permite tamaños de imagen capturada de entre 2.560 × 1.920 píxeles (máximo, 10 cuadros por segundo) y 1.280 × 960 píxeles (máximo, 21 cuadros por segundo). Para mejorar la calidad de la imagen, se utilizó un iluminador episcópico coaxial P-ICI2 de 100 W (Nikon Instruments), que regula la alimentación y el control de la intensidad luminosa mediante transformador externo acoplado por fibra óptica.

El sistema de valoración de la guía coronaria consistió en evaluar microscópicamente los 40 cm distales con una lupa de pequeño aumento, para insistir con más detalle y lupas superiores en los puntos sospechosos. Se valoró si se habían producido alteraciones de las cubiertas externa e interna de la guía. Se obtuvo imágenes de los daños producidos y se realizó una gradación en 5 categorías:

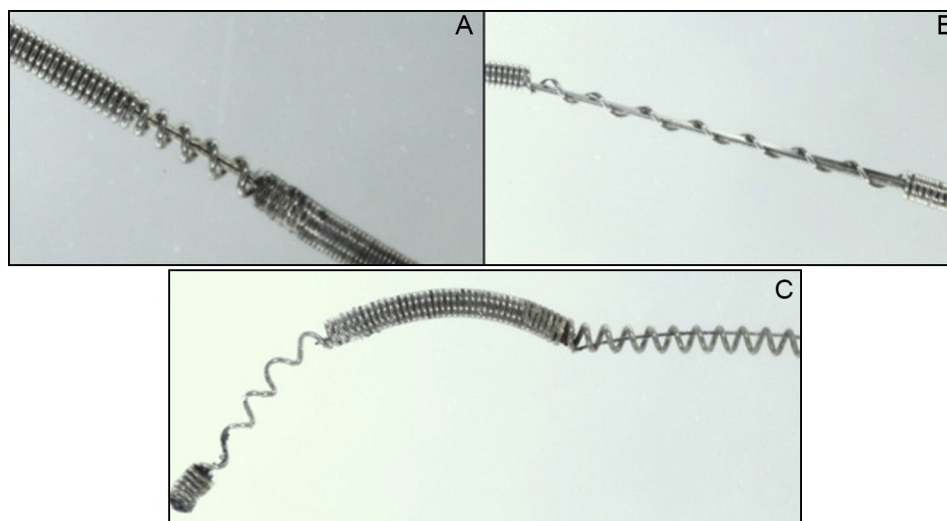
1. Ausencia de daño: cuando la guía está íntegra en toda su longitud (figura 2).
2. Daño leve (figura 3A): pérdida de la integridad de la capa externa en una longitud  $\leq 2$  mm.
3. Daño moderado (figura 3B): pérdida de la integridad de la capa externa en una longitud  $> 2$  mm.
4. Daño grave (figura 3C): visible alteración de la capa interna de la guía.
5. Rotura: discontinuidad en algún punto de su longitud.

### Análisis estadístico

Las variables dicotómicas se presentan en forma de recuentos y porcentajes del total. Las variables cuantitativas se expresan como media  $\pm$  desviación estándar. Las diferencias entre las proporciones se analizaron con la prueba de la  $\chi^2$  o la prueba exacta de Fisher, según fuera apropiado. Se utilizó una prueba de la t de Student-Fisher para



**Figura 2.** Imágenes obtenidas mediante microscopio estereoscópico en guías íntegras. A: guía no polimérica. B: guía polimérica.



**Figura 3.** Diferentes grados de daño en guías no poliméricas tras la técnica de la guía encarcelada. A: daño leve. B: daño moderado. C: daño grave.

datos no emparejados para comparar las variables continuas de los dos grupos de pacientes. Un valor de  $p < 0,05$  se consideró estadísticamente significativo. Todos los análisis se realizaron con el programa informático SPSS 20.0.0.

## RESULTADOS

### Datos basales

Los datos clínicos y angiográficos basales se muestra en la [tabla 1](#). La mayoría de los pacientes ingresaron en el hospital a causa de un síndrome coronario agudo. Las distribuciones por edad, sexo, factores de riesgo y características clínicas fueron similares en los dos grupos ([tabla 1](#)), salvo la diabetes mellitus, que fue significativamente mayor en el grupo de guías poliméricas (el 50 frente al 27%;  $p < 0,01$ ). La bifurcación más frecuentemente afectada fue la arteria descendente anterior/rama diagonal, sin diferencias significativas entre grupos ([tabla 2](#)). Las características de la intervención se resumen en la [tabla 3](#). Se trató de manera similar las lesiones de ambos grupos. Sin embargo, el número de *stents* necesarios en el grupo de guías poliméricas fue significativamente mayor ( $1,45 \pm 0,60$  frente a  $1,06 \pm 0,25$  *stents*;  $p < 0,001$ ), al igual que la necesidad de posdilatación de la RL (el 70 frente al 45%;  $p = 0,02$ ). El uso de un segundo *stent* en la RL fue bajo y casi idéntico en ambos grupos (9%). No hubo diferencias significativas entre los grupos en cuanto a los demás aspectos técnicos o el uso de inhibidores plaquetarios de la glucoproteína IIb/IIIa. Los dos grupos fueron similares por lo que respecta a la localización de la bifurcación, el tamaño del VP, el tamaño de la RL, la gravedad de las estenosis y el tipo de lesión de bifurcación según la clasificación de Medina ([tablas 2 y 4](#)). La calcificación coronaria fue significativamente más frecuente en el grupo de guías poliméricas (el 79 frente al 53%;  $p < 0,002$ ).

### Resultados de los procedimientos

Los datos angiográficos cuantitativos se resumen en la [tabla 4](#). El diámetro luminal mínimo, la estenosis de los segmentos tratados y la reducción de la estenosis inmediatamente después de la intervención fueron similares en el VP de ambos grupos. Sin embargo, las lesiones en el origen de la RL fueron más graves en el

**Tabla 1**  
Datos basales

	Poliméricas (n = 90)	No poliméricas (n = 45)	p
<b>Clínicos</b>			
Edad (años)	66 ± 9	65 ± 10	0,52
Varones	66 (73)	32 (71)	0,89
Tabaquismo	41 (46)	19 (42)	0,79
Hipercolesterolemia	61 (68)	30 (67)	0,80
Hipertensión	61 (68)	31 (69)	0,59
Diabetes mellitus	45 (50)	12 (27)	0,01
SCA en la presentación	71 (79)	40 (88)	0,20
FEVI baja (< 50%)	27 (30)	9 (20)	0,18
<b>Angiográficos</b>			
Vasos afectados/paciente			0,41
Enfermedad de un solo vaso	36 (40)	21 (47)	
Enfermedad de 2 vasos	31 (34)	17 (38)	
Enfermedad de 3 vasos	23 (26)	7 (15)	
Bifurcación tratada			0,14
DA	58 (64)	25 (55)	
ACD	11 (12)	8 (18)	
Cx	8 (9)	9 (20)	
TCl	13 (14)	3 (7)	
<b>Vaso principal</b>			
Diámetro (mm)	2,9 ± 0,4	2,9 ± 0,4	0,93
Longitud de la lesión (mm)	17 ± 8	17 ± 7	0,75
<b>Rama lateral</b>			
Diámetro (mm)	2,3 ± 0,4	2,3 ± 0,4	0,87
Longitud de la lesión	8,2 ± 2,3	7,3 ± 2,3	0,14
Tortuosidad	54 (60)	26 (58)	0,86
Calcificación	71 (79)	24 (53)	0,002

ACD: arteria coronaria derecha; Cx: arteria circunfleja; DA: descendente anterior izquierda; FEVI: fracción de eyección del ventrículo izquierdo; SCA: síndrome coronario agudo; TCl: tronco común izquierdo. Los valores expresan n (%) o media ± desviación estándar.



**Tabla 2**

Tipo de bifurcación según la clasificación de Medina

Medina	Poliméricas (n=90)	No poliméricas (n=45)	p
1,1,1	46 (51)	20 (44)	0,34
1,1,0	37 (41)	21 (47)	
1,0,1	1 (1)	0 (0)	
0,1,1	2 (2)	1 (2)	
1,0,0	1 (1)	3 (7)	
0,1,0	3 (3)	0 (0)	
0,0,1	0 (0)	0 (0)	

Los valores expresan n (%).

grupo de guías poliméricas. Así, el porcentaje de estenosis en el origen de la RL resultó mayor (un  $53 \pm 32$  frente a un  $31 \pm 31\%$ ;  $p < 0,003$ ) y el diámetro luminal mínimo, menor ( $1,04 \pm 0,7$  frente a  $1,70 \pm 0,8$  mm;  $p < 0,002$ ). Tras el tratamiento no se observaron diferencias entre los grupos en el resultado final de la bifurcación (VP y RL). Tampoco fueron significativas en la aparición de complicaciones en función del tipo de guía utilizada. En cada grupo hubo un fallecimiento. Un paciente del grupo de no poliméricas falleció a las 48 h del procedimiento por fibrilación ventricular, y otro paciente del grupo de poliméricas, tras un procedimiento de revascularización compasiva.

**Tabla 3**

Datos de la intervención

	Poliméricas (n=90)	No poliméricas (n=45)	p
<b>Vaso principal</b>			
Predilatación VP	43 (48)	16 (35)	0,23
Diámetro del stent (mm)	$2,9 \pm 0,4$	$2,9 \pm 0,5$	0,81
Longitud del stent (mm)	$21 \pm 11$	$19 \pm 7$	0,27
Número de stents	$1,45 \pm 0,60$	$1,06 \pm 0,25$	0,001
Tipo de stent			0,49
Convencional	9 (10)	9 (20)	
Xcience	45 (50)	20 (44)	
Promus element	24 (27)	11 (25)	
Endeavor	1 (1)	0 (0)	
Cypher	6 (7)	1 (2)	
Nobori	5 (5)	4 (9)	
Presión implante stent (atm)	$16,6 \pm 1,6$	$15,9 \pm 1,5$	0,06
IVUS	33 (36)	13 (29)	0,30
Posdilatación VP	39 (43)	13 (29)	0,39
<b>Rama lateral</b>			
Diámetro del balón (mm)	$2,4 \pm 0,4$	$2,3 \pm 0,3$	0,51
Stent en rama lateral	8 (9)	4 (9)	0,98
Predilatación RL	49 (54)	20 (44)	0,48
Posdilatación RL	63 (70)	20 (45)	0,02
Kissing-balloon	13 (14)	5 (11)	0,68
<b>Aspectos generales</b>			
Intervención en lugar distante	46 (51)	24 (53)	0,9
1 vaso más	22 (24)	11 (24)	
2 vasos más	14 (15)	9 (20)	
Otro segmento	10 (11)	4 (9)	
Inhibidores de GPIIb/IIIa	6 (6)	3 (6)	0,96

GPIIb/IIIa: glucoproteína IIb/IIIa; IVUS: ecografía intravascular; RL: rama lateral; VP: vaso principal.

Los valores expresan n (%) o media  $\pm$  desviación estándar.**Tabla 4**

Estudio angiográfico cuantitativo

	Poliméricas (n=93)	No poliméricas (n=45)	p
<b>Diámetro luminal mínimo (mm)</b>			
<i>Vaso principal</i>			
Basal	$0,59 \pm 0,3$	$0,52 \pm 0,3$	0,26
Tras intervención	$2,8 \pm 0,4$	$2,8 \pm 0,4$	0,81
<i>Rama lateral</i>			
Basal	$1,04 \pm 0,7$	$1,70 \pm 0,8$	0,002
Tras intervención	$1,9 \pm 0,6$	$1,9 \pm 0,7$	0,93
<b>Estenosis (%)</b>			
<i>Vaso principal</i>			
Basal	$80 \pm 10$	$82 \pm 9$	0,26
Tras intervención	$5 \pm 4$	$4 \pm 3$	0,47
<i>Rama lateral</i>			
Basal	$53 \pm 32$	$31 \pm 31$	0,003
Tras intervención	$17 \pm 19$	$12 \pm 18$	0,19

Los valores expresan media  $\pm$  desviación estándar.

### Resultados del análisis microscópico

Se observó algún tipo de daño microscópico en 25 de las guías analizadas (18%). Estas alteraciones fueron más frecuentes en el grupo de las guías no poliméricas (el 53,0 frente al 1,1%;  $p < 0,001$ ). Sin embargo, solo se produjo daño grave en 2 casos (1,5%), ambos en el grupo de guías no poliméricas. Tampoco se produjo ninguna rotura completa de la guía. En la [tabla 5](#) se exponen los resultados del análisis microscópico de las guías.

### DISCUSIÓN

Este artículo confirma la existencia de algún tipo de daño microscópico en el 18% de las guías coronarias encarceladas durante el tratamiento de bifurcaciones con *stents*, aunque sin ningún tipo de repercusión clínica. Este daño resultó más frecuente con las guías no poliméricas.

La técnica de *stent* condicional es la estrategia preferida actualmente para el tratamiento percutáneo de las bifurcaciones coronarias<sup>2-5</sup>. La técnica de la guía encarcelada se recomienda en el contexto de esta estrategia, sobre todo cuando se abordan bifurcaciones complejas<sup>18</sup>.


### Ventajas del uso de la guía encarcelada

Implantar un *stent* en el VP puede producir un desplazamiento de la carina que afecta o incluso ocluye el origen de la RL. En estas

**Tabla 5**

Gradación del daño microscópico

	Poliméricas (n=90)	No poliméricas (n=45)	p
<b>Daño microscópico, n (%)</b>			
Sin daño	89 (99)	21 (47)	0,0001
Leve	0 (0)	14 (31)	
Moderado	1 (1)	8 (18)	
Grave	0 (0)	2 (4)	
Rotura	0 (0)	0 (0)	



**Figura 4.** Daño moderado en una guía polimérica tras la técnica de la guía encarcelada.

situaciones, la guía enjaulada facilita mantener abierta la RL, y en caso de oclusión de esta, la guía es el único marcador de su posición. También facilita el acceso a la RL modificando favorablemente el ángulo de la bifurcación. Otra ventaja adicional es que produce un anclaje de la guía, y así facilita la intubación del catéter guía y suministra un apoyo más firme para cruzar el origen de la RL con el balón. Por último, en situaciones extremas, se puede utilizar para introducir un balón de bajo perfil y dilatar la RL, y terminar con la técnica de *inverted crush* o redilatando el *stent* aplastado en el VP una vez que se ha resuelto la oclusión de la rama<sup>19</sup>.

### Riesgos de la técnica de la guía encarcelada

Dado que el *stent* del VP queda impactado a presión contra la pared arterial, la guía atrapada entre estas dos estructuras puede sufrir daño e incluso fracturarse en el momento de la retirada. A pesar de que es un hecho infrecuente, se han descrito casos de rotura de la guía al realizar su extracción, una grave complicación del procedimiento que en ocasiones requiere extracción quirúrgica de urgencia<sup>7-15</sup>. Existen medidas para prevenir la fractura de la guía, como evitar las siguientes circunstancias: el uso de guías poliméricas, ubicar la porción distal de la guía en vasos secundarios de escaso calibre, las altas presiones en la suelta del *stent*, cubrir una gran porción de la guía encarcelada con *stents* y la posdilatación con balón del VP, lo que solo debería realizarse en caso de ser preciso y utilizando balones «no compliantes» y de escasa longitud<sup>9</sup>.

Actualmente se dispone de una gran variedad de guías coronarias con diferentes propiedades que las hacen apropiadas para indicaciones diversas. Dependiendo del recubrimiento externo, se podría clasificarlas en poliméricas, las de recubrimiento de material plástico, y no poliméricas, que carecen de dicha cubierta (figura 2). Aunque no existen estudios aleatorizados sobre la guía más adecuada para ser encarcelada, existen recomendaciones basadas en opiniones de expertos que aconsejan evitar el uso de las guías poliméricas en estas situaciones argumentando que se rompen más fácilmente que las no poliméricas<sup>6,8,20</sup>. Dado que la incidencia de rotura es muy baja, resulta difícil diseñar un estudio aleatorizado para identificar el tipo de guía más resistente que fuera adecuado para esta indicación.

En el estudio piloto se ha utilizado una variable subrogada de rotura, consistente en la evaluación del daño microscópico que se produce en ellas. Así, se evidenció que un porcentaje no desdeñable de guías no poliméricas sufrió algún tipo de daño externo e incluso en la porción interna, y solo una guía polimérica presentó una alteración moderada en la cubierta externa polimérica (figura 4). Los daños microscópicos obtenidos no se relacionaron con eventos clínicos y no se produjo ninguna rotura. Tampoco se evidenció un mayor número de complicaciones asociado al uso de guías poliméricas. Por lo tanto, la relevancia de nuestro estudio es solo de tipo técnico, y no clínico.

### Limitaciones

El presente estudio es observacional y la elección de la guía resultó de las preferencias del operador, una vez valoradas la anatomía coronaria y las características de la bifurcación. Así, los operadores seleccionaron las guías poliméricas para bifurcaciones más complejas, más calcificadas y más graves. Aunque este sesgo podría penalizar al grupo de guías poliméricas, paradójicamente fueron las que menos se dañaron (a pesar de que no son las recomendadas para este uso).

Otras limitaciones son tres aspectos metodológicos. En primer lugar, la elección de solo dos tipos de guías para cada grupo podría limitar la extrapolación de los resultados obtenidos a otros tipos de guías. En segundo lugar, en la evaluación del daño se usó la microscopía estereoscópica tradicional, que tiene limitaciones en cuanto a la resolución óptica, que se intentó mejorar con un iluminador episcópico axial, y por último, la clasificación propuesta para la valoración del daño es arbitraria y el punto de corte de daño > 2 mm de longitud se ha elegido con base en observaciones propias de que con menor longitud resulta difícil identificarlo por simple inspección ocular. Daños menores solo identificables por una tecnología sofisticada no tendrían trascendencia alguna.

Dado que no hay publicaciones al respecto, se piensa que estos hallazgos constituyen una base para diseños de futuros estudios aleatorizados a mayor escala.

### CONCLUSIONES

Las guías coronarias que se encarcelan durante el tratamiento de las bifurcaciones con *stent* condicional presentan a menudo daño microscópico no grave. Aunque las guías poliméricas y no poliméricas fueron igualmente efectivas en el acceso a la RL, estas se dañaron más frecuentemente cuando se encarcelaron tras el implante de *stent* en el VP.

### FINANCIACIÓN

Este proyecto ha sido financiado por el Plan Nacional de Investigación Científica, Desarrollo e Innovación Tecnológica 2008-2011, ISCIII (Instituto de Salud Carlos III), PI12/00440, financiado con fondos FEDER (Fondo Europeo de Desarrollo Regional).

### CONFLICTO DE INTERESES

M. Pan recibe pagos menores por conferencias de Abbot.

### BIBLIOGRAFÍA

1. Myler RK, Shaw RE, Stertz SH, Hecht HS, Ryan C, Rosenblum J, et al. Lesion morphology and coronary angioplasty: current experience and analysis. *J Am Coll Cardiol.* 1992;19:1641-52.
2. Levine GN, Bates ER, Blankenship JC, Bailey SR, Bittl JA, Cercek B, et al. 2011 ACCF/AHA/SCAI Guideline for Percutaneous Coronary Intervention. A report of the American College of Cardiology Foundation/American Heart Association Task Force on Practice Guidelines and the Society for Cardiovascular Angiography and Interventions. *J Am Coll Cardiol.* 2011;58:e44-122.
3. Windecker S, Kolh P, Alfonso F, Collet JP, Cremer J, Falk V, et al. 2014 ESC/EACTS Guidelines on myocardial revascularization: The Task Force on Myocardial Revascularization of the European Society of Cardiology (ESC) and the European Association for Cardio-Thoracic Surgery (EACTS) Developed with the special contribution. *EuroIntervention.* 2015;10:1024-94.
4. Lassen JF, Holm NR, Stankovic G, Lefèvre T, Chieffo A, Hildick-Smith D, et al. Percutaneous coronary intervention for coronary bifurcation disease: consensus from the first 10 years of the European Bifurcation Club meetings. *EuroIntervention.* 2014;10:545-60.

5. Alfonso F, Pan M. ¿Sabemos tratar las lesiones coronarias en bifurcación? *Rev Esp Cardiol.* 2014;67:790–3.
6. Louvard Y, Lefèvre T, Morice M-C. Percutaneous coronary intervention for bifurcation coronary disease. *Heart.* 2004;90:713–22.
7. Pourmoghaddas M, Fard OH. Retained jailed wire: a case report and literature review. *ARYA Atheroscler.* 2011;7:129–31.
8. Owens CG, Spence MS. How should I treat a patient to remove a fractured jailed side branch wire? *EuroIntervention.* 2011;7:520–7.
9. Sezgin AT, Gullu H, Ermis N. Guidewire entrapment during jailed wire technique. *J Invasive Cardiol.* 2006;18:391–2.
10. Döring V, Hamm C. Delayed surgical removal of a guide-wire fragment following coronary angioplasty. *Thorac Cardiovasc Surg.* 1990;38:36–7.
11. Balbi M, Bezante GP, Brunelli C, Rollando D. Guide wire fracture during percutaneous transluminal coronary angioplasty: possible causes and management. *Interact Cardiovasc Thorac Surg.* 2010;10:992–4.
12. Demircan S, Yazici M, Durna K, Yasar E. Intracoronary guidewire emboli: a unique complication and retrieval of the wire. *Cardiovasc Revasc Med.* 2008;9:278–80.
13. Bonvini RF, Werner KD, Buettner HJ, Buergelin KH, Zeller T. Retrieval of lost coronary guidewires during challenging percutaneous coronary interventions. *Cardiovasc Revasc Med.* 2010;11:262. e7-10.
14. Capuano F, Simon C, Roscitano A, Sinatra R. Percutaneous transluminal coronary angioplasty hardware entrapment: guidewire entrapment. *J Cardiovasc Med (Hagerstown).* 2008;9:1140–1.
15. Pawlowski K, Dorniak W, Klaudel J. Percutaneous evacuation of detached hydrophilic coating of jailed guidewire. *J Invasive Cardiol.* 2010;22:E193–5.
16. Pan M, Suárez de Lezo J, Medina A, Romero M, Segura J, Ramírez A, et al. A stepwise strategy for the stent treatment of bifurcated coronary lesions. *Catheter Cardiovasc Interv.* 2002;55:50–7.
17. Medina A, Suárez de Lezo J, Pan M. Una clasificación simple de las lesiones coronarias en bifurcación. *Rev Esp Cardiol.* 2006;59:183.
18. Legrand V, Thomas M, Zelisko M, De Bruyne B, Reifart N, Steigen T, et al. Percutaneous coronary intervention of bifurcation lesions: state-of-the-art. Insights from the second meeting of the European Bifurcation Club *EuroIntervention.* 2007;3:44–9.
19. Pan M, Romero M, Ojeda S, Segura J, Mazuelos F, Suárez de Lezo J, et al. Técnica de aplastamiento invertido para la oclusión infranqueable de la rama lateral en la angioplastia coronaria de bifurcaciones: un nuevo papel de la guía enjaulada. *Rev Esp Cardiol.* 2011;64:718–22.
20. Louvard Y, Lefevre T, Morice M. Bifurcation lesions. En: Eeckhout E, Serruys P, Wijns W, Vahanian A, Van Sambeek M, De Palma R, editores. *Percutaneous interventional cardiovascular medicine.* Toulouse: PCR Publishing; 2012.