

Imagen en cardiología

Cicatrización vascular evaluada mediante ecografía intravascular y tomografía de coherencia óptica



Vascular Healing Evaluated by Intravascular Ultrasound and Optical Coherence Tomography

Rafael Romaguera*, Luis Teruel y Joan Antoni Gómez-Hospital

Área de enfermedades del corazón, Hospital Universitario de Bellvitge-IDIBELL, Universidad de Barcelona, Barcelona, España

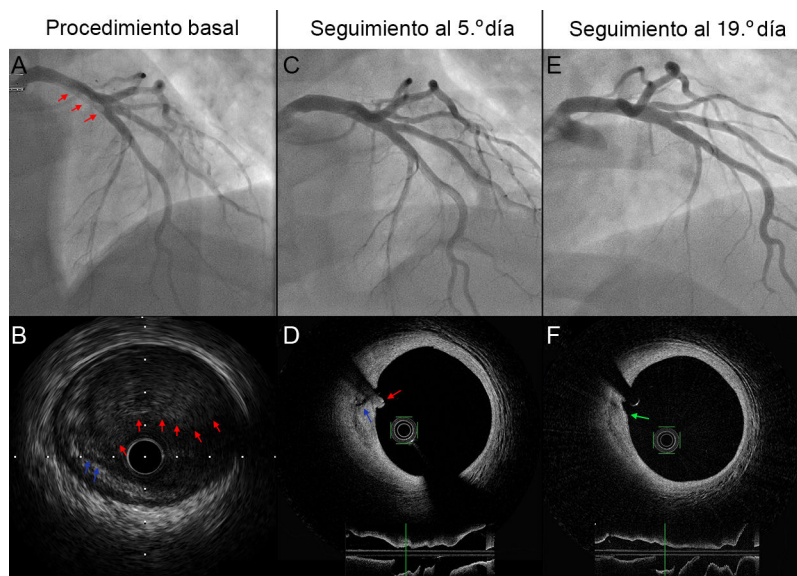


Figura.

Paciente de 34 años con infarto de miocardio con elevación del segmento ST derivado para angioplastia primaria, cuya coronariografía mostró oclusión trombótica de la arteria descendente anterior ostial, con protrusión de abundante material trombótico al tronco común.

Tras tromboaspiración inefectiva, se realizó dilatación con balón de 2,0 × 15 mm, que recuperó el flujo, aunque con persistencia de gran trombo (figura A, flechas rojas). Se realizó ecografía intravascular, que mostró una placa no significativa fisurada (figura B, flechas azules) con abundante trombo adherido (figura B, flechas rojas). Se valoró implantar *stent* farmacológico hasta el tronco común pero, dada la ausencia de estenosis significativa, el flujo normal en un paciente asintomático y el riesgo de embolización distal, se decidió no implantarlo, administrarle abciximab e ingresarlo en la unidad coronaria.

Tras tratamiento antiagregante y anticoagulante, una nueva coronariografía y una tomografía de coherencia óptica a los 5 días mostraron desaparición parcial del trombo, pero persistencia de la placa fisurada (figura D, flechas azules). La coronariografía y la tomografía de coherencia óptica realizadas a los 19 días mostraron una cicatrización casi completa de la placa (figura F, flecha verde) y ausencia de trombo. El paciente fue dado de alta y permanecía sin episodios 2 meses más tarde.

Las figuras ilustran la importancia de la imagen intravascular para la toma de decisiones y muestran el proceso de cicatrización vascular tras la rotura de una placa aterosclerótica. En este caso, la imagen intravascular evitó implantar innecesariamente un *stent* en el tronco común de un paciente joven, con lo que se ha disminuido el riesgo de embolización distal y se evitan los eventos a largo plazo relacionados con el *stent*.

Esta figura se muestra a todo color solo en la versión electrónica del artículo.

* Autor para correspondencia:

Correo electrónico: rafaromaguera@gmail.com (R. Romaguera).

On-line el 27 de octubre de 2015

Full English text available from: www.revespcardiol.org/en