

## Cartas científicas

**Experiencia única con macitentan y sildenafil en el tratamiento de la enfermedad venooclusiva pulmonar****The First Experience of Pulmonary Venous-occlusive Disease Treatment With Macitentan and Sildenafil****Sr. Editor:**

La enfermedad venooclusiva pulmonar (EVOP) es una causa rara de hipertensión arterial pulmonar. Debido a que comparte grandes similitudes con la hipertensión arterial pulmonar idiopática, distinguirlas supone un gran desafío y a su vez una necesidad, pues la primera se asocia a un pronóstico peor y el uso de tratamiento vasodilatador específico puede precipitar la aparición de edema agudo de pulmón. El trasplante de pulmón se considera a día de hoy la única alternativa terapéutica eficaz<sup>1</sup>.

Presentamos el caso de una paciente de 74 años inicialmente diagnosticada de hipertensión arterial pulmonar y tratada con macitentan y sildenafil. Se demostró una mejoría evidente a pesar de que se comprobaba finalmente que, con mucha probabilidad, se trataba de una EVOP.

En sus antecedentes destaca el diagnóstico, hace varios años, de síndrome de Sjögren por un cuadro clínico de ojo seco con anticuerpos antinucleares positivos.

Ingresó por primera vez en enero de 2015 con el diagnóstico de insuficiencia cardíaca congestiva y respiratoria grave secundaria a aleteo auricular con respuesta ventricular rápida. En ese momento se detectaron con ecocardiograma signos de hipertensión pulmonar y disfunción ventricular derecha graves, y las cavidades izquierdas tenían dimensiones y función normales (diámetro anteroposterior de aurícula izquierda, 33 mm). Tras la administración de diuréticos y reversión del ritmo a sinusal, se comprobó una mejoría sustancial y se procedió al alta hospitalaria. Un mes después la paciente reingresó por un cuadro similar, pero esta vez en ritmo sinusal. Se decidió solicitar la batería de pruebas diagnósticas recomendadas en el estudio de la hipertensión pulmonar<sup>2,3</sup>: ecografía abdominal, serologías de virus hepatotropos y de inmunodeficiencia humana, pruebas de función respiratoria, tomografía computarizada pulmonar con contraste y gammagrafía de ventilación/perfusión, que descartaron afección relevante. Se completó el estudio con cateterismo derecho en el que se evidenció hipertensión arterial pulmonar grave (presión de oclusión en arteria pulmonar, 7 mmHg), con resistencias arteriales pulmonares muy aumentadas y gasto cardíaco gravemente

reducido (tabla). En el mismo cateterismo se realizó un test de vasodilatación con óxido nítrico, que fue positivo según criterios actuales<sup>2,3</sup>, y en consecuencia se inició tratamiento con antagonistas del calcio. La paciente mostró una buena respuesta inicial con dosis crecientes de amlodipino; sin embargo, a finales de mayo reingresó de nuevo por insuficiencia cardíaca congestiva.

Tras reconsiderar el diagnóstico, se comprobó que realmente padecía esclerosis sistémica limitada (calcinosis, telangiectasias, microstomía, Raynaud... y anticuerpos anticentrómero, anti-sp100 y anti-pM-scl positivos). Se interpretó que el empeoramiento se debió a la falta de respuesta esperada en este subgrupo y se decidió iniciar el tratamiento con macitentan a dosis de 10 mg/día.

La respuesta durante los meses siguientes fue claramente satisfactoria, pero insuficiente. En septiembre de 2015 se decidió añadir sildenafil a dosis de 20 mg/8 h, y pocas semanas después volvió a reingresar por empeoramiento de la disnea y la insuficiencia cardíaca congestiva. Se solicitó una resonancia magnética nuclear cardíaca, que descartó signos de cardiopatía izquierda y estimó una aceptable función ventricular derecha. Se decidió repetir el cateterismo derecho, con lo que se comprobó una clara mejoría del gasto cardíaco y de las resistencias arteriales pulmonares (tabla). Pese a administrarle 500 ml de suero fisiológico, la presión de oclusión en la arteria pulmonar se mantuvo por debajo de 17 mmHg en todo momento, por lo que se pudo descartar definitivamente la combinación de insuficiencia cardíaca con fracción de eyección conservada.

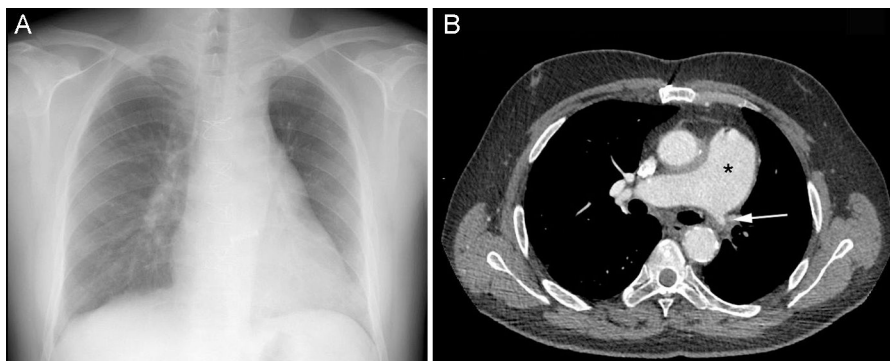
Se solicitó una tomografía computarizada pulmonar de alta resolución, que demostró la existencia de un patrón en vidrio deslustrado de distribución centrolobular, adenopatías mediastínicas de hasta 3,8 cm de diámetro y engrosamiento de septos (figura). Se repitieron además las pruebas funcionales respiratorias, en las que se observó normalidad de todos los parámetros excepto la difusión pulmonar de CO (DLCO) que, tras ajustar por el volumen alveolar (DLCO/VA 44%), se encontraba gravemente reducida, así como hipoxemia crónica grave. Con todo, se concluyó que se estaba, muy probablemente, ante un caso de EVOP asociada a esclerosis sistémica.

Actualmente, más de 1 año después desde la aparición de los síntomas, la paciente se encuentra en clase funcional II/IV de disnea, sin signos de deterioro, sus concentraciones de péptido natriurético cerebral se encuentran dentro del intervalo de la normalidad, la distancia recorrida en la prueba de los 6 min de marcha ronda los 325 m y los parámetros de función ventricular derecha y el tamaño de cavidades evaluados por ecocardiografía se encuentran también dentro de la normalidad. Su situación, por lo

**Tabla**  
Evolución de variables pronósticas antes y después del tratamiento con macitentan y sildenafil

	CF OMS	N.º de ingresos	TAPSE	S	Fr. Ac. VD	FEVD (RM)
Antes	III	5	11 mm	7 cm/s	25%	
Después	II	1	22 mm	12 cm/s	47%	47%
	PM6M	IC	RVP	PmAP	Presión AD	BNP
Antes	144 m	1,9 l/min/m <sup>2</sup>	12 UW	36 mmHg	4 mmHg	2.791 pg/ml
Después	325 m	3,28 l/min/m <sup>2</sup>	6,4 UW	42 mmHg	8 mmHg	87 pg/ml

AD: aurícula derecha; BNP: péptido natriurético cerebral; CF OMS: clase funcional de la Organización Mundial de la Salud; FEVD (RM): fracción de eyección del ventrículo derecho medida por resonancia magnética; Fr. Ac. VD: fracción de acortamiento de área del ventrículo derecho; IC: índice cardíaco; PM6M: prueba de marcha de 6 min; PmAP: presión media en arteria pulmonar; RVP: resistencia vascular pulmonar; S: velocidad de la onda sistólica del anillo tricúspide medido por Doppler tisular; TAPSE: desplazamiento sistólico del plano del anillo tricúspide.



**Figura.** Tomografía computarizada pulmonar de alta resolución. A: opacidades con patrón de vidrio deslustrado de distribución centrolobular y engrosamiento de septos interlobulares. B: adenopatía mediastínica subcarinal de hasta 38 mm de diámetro.

tanto, es estable y satisfactoria (tabla), por lo que, si se considera además el riesgo de complicaciones, no nos planteamos escalar en el tratamiento.

Si bien el diagnóstico de confirmación de EVOP se basa en hallazgos histológicos, la biopsia pulmonar se halla contraindicada en la mayoría de casos. Actualmente se considera a la tomografía computarizada pulmonar como una gran herramienta diagnóstica, pues de cumplirse los tres signos radiológicos descritos en nuestra paciente, se obtiene una especificidad de hasta el 100%.<sup>2</sup> Por otro lado, una DLCO < 55% presenta una especificidad del 89,5%; además, el resultado del cateterismo derecho y la insuficiencia respiratoria grave refuerzan el diagnóstico<sup>1</sup>.

A pesar del reconocido riesgo de edema agudo de pulmón tras el inicio del tratamiento específico en pacientes con EVOP, se han descrito series cortas de pacientes y casos aislados en los que se documenta mejoría con estas terapias, en su gran mayoría con epoprostenol a dosis bajas. El uso de vasodilatadores administrados por vía oral ha procurado mejorías leves y efímeras<sup>4</sup> y tan solo se ha descrito una experiencia positiva con un tratamiento combinado<sup>5</sup>. Nos encontramos, pues, ante la primera experiencia que documenta una mejoría clara con terapia oral combinada y el efecto beneficioso del macitentan en el tratamiento de la EVOP.

Carlos Israel Chamorro Fernández<sup>a\*</sup>, Pilar Garcés Cabello<sup>b</sup>, Rosario Pérez Mateos<sup>b</sup>, Ruth María Sánchez Soriano<sup>a</sup>, Carmen Ferrando Siscar<sup>c</sup> y Carlos Andrés Quezada Loaiza<sup>d</sup>

<sup>a</sup>Sección de Cardiología, Hospital Virgen de los Lirios, Alcoy, Alicante, España

<sup>b</sup>Unidad de Cuidados Intensivos, Hospital Virgen de los Lirios, Alcoy, Alicante, España

<sup>c</sup>Sección de Neumología, Hospital Virgen de los Lirios, Alcoy, Alicante, España

<sup>d</sup>Unidad Multidisciplinar de Hipertensión Pulmonar, Hospital Universitario 12 de Octubre, Madrid, España

\* Autor para correspondencia:

Correo electrónico: [carlosisra75@gmail.com](mailto:carlosisra75@gmail.com)  
(C.I. Chamorro Fernández).

On-line el 9 de agosto de 2016

## BIBLIOGRAFÍA

1. Montani D, Price LC, Dorfmüller P, et al. Pulmonary veno-occlusive disease. *Eur Respir J*. 2009;33:189–200.
2. Galìè N, Humbert M, Vachiery JL, et al. Guía ESC/ERS 2015 sobre diagnóstico y tratamiento de la hipertensión pulmonar. *Rev Esp Cardiol*. 2016;69:177.
3. Grupo de Trabajo de la SEC para la guía de la ESC/ERS 2015 sobre el diagnóstico y tratamiento de la hipertensión pulmonar, revisores expertos para la guía de la ESC/ERS 2015 sobre diagnóstico y tratamiento de la hipertensión pulmonar y Comité de Guías de la SEC. Comentarios a la guía ESC/ERS 2015 sobre el diagnóstico y tratamiento de la hipertensión pulmonar. *Rev Esp Cardiol*. 2016;69:102–108.
4. Sourla E, Paspala A, Boutou A, Kontou P, Stanopoulos I, Pitsiou G. A case of pulmonary veno-occlusive disease: diagnostic dilemmas and therapeutic challenges. *Ther Adv Respir Dis*. 2013;7:119–123.
5. Kuroda T, Hirota H, Masaki M, et al. Sildenafil as adjunct therapy to high-dose epoprostenol in a patient with pulmonary veno-occlusive disease. *Heart Lung Circ*. 2006;15:139–142.

<http://dx.doi.org/10.1016/j.recesp.2016.07.003>  
0300-8932/

© 2016 Sociedad Española de Cardiología. Publicado por Elsevier España, S.L.U. Todos los derechos reservados.

## Dehiscencia tardía de prótesis valvular aórtica y reactivación de arteritis de Takayasu



### Late Detachment of an Aortic Prosthetic Valve and Reactivation of Takayasu Arteritis

Sr. Editor:

La arteritis de Takayasu (AT) es una enfermedad autoinmunitaria crónica que afecta a la aorta y los segmentos proximales de las arterias originadas en el arco aórtico, especialmente la subclavia, y puede involucrar también la arteria pulmonar y sus ramas y, en ocasiones, el árbol coronario. Como consecuencia, se origina dilatación con o sin formación de aneurisma y estenosis u oclusión de los vasos afectados, acompañados de engrosamiento y calcificación parietales<sup>1</sup>.

Se calcula que entre el 13 y el 25% de los pacientes con AT tienen insuficiencia aórtica significativa en cuya etiopatogenia se ha relacionado la dilatación de la raíz aórtica<sup>1</sup>, así como la inflamación de los velos valvulares<sup>2</sup>. La insuficiencia aórtica, la hipertensión arterial y, en ocasiones, el daño coronario, son los principales factores relacionados con la aparición de insuficiencia cardíaca<sup>1</sup>. La cirugía valvular aórtica conlleva un riesgo significativo de dehiscencia protésica y de formación de pseudoaneurismas en la línea de sutura<sup>1,3,4</sup>.

Presentamos el caso de 1 paciente con AT intervenido de recambio valvular aórtico que, tras suspender el tratamiento inmunosupresor y reactivarse la AT, sufrió una dehiscencia tardía de la prótesis valvular.

Se trata de un varón diagnosticado en 2001, a la edad de 16 años, de AT e hipertensión arterial. En aquella ocasión la resonancia magnética demostró daño de la aorta ascendente, el cayado y la