

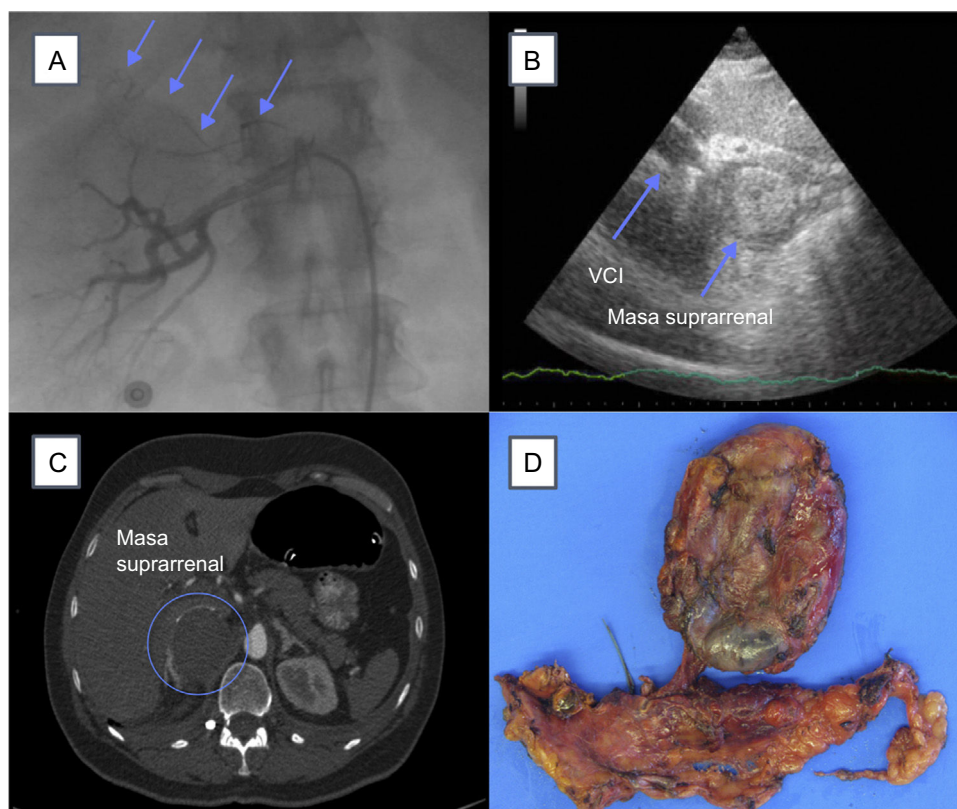Figura 2. A: arteriografía renal derecha. Las flechas muestran vascularización anormal de suprarenal; B: ecocardiograma por vía subcostal que indica VCI y masa suprarenal; C: TC de abdomen. El círculo muestra localización de la masa suprarenal, y D: pieza macroscópica del tumor. TC: tomografía computarizada; VCI: vena cava inferior.

MATERIAL SUPLEMENTARIO



Se puede consultar material suplementario a este artículo en su versión electrónica disponible en [doi:10.1016/j.recesp.2016.05.024](https://doi.org/10.1016/j.recesp.2016.05.024).

José Miguel Hernández Ramírez*,
Aridane Cárdenes León y Rakesh Sakhrani Gobind

Servicio de Cardiología, Hospital Universitario de Gran Canaria Doctor Negrín, Las Palmas de Gran Canaria, Las Palmas, España

* Autor para correspondencia:
Correo electrónico: josemi14hr@gmail.com
(J.M. Hernández Ramírez).

On-line el 12 de agosto de 2016

BIBLIOGRAFÍA

1. Agarwal V, Kant G, Hans N, Messerli FH. Takotsubo-like cardiomyopathy in pheochromocytoma. *Int J Cardiol.* 2011;153:241-8.
2. Sanchez-Recalde A, Costero O, Oliver JM, Iborra C, Ruiz E, Sobrino JA. Images in cardiovascular medicine. Pheochromocytoma-related cardiomyopathy: inverted Takotsubo contractile pattern. *Circulation.* 2006;113:e738-9.
3. Rosenbaum JS, Billingham ME, Ginsburg R, Tsujimoto G, Lurie KG, Hoffman BB. Cardiomyopathy in a rat model of pheochromocytoma. Morphological and functional alterations. *Am J Cardiovasc Pathol.* 1988;1:389-99.
4. Yunge L, Bruneval P, Cokay MS, Berry B, Peters H, Poulsen R. Perturbation of the sarcolemmal membrane in isoproterenol-induced myocardial injury of the rat. Permeability and freeze-fracture studies in vivo and in vitro. *Am J Pathol.* 1989;134:171-85.
5. Flam B, Broomé M, Frenckner B, Bränström R, Bell M. Pheochromocytoma-Induced Inverted Takotsubo-Like Cardiomyopathy Leading to Cardiogenic Shock Successfully treated with Extracorporeal Membrane Oxygenation. *Intensive Care Med.* 2015;30:365-72.
6. Sojod G, Diana M, Wall J. Successful extracorporeal membrane oxygenation treatment for pheochromocytoma-induced acute cardiac failure. *Am J Emerg Med.* 2012;30:1017.e1-3.

<http://dx.doi.org/10.1016/j.recesp.2016.05.024>

Tratamiento percutáneo con stent de la coartación atrésica de aorta en el adulto



Percutaneous Stent Placement to Treat Coarctation of Aorta Due to Atresia in Adult Patients

Sr. Editor:

La coartación de aorta (CoA) representa entre el 7 y el 10% de las cardiopatías congénitas. En esta carta hacemos referencia a un tipo

especial y muy poco frecuente (1-5% de todas las coartaciones), la obstrucción completa de aorta, en la cual hay ausencia total de flujo distal, pero con continuidad luminal entre aorta ascendente y descendente que se diferencia de la interrupción de arco, en la cual no existe dicha continuidad. Normalmente se tratan de casos de CoA de larga evolución no tratadas, que evolucionan a obstrucción completa (distal al origen de la subclavia izquierda)¹⁻³.

El diagnóstico de esta patología suele establecerse en el contexto de estudio de hipertensión arterial, accidente cerebrovascular o insuficiencia cardiaca. Desde el punto de vista

TablaCaracterísticas clínicas, técnicas, tipo de *stent* y seguimiento

Caso	Fecha	Edad	Sexo	Patología asociada	Longitud de obstrucción	Gradiente pre/post	Diámetro pre/post	Técnica de perforación	<i>Stent</i>	Resultado	Seguimiento
1	6/1997	56	Mujer	HTA Miocardiopatía dilatada NYHA III/IV TV	8 mm	60/5	0/15	Con guía de angioplastia coronaria	Palmaz 308	Eficaz	Muerte súbita arrítmica a los 2 años
2	6/1999	31	Mujer	HTA VAo bicúspide	10 mm	50/5	0/18	Con guía de angioplastia coronaria	Palmaz 4014	Eficaz	Asintomático
3	7/2000	38	Mujer	HTA VAo bicúspide	7 mm	55/2	0/18	Con guía de angioplastia coronaria	Palmaz 4014	Eficaz	Asintomático
4	11/2005	57	Varón	HTA IAo (III/IV) VAo bicúspide	12 mm	70/0	0/20	Con guía de angioplastia coronaria	<i>Stent</i> recubierto NuMED 45.8z	Fallecimiento a las 48 h	-
5	10/2011	30	Varón	HTA	11 mm	50/3	0/18	Con guía de angioplastia coronaria	<i>Stent</i> recubierto NuMED 45.8z	Eficaz	Asintomático
6	10/2014	60	Varón	HTA ACV <i>Stent</i> DA	25 mm	50/2	0/19	Catéter de radiofrecuencia	<i>Stent</i> recubierto NuMED 45.8z	Eficaz	Asintomático

ACV: accidente cerebrovascular; DA: descendente anterior; HTA: hipertensión arterial; IAo: insuficiencia aórtica; NYHA: clase funcional de la *New York Heart Association*; TV: taquicardia ventricular; VAo: válvula aórtica bicúspide.

anatómico suele cursar con abundante circulación colateral y la pared aórtica presenta degeneración quística de la media y gran desestructuración que puede desencadenar complicaciones como aneurismas y disecciones, o incluso rotura aórtica. El tratamiento quirúrgico está asociado con una elevada morbilidad con complicaciones graves como paraplejia, por lo que el tratamiento percutáneo de esta patología ha tomado gran relevancia en los últimos años^{3,4}.

Presentamos a 6 pacientes adultos (3 mujeres y 3 varones, con una media de edad de $45,3 \pm 13$ (30-60) años, todos los cuales, desde el punto de vista clínico, cursaban con hipertensión arterial, en 3 de ellos se asociaba valvulopatía aórtica congénita (válvula aórtica bicúspide) y en uno de los casos, miocardiopatía dilatada con disfunción sistólica grave en situación funcional de clase III de la *New York Heart Association* (tabla).

Todos ellos se trataron de forma percutánea con desobstrucción e implante de *stent*, en los 3 primeros convencional Palmaz (Cordis) y a partir de 2005 *stent* recubierto de politetrafluoroetileno expandido (ePTFE). El procedimiento se llevó a cabo con anestesia general mediante doble acceso arterial (radial o humeral y femoral). Para la perforación en los 5 primeros casos se utilizaron guías de desobstrucción coronaria Hi-Torque Cross-it 200 (Abbott) o Asahi Confianza (World Medical) desde la vía radial-humeral y, una vez cruzada la obstrucción, se capturó la guía con un catéter lazo (Amplatz GooseNeck) en la porción distal y se exteriorizó la guía mediante un raíl radial-femoral. En el último caso se necesitó uso de un catéter de radiofrecuencia (Nikannen) por vía femoral para la desobstrucción dado el grosor de la obstrucción (unos 20 mm) que no fue posible atravesar con guías de angioplastia.

Una vez establecido el raíl radial-femoral, se realizó dilatación progresiva con balones de 1 a 4 mm desde el acceso superior para conseguir flujo distal y en este momento desde la vía femoral se introdujo una guía de alto soporte (Amplatz extra-stiff) para continuar la dilatación con balones de mayor calibre (BALT 8-10 mm) para finalmente implantar el *stent* montado en el balón (Z-Med o BIB balloon NuMED) con diámetro similar a la aorta a la altura de la subclavia y posdilatar la porción distal del *stent* con un

balón de calibre superior para una correcta aposición. Se realizó comprobación tanto angiográfica como hemodinámica (figura).

El cierre del acceso femoral se realizó en todos los casos con Prostar XL (Abbott) sin complicaciones vasculares en ninguno de los casos. Se procedió al alta hospitalaria al tercer día y los pacientes recibieron antiagregación con ácido acetilsalicílico 100 durante 3-6 meses.

La desobstrucción e implante del *stent* se consiguió en el 100% de los casos. Observamos una reducción del gradiente desde 55 ± 8 hasta 3 ± 2 mmHg ($p < 0,001$). Como complicaciones graves referimos el caso 4 con gran circulación colateral y aneurisma gigante de arteria intercostal, que falleció 48 horas después del procedimiento por *shock* hipovolémico en el contexto de hematemesis masiva, y se comprobó en la necropsia que el *stent* había perdido el recubrimiento (sin causa clara) y había dejado, por tanto, el aneurisma intercostal comunicado con la aorta descendente que, al aumentar la presión tras la coartación, provocó un flujo retrógrado en el aneurisma que llegó a fisurar la pared del esófago y ocasionó una fístula aortoesofágica⁴.

El seguimiento medio fue de 8,4 (2-17) años (visitas clínicas y por técnicas de diagnóstico por la imagen —ecocardiograma y tomografía computarizada o angiorrsonancia magnética—). En ninguno de los casos se observaron aneurismas, disecciones o datos de reCoA. La mortalidad asciende al 33% (el caso 4 indicado anteriormente y el caso 1 que falleció a los 2 años por muerte súbita arrítmica, pues la paciente presentaba miocardiopatía dilatada con disfunción sistólica grave).

Nuestra serie de 6 casos de implante de *stent* en la CoA atrésica es comparable a otras series publicadas con buenos resultados inmediatos y a largo plazo, pues se trata de una patología de alta mortalidad. La utilización de *stents* recubiertos de ePTFE es recomendable en este tipo de intervencionismo complejo sobre aortas calcificadas y desestructuradas por necrosis quística de la media, y que pueden evolucionar a la formación de aneurismas, disecciones e incluso rotura. El *stent* debe quedar colocado correctamente en la pared con su recubrimiento de ePTFE con el fin de reducir la incidencia de complicaciones. Para simplificar el procedimiento, al asegurar la expansión del *stent* con su cubierta de

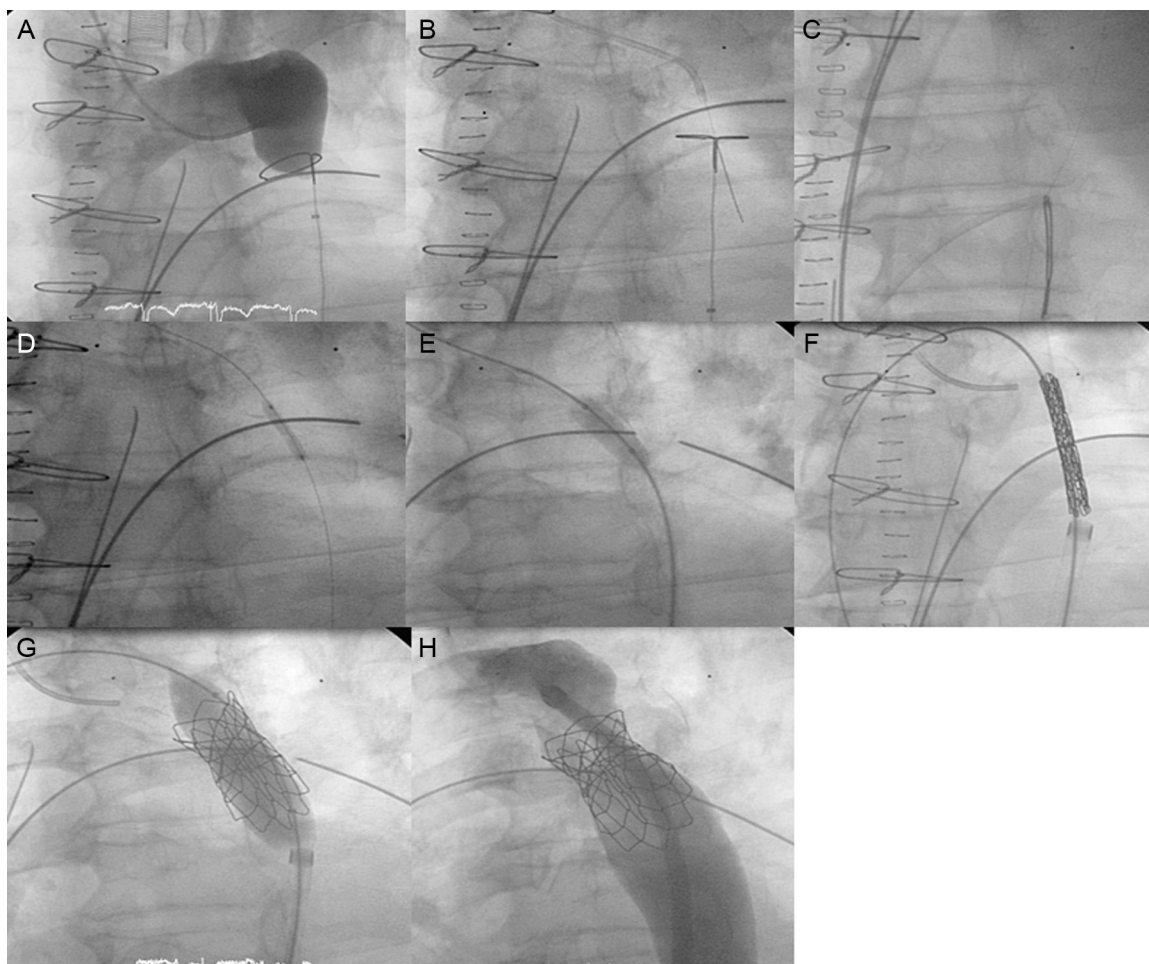


Figura. A: angiografía desde el extremo superior que muestra la obstrucción completa sin flujo distal; B: cruce de la obstrucción con guía de angioplastia (Cross-it 300) desde el acceso radial; C: captura de la guía con lazo GooseNeck y establecimiento del raíl radial-femoral; D: dilatación con balón de angioplastia coronaria desde la vía radial; E: dilatación con balón de mayor calibre (BALT) desde la vía femoral; F: introducción de la vaina de Mullins con el *stent*; G: implante del *stent*, y H: posdilatación para correcta aposición del *stent* a la pared.

ePTFE, en la actualidad estamos utilizando el sistema premontado Nudel (Evomed) muy parecido al de la de prótesis pulmonar Melody, lo que pudiera haber evitado la complicación mortal del caso 4.

En nuestra experiencia, la CoA atrésica tiene una incidencia del 4% del intervencionismo total de la CoA y representa el 12% de los casos con *stent*. La suplencia colateral suele estar muy desarrollada, lo que le confiere especial dificultad y riesgo quirúrgico, lo que ha llevado al desarrollo del tratamiento percutáneo con técnicas de desobstrucción mediante guías de angioplastia coronaria o radiofrecuencia e implante de *stent* que preferentemente debería ser recubierto de PTFE ya que reduce las complicaciones a largo plazo^{5,6}.

Luis Fernández González*, Koldobika García San Román, Roberto Blanco Mata, Josune Arriola Meabe, Juan Carlos Astorga Burgo y Juan Alcibar Villa

Departamento de Cardiología Intervencionista, Servicio de Cardiología, Hospital Universitario de Cruces, Baracaldo, Vizcaya, España

* Autor para correspondencia:

Correo electrónico: Luisfg82@hotmail.com (L. Fernández González).

On-line el 11 de agosto de 2016

BIBLIOGRAFÍA

1. Suarez de Lezo J, Pan M, Romero M, Medina A, Segura J, Pavlovic A, et al. Balloon-expandable Stent Repair of Severe Coarctation of aorta. *Am Heart J*. 1995; 129:1002-8.
2. Alcibar J, Peña N, Oñate A, Cabrera A, Galdeano JM, Pastor E, et al. Implantación primaria de *stent* en la coartación de aorta; seguimiento a mediano plazo. *Rev Esp Cardiol*. 2000;52:797-804.
3. Butera G, Heles M, Carminati M. Percutaneous treatment of aortic isthmus atresia: use of radiofrequency perforation and covered stents. *Catheter Cardiovasc Interv*. 2011;78:933-9.
4. Alcibar J, Blanco R, Fernandez L, Arriola J, García K, Peña N, et al. Elective Implantation of Covered Stents for Coarctation and Recoarctation in Adolescents and Adults. *Rev Esp Cardiol*. 2013;66:443-9.
5. Momenah T, Khan M, Qureshi S, Hijazi Z. Acquired Aortic Atresia: Catheter Therapy Using Covered Stents. *Catheter Cardiovasc Interv*. 2015;86:1063-7.
6. Suárez de Lezo J, Romero M, Pan M, Suárez de Lezo J, Segura J, Ojeda S, et al. Stent Repair for Complex Coarctation of Aorta. *JACC Cardiovasc Interv*. 2015;8: 1368-79.

<http://dx.doi.org/10.1016/j.recesp.2016.05.022>