

Imagen en cardiología

Fusión eco-escopia en el cierre percutáneo de la orejuela



Eco-X Ray Fusion in Left Atrial Appendage Closure

Miguel Ángel García-Fernández*, Alberto de Agustín y Leopoldo Pérez de Isla

Instituto Cardiovascular Clínico, Departamento de Medicina, Facultad de Medicina, Universidad Complutense, Madrid, España

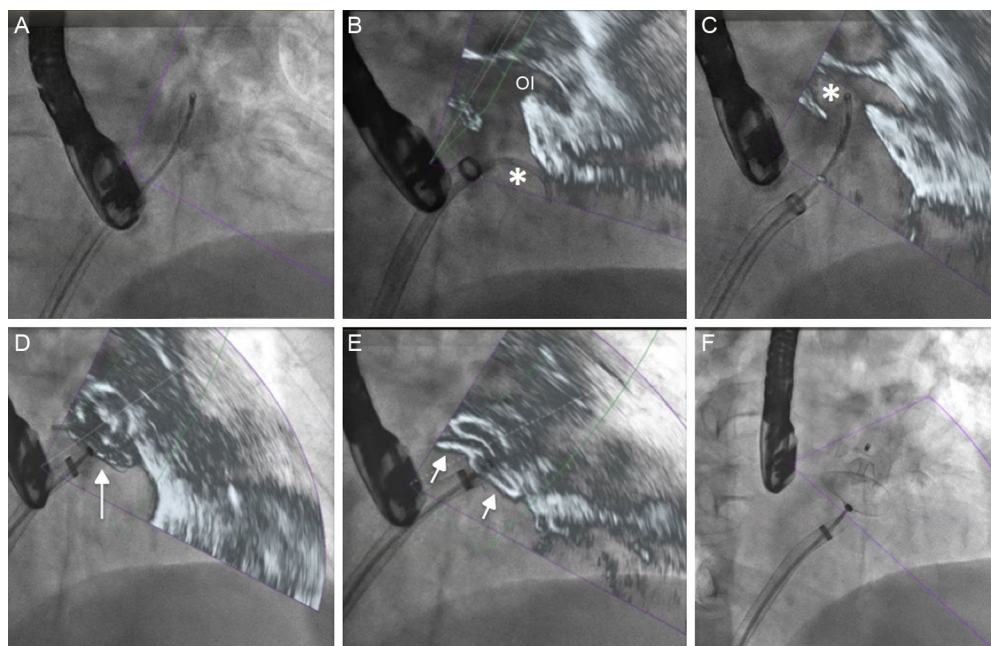


Figura.

El papel de la ecocardiografía transesofágica en la guía del intervencionismo es cada vez más importante, dado el aumento del número de pacientes a quienes se realiza un tratamiento percutáneo en las cardiopatías estructurales. Habitualmente y dependiendo del tipo de intervencionismo, la imagen de fluoroscopia no es la más adecuada para obtener la información anatómica suficiente. Por ello, la ecocardiografía desempeña un papel muy importante en el control intraprocedimiento del tratamiento percutáneo, sobre todo de las fugas perivalvulares, el implante de dispositivos MitraClip y el cierre percutáneo de la orejuela.

Recientemente se ha introducido una herramienta innovadora (sistema EchoNavigator, Philips), que ofrece la posibilidad de la fusión de imágenes de escopia rayos X y de ecocardiografía en tiempo real. El movimiento del arco de rayos se sincroniza con la sonda transesofágica del ecocardiograma y se obtienen los distintos cortes de ecocardiografía según la posición del tubo de rayos X.

En la **figura A** se observa la imagen de escopia con la guía y el catéter guía en la aurícula izquierda. En la **figura B**, la fusión permite localizar la punta de la guía (*) y su relación con la orejuela izquierda (OI). En la **figura C** se aprecia la adecuada introducción de la guía en la orejuela y en la **figura D-E** se muestra el despliegue del dispositivo. Finalmente, en la **figura F** se observa el despliegue del dispositivo en fluoroscopia sin fusión. Esta nueva herramienta va a permitir fusionar distintas modalidades de imagen, va a favorecer el intervencionismo y va a aumentar la seguridad del procedimiento.

* Autor para correspondencia:

Correo electrónico: garciafernandez@ecocardio.com (M.Á. García-Fernández).

On-line el 10 de agosto de 2016

Full English text available from: www.revespcardiol.org/en