

Escaso conocimiento entre los médicos no cardiólogos de patrones electrocardiográficos asintomáticos potencialmente letales y subestimación de su gravedad



Poor Knowledge of Potentially Lethal Electrocardiographic Patterns in Asymptomatic Patients Among Noncardiologist Physicians, and Underestimation of Their Seriousness

Sr. Editor:

Llevar a cabo la correcta interpretación de un electrocardiograma (ECG) es esencial para establecer un diagnóstico correcto de la enfermedad cardiovascular^{1,2}.

En la práctica clínica habitual, especialmente en el primer contacto médico, que no siempre es un cardiólogo especialista^{2,3}, el facultativo debe enfrentarse a pacientes asintomáticos, para quienes los hallazgos electrocardiográficos tienen un papel capital⁴. Pese a que la capacidad diagnóstica del ECG para la detección de entidades clínicas de mucha gravedad está ampliamente validada, ningún estudio ha analizado la capacidad de los facultativos para enfrentarse a estos trazados.

Nuestro objetivo es investigar las aptitudes de los médicos especialistas no cardiólogos y médicos internos residentes para establecer el diagnóstico clínico y su percepción subjetiva de la gravedad de diversos trazados potencialmente letales.

Durante la celebración de un curso de electrocardiografía para médicos de diferentes centros y especialidades sanitarias en un hospital terciario, se distribuyó, según su disposición arbitraria en el aula, un cuestionario en el que se representaban 10 trazados diagnósticos de diversos cuadros clínicos potencialmente letales, pero asintomáticos en el momento de su realización, previamente seleccionados por un grupo de cardiólogos clínicos. Se diseñaron distintos modelos de cuestionario y se modificó el orden de presentación de los distintos trazados para evitar un posible intercambio de información entre los participantes.

Se preguntó a los asistentes por el diagnóstico y su valoración subjetiva de la gravedad por una escala que oscilaba entre 0 (ECG

anodino) y 100 (ECG letal). Dos expertos cardiólogos evaluaron previamente los posibles diagnósticos y su gravedad. La concordancia de la valoración subjetiva de la gravedad realizada por estos fue excelente según el coeficiente de correlación intraclass (0,92; intervalo de confianza, 0,66-0,98) (figura).

Se asignó un valor de 2 puntos a los participantes que identificaran correctamente la entidad, 1 punto a los que acertaran el diagnóstico sindrómico y 0 a las respuestas completamente fallidas.

Participaron en el estudio 163 médicos: 117 mujeres (71,8%) y 112 médicos internos residentes (68,7%), con una mediana de edad de 27 años. De ellos, 56 (50%) eran residentes de segundo año y 31 (27,6%), de tercer año; 28 participantes (17,2%) eran médicos de atención primaria y 23 (14,1%), médicos de servicios de emergencias (en estos 2 grupos la mediana de edad era 44 años).

La puntuación media sobre el diagnóstico resultó llamativamente baja, 6 puntos. No se encontraron diferencias en función del sexo (p = 0,47) o el tipo de facultativo (médicos internos residentes, médicos de atención primaria o médicos de emergencias) (p = 0,21).

El porcentaje de diagnósticos clínicos correctos en los 10 ECG que se distribuyeron entre los asistentes fue extremadamente bajo. Osciló entre el 0,6% en el bloqueo de rama alternante y el 41,7% en el patrón clásico del síndrome de Wellens (que traduce una lesión crítica en la arteria descendente anterior).

En la figura se muestra el porcentaje de aciertos en el diagnóstico. También refleja la puntuación mediana que los facultativos que realizaron el diagnóstico clínico correcto atribuían a cada registro en función de su percepción subjetiva de la gravedad y la comparación con la mediana de puntuación otorgada por los cardiólogos expertos. La correlación entre la valoración subjetiva de los expertos y los participantes que acertaron los diagnósticos resultó ser 0 (-0,09; intervalo de confianza, -0,24 a 0,33).

Las valoraciones subjetivas de la gravedad de todos los ECG de los participantes, comparadas con la opinión de los expertos, presentaron diferencias estadísticamente significativas, excepto las de los trazados de miocardiopatía hipertrófica, patrón de Brugada y bloqueo de rama alternante (figura).

Destaca el trazado con un intervalo QT de 580 ms, pues la mediana de puntuación de gravedad asignada por los médicos que

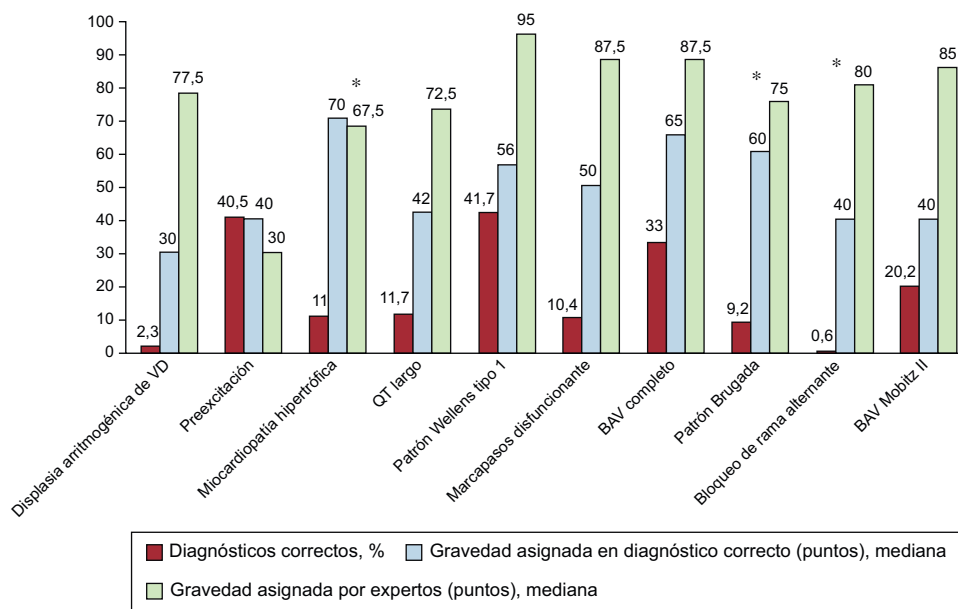


Figura. Porcentaje de diagnósticos correctos, mediana de gravedad asignada por los facultativos que acertaron el diagnóstico clínico y mediana de gravedad asignada por los cardiólogos expertos. BAV: bloqueo auriculoventricular; VD: ventrículo derecho. *Diferencias no significativas entre la mediana de gravedad otorgada por los participantes y la de los cardiólogos expertos (p > 0,05).

acertaron el diagnóstico fue 42 (0-100), mientras que los expertos asignaron 72,5 (70-75) puntos.

En el síndrome de Wellens, la mediana de gravedad asignada resultó de 56 (20-100) puntos, mientras los expertos le otorgaron 90.

Respecto a las bradiarritmias, el bloqueo auriculoventricular completo y el de segundo grado Mobitz II son dignos de mención. Acertó el primero solo un 33%, con una mediana de gravedad estimada de 65 (20-100) puntos, frente a 87,5 (85-90) según los expertos. El segundo recibió el 20,2% de diagnósticos correctos y una mediana de gravedad de 40 (10-90) puntos, mientras que los cardiólogos le asignaron 85 (80-90).

La *figura* aportada muestra cómo este hecho se reproduce de modo similar en la interpretación de los 10 trazados.

A tenor de los datos aportados y pese a que desempeña un papel fundamental en el diagnóstico de la enfermedad cardiovascular, la interpretación electrocardiográfica continúa siendo una asignatura pendiente. Esta afirmación se hace patente sobre todo en el ámbito del primer contacto médico, en concordancia con otros estudios disponibles³.

Nuestro trabajo muestra un porcentaje de diagnósticos correctos y reconocimiento de patrones electrocardiográficos extremadamente bajo en la población analizada.

Otro hecho resulta aún más impactante; el presente trabajo señala una incorrecta percepción de la gravedad de distintos procesos cardiovasculares potencialmente letales diagnosticados fundamentalmente a través de la lectura del ECG. Este se consideró anodino en numerosas ocasiones, y se subrayó la necesidad de programas de entrenamiento y formación de los mencionados facultativos en materia de lectura e interpretación electrocardiográfica.

Juan Carlos Gómez-Polo^{a,*}, Javier Higuera Nafra^a, Pedro Martínez-Losas^a, Victoria Cañadas-Godoy^b, Ramón Bover-Freire^c y Julián Pérez-Villacastín^b

^aServicio de Cardiología, Hospital Clínico San Carlos, Madrid, España

^bUnidad de Electrofisiología y Arritmias, Servicio de Cardiología, Hospital Clínico San Carlos, Madrid, España

^cUnidad de Insuficiencia Cardíaca, Servicio de Cardiología, Hospital Clínico San Carlos, Madrid, España

* Autor para correspondencia:

Correo electrónico: jc.gomezpolo@gmail.com (J.C. Gómez-Polo).

On-line el 31 de agosto de 2016

BIBLIOGRAFÍA

- Martínez-Losas P, Higuera J, Gómez-Polo JC, Cañadas-Godoy V. The influence of clinical information in electrocardiogram interpretation. *Rev Clin Esp*. 2016; 216:171-172.
- Retana-Puigmartí M, De Frutos-Echaniz E, Castro-Acuña-Baixaui I, Val-Jimenez A. Diagnosticar un síndrome de Brugada: el papel de la atención primaria. *Semergen*. 2011;37:569-572.
- Borrás X, Murga N, Fiol M, Pedreira M. Novedades en cardiología clínica: electrocardiografía de superficie, enfermedad vascular y mujer y novedades terapéuticas. *Rev Esp Cardiol*. 2010;63(Supl 1):3-16.
- Kadish AH, Buxton AE, Kennedy HL, et al. ACC/AHA clinical competence statement on electrocardiography and ambulatory electro-cardiography. *Circulation*. 2001; 104:3169-3178.

<http://dx.doi.org/10.1016/j.recesp.2016.07.024>

0300-8932/

© 2016 Sociedad Española de Cardiología. Publicado por Elsevier España, S.L.U. Todos los derechos reservados.

Migración retrógrada subaguda de TAVI solucionada con un procedimiento *valve-in-valve*



Subacute Retrograde TAVI Migration Successfully Treated With a Valve-in-valve Procedure

Sr. Editor:

Un varón de 65 años con estenosis aórtica degenerativa grave (*figura 1A* y *figura 2A*) y función sistólica conservada fue evaluado por el equipo cardiológico de nuestro centro para un posible reemplazo quirúrgico de válvula aórtica o implante percutáneo de válvula aórtica (TAVI). Se optó por una intervención de TAVI, ya que presentaba una aorta intensamente calcificada. Antes de la intervención se obtuvo una angiogramografía computarizada (angio-TC) para elegir la vía adecuada y el tipo y el tamaño de la prótesis para la intervención. El paciente no tenía una arteriopatía periférica significativa, por lo que se optó por la vía transfemoral. El área de la raíz aórtica era de 430 mm² en la angio-TC. El diámetro de la raíz aórtica medido con la ecocardiografía transesofágica bidimensional era de 24 mm. Por consiguiente, se optó por una válvula Edwards-SAPIEN XT de 26 mm. La intervención de TAVI se realizó (con ecocardiografía transesofágica) utilizando predilatación con balón y sin posdilatación, y no hubo complicaciones inmediatas. El balón se preparó según lo indicado en las recomendaciones del fabricante (es decir, sin preparación blanda, utilizando la menor cantidad de solución salina en el balón). La fluoroscopia (*figuras 1A y B*, *vídeo 1* y *vídeo 2 del material suplementario*) y las ecocardiografías transesofágica y

transtorácica (*figuras 2A y B* y *vídeo 3* y *vídeo 4 del material suplementario*) confirmaron la apropiada colocación de la prótesis, con un gradiente medio de 9 mmHg y ausencia de fugas paravalvulares relevantes. Sin embargo, 24 h después de la intervención, se realizó una ecocardiografía transtorácica de seguimiento y se observó la aparición *de novo* de un gradiente aórtico medio de 42 mmHg (*figura 2C*). La válvula protésica había migrado retrocediendo hacia el tracto de salida, con lo que no cubría la válvula nativa, que volvía a ser funcionante (*figura 1C* y *figura 2D*, *vídeo 5* y *vídeo 6 del material suplementario*). Se revisó el caso y se llegó a la conclusión de que se podría haber colocado la prótesis valvular en una posición ligeramente demasiado baja y podría haberse expandido de manera subóptima durante la intervención. Después de comentar el caso en el equipo cardiológico, se optó por una intervención *valve-in-valve* con una segunda válvula Edwards-SAPIEN XT de 26 mm (*figura 1D* y *vídeo 7 del material suplementario*). Esto permitió tratar con éxito la estenosis aórtica e impidió una mayor migración de la prótesis original. Se dio de alta al paciente 3 días después de la segunda intervención, y en el seguimiento realizado al cabo de un año no presentaba insuficiencia cardíaca y la prótesis tenía una función adecuada.

La migración retrógrada de la válvula protésica tras TAVI es muy poco frecuente. Puede producirse durante la intervención¹, en los primeros días tras ella² o después^{3,4}. El primer paso para poder resolverlo es identificar los factores que contribuyen a que la migración se produzca. Estos factores incluyen desde la colocación inadecuada de la prótesis (es decir, demasiado baja)¹, hasta la expansión subóptima de la válvula, la calcificación desigual o insuficiente del anillo aórtico que haga que la fijación de la prótesis