

## Imagen en cardiología

# Reparación del arco aórtico mediante *stent* XL en Marfan

## Aortic Arch in Marfan Syndrome Repaired Using the XL-stent

Noelia Cenizo Revuelta\*, Vicente Gutiérrez Alonso y Carlos Vaquero Puerta

Servicio de Angiología y Cirugía Vascular, Hospital Clínico Universitario de Valladolid, Valladolid, España

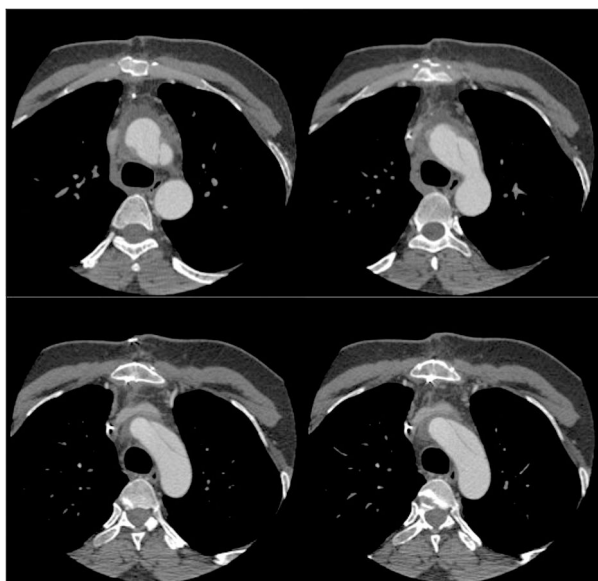


Figura 1.

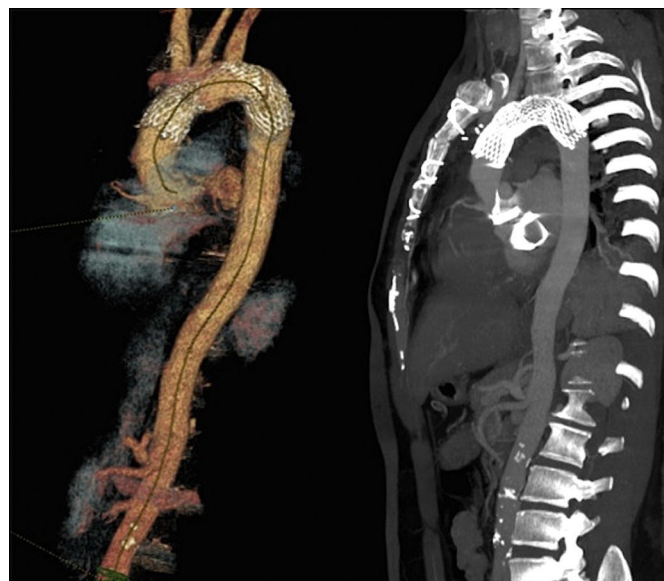

Figura 2.

Paciente de 35 años con síndrome de Marfan que presenta insuficiencia aórtica grave y que 5 años antes se había sometido a cirugía electiva por dilatación de la raíz aórtica, con sustitución de la aorta ascendente por tubo de dacrón. Se sometió a una nueva cirugía de sustitución de la válvula aórtica por una mecánica. En el posoperatorio inmediato, la angiografía por tomografía computarizada de control reveló la existencia de disección de tipo A localizada en el cayado aórtico, desde la salida del tronco arterial braquiocefálico hasta la salida de la arteria subclavia izquierda (figura 1). Se consultó a nuestro servicio para llevar a cabo una reparación endovascular de la lesión, dado el antecedente de repetidas cirugías aórticas previas.

Mediante abordaje percutáneo y con una hipotensión controlada (80 mmHg), se implantó un *stent* E-XL (32 × 28 × 130 mm, JOTEC GmbH, Hechingen, Alemania) en el arco aórtico, cubriendo totalmente las puertas de entrada. La arteriografía intraoperatoria confirmó el correcto posicionamiento y la permeabilidad de los troncos supraaórticos. No se observaron eventos isquémicos o hipoperfusión en el territorio supraaórtico.

A los 3 meses, la angiografía por tomografía computarizada mostró trombosis completa de la luz falsa (figura 2). Al tratarse de un paciente con Marfan, una cirugía inicial más amplia (tubo valvulado tipo Bental) podría haber prevenido la posterior reintervención. Esta enfermedad hace a los pacientes proclives a sufrir múltiples cirugías aórticas durante su vida, y consideramos importante tratarlos en unidades multidisciplinarias, con amplia experiencia y disponibilidad de recursos, incluidos los endovasculares. Este uso fuera de guía del *stent* E-XL supone una solución poco invasiva y resolutive.

\* Autor para correspondencia:  
Correo electrónico: [noecen@yahoo.es](mailto:noecen@yahoo.es) (N. Cenizo Revuelta).  
On-line el 24 de febrero de 2017

Full English text available from: [www.revespcardiol.org/en](http://www.revespcardiol.org/en)