

Ivabradina como alternativa a la ablación del nódulo AV para un paciente con fibrilación auricular permanente



Ivabradine as an Alternative to AV Node Ablation in a Patient With Permanent Atrial Fibrillation

Sr. Editor:

La terapia de resincronización cardiaca en pacientes con fibrilación auricular (FA) requiere un estricto control de la frecuencia ventricular para asegurar un porcentaje de estimulación biventricular lo más cercano posible al 100% y que permita una adecuada respuesta a la terapia¹. Para ello se utilizan fármacos frenadores de la conducción auriculoventricular (AV) y, cuando estos fracasan, se indica la ablación del nódulo AV, lo cual conlleva que el paciente se haga dependiente de marcapasos. Se presenta el caso de un paciente en FA permanente portador de un resincronizador, en el que se utilizó ivabradina como alternativa a la ablación del nódulo AV para el control de la frecuencia cardiaca.

Se trata de un varón de 60 años portador de una prótesis mitral mecánica por una estenosis mitral reumática, en FA permanente conducida con bloqueo de rama izquierda. Durante su evolución presentó disfunción sistólica grave del ventrículo izquierdo e insuficiencia cardiaca en ausencia de lesiones coronarias, motivo por el cual se le implantó un desfibrilador-resincronizador. En las revisiones posteriores al implante, se comprobó un 74% de estimulación biventricular pese a haber escalado el bisoprolol a la dosis máxima tolerada (5 mg/12 h) y programar el dispositivo en VVIR con una frecuencia mínima de 70 lpm. No se añadió digoxina por antecedentes de intoxicación digitálica e insuficiencia renal. Se decidió realizar un intento terapéutico con ivabradina (5 mg/12 h) antes de plantear la ablación del nódulo AV. Once días después el dispositivo mostraba un porcentaje de estimulación biventricular del 95% (figura). En una nueva revisión realizada 1 mes después de iniciar la ivabradina, la estimulación se mantenía en el 96%, por lo que no fue necesario realizar la ablación.

La ivabradina es un inhibidor de la corriente If, principal determinante de la frecuencia de descarga del nódulo sinusal. Su efecto beneficioso como fármaco bradicardizante en pacientes en ritmo sinusal está claramente demostrado, tanto en enfermedad coronaria como en insuficiencia cardiaca.

Sin embargo, el canal de sodio que determina la corriente If no se encuentra exclusivamente en el nódulo sinusal, sino que también está presente en altas concentraciones tanto en el nódulo AV compacto como en sus extensiones posteronodulares². La corriente If, además de determinar el automatismo del marcapasos nodular subsidiario, al parecer también está directamente relacionada con las propiedades de conducción del nódulo AV (dromotropismo). En un ensayo clínico en el que se administró un inhibidor de la corriente If (zatebradina) o placebo a pacientes sin cardiopatía estructural, el fármaco produjo un alargamiento significativo de los parámetros electrofisiológicos de conducción nodular (intervalo AH, periodo refractario efectivo AV y longitud de ciclo de Wenckebach)³. Más recientemente, se ha comprobado que la ivabradina también tiene este efecto depresor de la conducción nodular. En un estudio experimental en modelo animal publicado por Verrier et al.⁴, la administración de ivabradina durante el ritmo auricular estimulado produjo un alargamiento de los intervalos PR y AH que fue más marcado a frecuencias de estimulación auricular rápidas (dependencia de uso), sin alterar la conducción en el sistema His-Purkinje ni el intervalo QT. Cuando se administró el fármaco durante la FA, se observó una reducción de la respuesta ventricular sin alterar las frecuencias dominantes en las aurículas.

Hay menos experiencia publicada con ivabradina como fármaco para el control de la respuesta ventricular durante FA en humanos. En una pequeña serie de casos, la administración oral de ivabradina mejoró el control de la respuesta ventricular y la capacidad funcional en 4 de 6 pacientes con FA rápida sintomática a pesar del tratamiento con bloqueadores beta⁵. Más recientemente, un ensayo clínico con 32 pacientes con FA mostró que la ivabradina produce una reducción estadísticamente significativa de las frecuencias cardiacas media y máxima frente a placebo, sin cambios relevantes en la frecuencia cardiaca mínima tras 1 mes de tratamiento⁶.

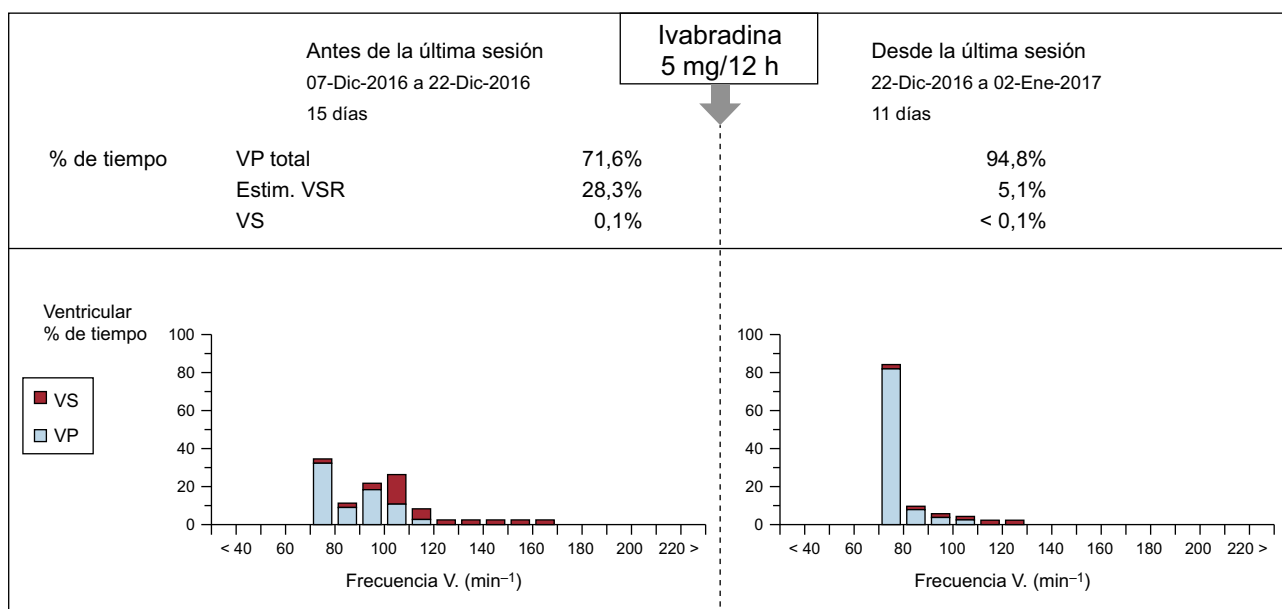


Figura. Registro del resincronizador en 2 revisiones consecutivas del dispositivo (antes y después de iniciar ivabradina oral). Se observa que el porcentaje de estimulación biventricular asciende del 71,6 al 94,8% tras 11 días del tratamiento con ivabradina. El porcentaje de ritmo ventricular intrínseco (no resincronizado) se expresa como VS y Estim. VSR, que corresponde a un algoritmo de estimulación en respuesta a los latidos ventriculares detectados. Estim. VSR: *ventricular sensing response* (respuesta a la detección ventricular); VP: *ventricular pacing* (estimulación ventricular); VS: *ventricular sensing* (detección ventricular).

La disponibilidad de fármacos para el control de la frecuencia cardíaca para los pacientes con disfunción ventricular es muy escasa, lo que conlleva indicar la ablación del nódulo AV en muchos casos. La seguridad de ivabradina, demostrada en grandes ensayos clínicos con pacientes en riesgo (enfermedad coronaria e insuficiencia cardíaca), sumada a la ausencia de efectos vasodilatadores o depresores de la contractilidad miocárdica, la convierten en un fármaco prometedor para el control de la respuesta ventricular de los pacientes con FA. La inclusión de ivabradina en el arsenal de fármacos frenadores de la conducción nodular debería respaldarse en ensayos clínicos realizados *ad hoc*.

Adolfo Fontenla^{a,*}, Lola Villagraz^a, Javier de Juan^b, Álvaro Lozano^a, Sebastián Giacomani^a y María López-Gil^a

^aUnidad de Arritmias, Servicio de Cardiología, Hospital Universitario 12 de Octubre, Madrid, España

^bUnidad de Insuficiencia Cardíaca y Trasplante, Servicio de Cardiología, Hospital Universitario 12 de Octubre, Madrid, España

* Autor para correspondencia:

Correo electrónico: drfontenla@gmail.com (A. Fontenla).

On-line el 25 de abril de 2017

BIBLIOGRAFÍA

1. Koplan BA, Kaplan AJ, Weiner S, Jones PW, Seth M, Christman SA. Heart failure decompensation and all-cause mortality in relation to percent biventricular pacing in patients with heart failure: is a goal of 100% biventricular pacing necessary? *J Am Coll Cardiol*. 2009;53:355-360.
2. Dobrzynski H, Nikolski VP, Sambelashvili AT, et al. Site of origin and molecular substrate of atrioventricular junctional rhythm in the rabbit heart. *Circ Res*. 2003;93:1102-1110.
3. Chiamvimonvat V, Newman D, Tang A, et al. A double-blind placebo-controlled evaluation of the human electrophysiologic effects of zatebradine, a sinus node inhibitor. *J Cardiovasc Pharmacol*. 1998;32:516-520.
4. Verrier RL, Bonatti R, Silva AF, et al. Inhibition in the atrioventricular node by ivabradine causes rate-dependent slowing of conduction and reduces ventricular rate during atrial fibrillation. *Heart Rhythm*. 2014;11:2288-2296.
5. Guiseppe C, Chiara F, Giuseppe R, Maurizio V. Addition of ivabradine to betablockers in patients with atrial fibrillation: Effects on heart rate and exercise tolerance. *Int J Cardiol*. 2016;202:73-74.
6. Wongcharoen W, Ruttanaphol A, Gunaparn S, Phrommintikul A. Ivabradine reduced ventricular rate in patients with non-paroxysmal atrial fibrillation. *Int J Cardiol*. 2016;224:252-255.

<http://dx.doi.org/10.1016/j.recesp.2017.03.005>
0300-8932/

© 2017 Sociedad Española de Cardiología. Publicado por Elsevier España, S.L.U. Todos los derechos reservados.

Implante de dispositivo de asistencia ventricular izquierda de larga duración en un paciente con miocardiopatía hipertrófica obstructiva



Implantation of a Long-term Left Ventricular Assist Device in a Patient With Obstructive Hypertrophic Cardiomyopathy

Sr. Editor:

La estabilización del número de trasplantes cardíacos y el aumento de los tiempos de espera han llevado al incremento de implantes de dispositivos de asistencia ventricular izquierda (DAVI) de larga duración en enfermos con insuficiencia cardíaca terminal¹. Sin embargo, cuando la causa es la miocardiopatía hipertrófica (MCH) y las miocardiopatías restrictivas, la opción del soporte mecánico no es obvia, ya que por sus características anatómicas se suele considerarlas contraindicación para la terapia con DAVI^{2,3}. La razón es que el ventrículo izquierdo suele ser demasiado pequeño o trabeculado; esto supone riesgo de colapso al asistirlo e ineficacia de la asistencia y bajo gasto, así como succión del tejido circundante, trombosis e ictus^{2,3}. La complejidad es incluso mayor para optimizar el flujo sin crear succión cuando el paciente comienza a moverse y cambiar de posturas, debido a los cambios de orientación de la cánula de entrada. Por ello, los pacientes con MCH reciben DAVI solo ocasionalmente, y se han indicado pequeñas series unicéntricas, incluso mezclando MCH con restrictivas^{2,3}. Se presenta el caso de 1 paciente de nuestro centro con MCH que recibió un DAVI, el primero indicado en España. Los objetivos son confirmar que pacientes seleccionados pueden beneficiarse de esta terapia y aportar información sobre parámetros anatómicos, funcionales y quirúrgicos útiles para el implante de DAVI en MCH.

El paciente es un varón de 66 años, con MCH obstructiva, al que en 2004 se implantó desfibrilador tras episodio de muerte súbita recuperada por fibrilación ventricular. En 2013 se realizó ablación

septal sin éxito. Ingresó por insuficiencia cardíaca en 2015, y se lo derivó para valoración antes del trasplante. Se lo incluyó en lista electiva a los 3 meses, tras optimizar el tratamiento médico y resincronizar. Tras 1 año en lista, contrajo hipertensión pulmonar irreversible, y se decidió evaluarlo para DAVI como puente a candidatura. El cateterismo cardíaco derecho (en septiembre de 2016) mostró presión auricular derecha (PAD) de 11 mmHg; presión pulmonar media de 45 mmHg; enclavamiento (PCP) de 22 mmHg; índice cardíaco a 1,5 l/min/m² y resistencias vasculares pulmonares en 9,2 UW. Se observó relación PAD/PCP de 0,45 e índice de trabajo sistólico de ventrículo derecho (VD) de 397 mmHg/ml/m². Se realizó ecocardiograma transtorácico (figura 1) para valorar el VD y sus dimensiones, que parecieron suficientes. Presentaba insuficiencia mitral de grado III/IV por movimiento sistólico anterior y gradiente dinámico en tracto de salida de 50 mmHg, sin insuficiencia aórtica. El VD basal era de 48 mm; S' del Doppler tisular, 9 cm/s; desplazamiento sistólico del plano del anillo tricuspídeo (TAPSE), 14 mm, y función radial subjetiva conservada, con cambio fraccional de área del 59%. Se descartaron trombos intraventriculares y *shunts* mediante ecocardiograma transesofágico. De la analítica destacaban: aclaramiento de creatinina, 53 ml/min, y fracción aminoterminal del péptido natriurético cerebral, 4.866 pg/ml. Se calculó una puntuación HeartMate II de 2,67.

En octubre de 2016 se implantó un HeartWare HVAD con 113 min de circulación extracorpórea. Se desestimó la necesidad de realizar procedimientos quirúrgicos adicionales. La miectomía septal se consideró innecesaria, ya que añadiría complejidad a la cirugía y obligaría a pinzamiento aórtico, con riesgo de insuficiencia aórtica y/o *shunts* residuales. Durante el implante se comprobó visualmente y con ecocardiograma transesofágico que las trabéculas apicales no interferían con el orificio de entrada del sistema. No reseca las trabéculas evitó que una resección incompleta dejase restos que pudieran ser succionados por el DAVI, dada la dificultad técnica para hacerlo a través del pequeño