

Imagen en cardiología

Confirmación patológica *in vivo* de neoaterosclerosis



In Vivo Pathologic Confirmation of Neoatherosclerosis

Pilar Jiménez-Quevedo^{a,*}, Nieves Gonzalo^a y Fernando Alfonso^b

^a Departamento de Cardiología, Hospital Clínico San Carlos, IdISSC, Madrid, España

^b Departamento de Cardiología, Hospital Universitario de La Princesa, Instituto de Investigación Sanitaria, IIS-IP, Universidad Autónoma de Madrid, Madrid, España

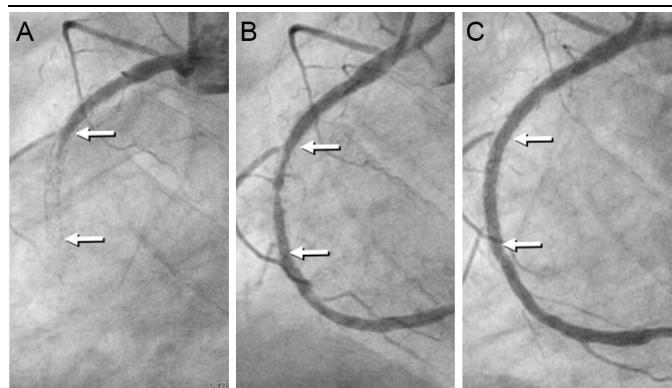


Figura 1.

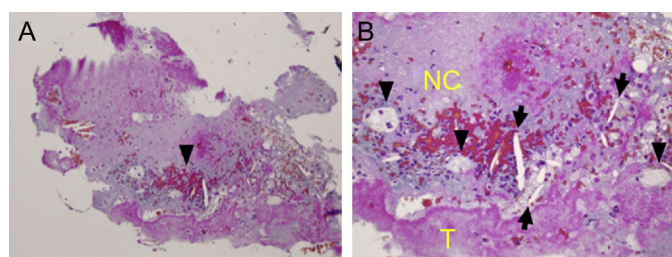


Figura 3.

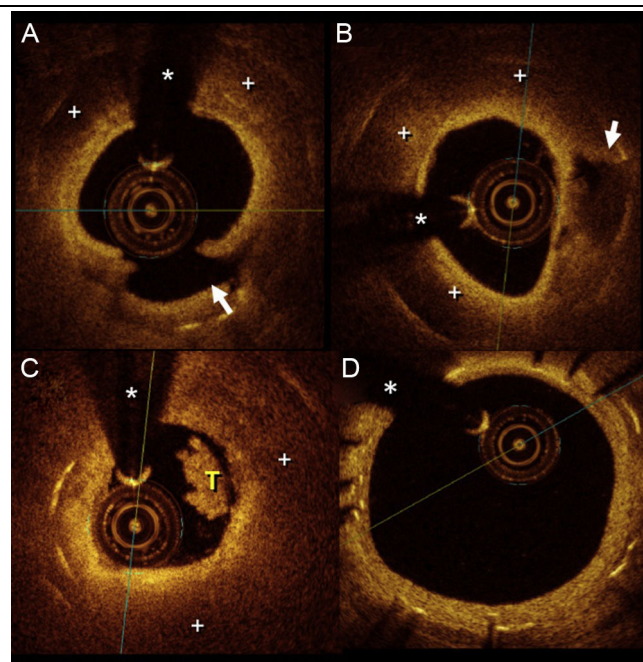


Figura 2.

En estudios anatomopatológicos previos se ha descrito la neoaterosclerosis en el *stent* como un nuevo sustrato anatomopatológico de los eventos trombóticos tardíos. Un varón de 63 años, al que se había implantado un *stent* farmacoactivo en la parte media de la arteria coronaria derecha 2 años antes, sufrió un infarto de miocardio con elevación del segmento ST de cara inferior. En la coronariografía de urgencia se observó una trombosis del *stent* en la arteria coronaria derecha (figura 1A, flecha). La aspiración del trombo obtuvo un material abundante y produjo un flujo coronario anterógrado normal (figura 1B). A continuación, se trató la arteria con una angioplastia con balón, y se obtuvo un buen resultado angiográfico (figura 1C). Inmediatamente después de la aspiración del trombo se realizó una tomografía de coherencia óptica (figura 2), que reveló una neoaterosclerosis consistente en áreas amplias de lípidos (+) que ocultaban la mayor parte de los *struts* subyacentes y una amplia rotura de la cubierta (figura 2A). Se observó también una neoíntima brillante que cubría los depósitos de lípidos (+) y una cavidad de la placa (flecha) con origen en la rotura de la cubierta adyacente (figura 2B). En la luz se aprecia claramente un trombo blanco (T) (figura 2C). El asterisco (*) indica un artefacto de la guía. También había una leve proliferación de la neoíntima en el borde del *stent* (figura 2D). Para el examen histopatológico de las muestras intracoronarias obtenidas tras la aspiración se utilizó tinción con tricrómico de Masson (figura 3A; $\times 20$). El examen del tejido obtenido a mayor aumento (figura 3B; $\times 40$) mostró que consistía en el trombo (T), cristales de colesterol (flechas), macrófagos espumosos cargados de lípidos (puntas de flecha) y un gran núcleo necrótico (NC), que es la característica distintiva de la neoaterosclerosis en el *stent*.

Este caso muestra, *in vivo*, la estrecha correlación existente entre las exploraciones de imagen intracoronarias y el correspondiente sustrato anatomopatológico en un paciente con una neoaterosclerosis en el *stent* complicada por la rotura de la placa aterosclerótica, que causó una trombosis tardía del *stent*.

* Autor para correspondencia:

Correo electrónico: patrop@telefonica.net (P. Jiménez-Quevedo).

On-line el 15 de noviembre de 2017

Full English text available from: www.revespcardiol.org/en

<http://dx.doi.org/10.1016/j.recesp.2017.06.033>

0300-8932/© 2017 Sociedad Española de Cardiología. Publicado por Elsevier España, S.L.U. Todos los derechos reservados.