

^cServicio de Cardiología, Hospital Universitario Vall d'Hebron, Barcelona, España

^dServicio de Cardiología, Hospital Universitario Basurto, Bilbao, España

^eServicio de Cardiología, Clínica IMQ Zorrotzaurre, Bilbao, España

^fServicio de Cardiología, Hospital Universitario Clínico de Valencia, Valencia, España

^gServicio de Cardiología, Hospital Universitario Virgen de la Arrixaca, El Palmar, Murcia, España

* Autor para correspondencia:

Correo electrónico: gonzalo.baron.sspa@juntadeandalucia.es (G. Barón-Esquivias).

On-line el 23 de noviembre de 2017

BIBLIOGRAFÍA

1. Tomaino M, Unterhuber M, Sgobino P, Pescoller F, Manfrin M, Rauhe W. Combined diagnostic yield of tilt table test and implantable loop recorder to identify patients affected by severe clinical presentation of neurally-mediated reflex syncope who could respond to cardiac pacing. *J Atr Fibrillation*. 2016;8:1397.
2. Brignole M, Arabia F, Ammirati F, et al. on behalf of the Syncope Unit Project 2 (SUP 2) investigators. Standardized algorithm for cardiac pacing in older patients affected

by severe unpredictable reflex syncope: 3-year insights from the Syncope Unit, Project 2 (SUP 2) study. *Europace*. 2016;18:1427–1433.

3. Palmisano P, Dell'Era G, Russo V, et al. Effects of closed-loop stimulation vs. DDD pacing on haemodynamic variations and occurrence of syncope induced by head-up tilt test in older patients with refractory cardioinhibitory vasovagal syncope: the Tilt test-Induced REsponse in Closed-loop Stimulation multicentre, prospective, single blind, randomized study. *Europace*. 2017. Disponible en: <https://doi.org/10.1093/europace/eux015> Consultado 26 Oct 2017.
4. Barón-Esquivias G, Morillo CA, Moya-Mitjans A, et al. Dual-chamber pacing with closed loop stimulation in recurrent reflex vasovagal syncope, The SPAIN Study. *J Am Coll Cardiol*. 2017;70:1720–1728.
5. Barón-Esquivias G, Morillo CA. La estimulación definitiva en el paciente con síncope Neuromediado, Lecciones del estudio SPAIN. *Rev Esp Cardiol*. 2017. [en prensa].
6. Brignole M, Tomaino M, Aerts A, et al. Benefit of dual-chamber pacing with Closed Loop Stimulation in tilt-induced cardio-inhibitory reflex syncope (BIOSync trial): study protocol for a randomized controlled trial. *Trials*. 2017;18:208 Disponible en: <https://doi.org/10.1186/s13063-017-1941-4>. Consultado 26 Oct 2017

VÉASE CONTENIDO RELACIONADO:

<https://doi.org/10.1016/j.recesp.2017.10.037>

<https://doi.org/10.1016/j.recesp.2017.10.044>

0300-8932/

© 2017 Sociedad Española de Cardiología. Publicado por Elsevier España, S.L.U. Todos los derechos reservados.

Selección de lo mejor del año 2017 en estimulación cardiaca: resonancia magnética en pacientes portadores de marcapasos y desfibriladores



Selection of the Best of 2017 on Cardiac Pacing: Magnetic Resonance in Patients With Pacemaker and Implantable Defibrillator

Sr. Editor:

El interés en que se pueda realizar una resonancia magnética (RM) a pacientes con marcapasos (MP) y desfibriladores (DAI) ha crecido en los últimos años, ya que la RM, hasta hace poco contraindicada, es de elección para la caracterización de tejidos blandos y se estima que se indicará en hasta un 75% de dichos pacientes a lo largo de su vida¹. Parece poco razonable privarles de esta técnica.

En la guía europea de estimulación cardiaca de 2013², se incluye un protocolo de seguridad para la realización de RM a pacientes con MP y DAI convencionales, basado en la evidencia acumulada, y se recomienda seguir las instrucciones de cada fabricante para realizarla a pacientes con MP y DAI compatibles con RM o «RM condicionales», disponibles desde 2008. Los sistemas RM condicionales son dispositivos y cables de los que, unidos, se ha demostrado un riesgo de complicaciones asumible al someterlos a RM de determinadas características, por lo que han conseguido la aprobación de los organismos competentes.

En el último año se han publicado interesantes artículos relacionados con este tema, de los cuales destacan 4.

El registro prospectivo y multicéntrico MagnaSafe³ analizó el riesgo de realizar una RM no torácica de 1,5 T a pacientes con MP (1.000 pacientes, 284 dependientes de MP) y DAI (500 pacientes) convencionales, excluidos los dependientes de MP con DAI. No se registraron muertes, fallos de dispositivo, fallos de captura, necesidad de recambio de generador o cables ni arritmias ventriculares durante la RM. Se registraron episodios de fibrilación auricular autolimitados en 5 pacientes y un reset parcial del dispositivo en 6. Un paciente con DAI no programado adecuadamente antes de la RM precisó recambio del generador. La repetición de la RM no se asoció con efectos adversos. En

46 pacientes con MP y 17 con DAI, la RM se realizó en los primeros 90 días tras el implante, y no se halló correlación clínica entre el funcionamiento de las sondas y su antigüedad.

Dos documentos de consenso, el primero de las sociedades alemanas de cardiología y radiología⁴ y 11 sociedades americanas, japonesa y europea de arritmias, cardiología, oncología y radiología, en colaboración con la *Heart Rhythm Society*⁵, revisan lo publicado hasta la fecha. Analizan de manera minuciosa las bases físicas y fisiopatológicas de los posibles riesgos de practicar una RM a pacientes portadores de MP y DAI y establecen protocolos de actuación precisos para realizarla, minimizando los riesgos, que en ningún caso son inexistentes. Ambos describen las responsabilidades de los cardiólogos, los radiólogos y el médico solicitante en el procedimiento y resaltan la necesidad de individualizar en cada caso, considerando los riesgos/beneficios, y estar adecuadamente preparados para resolver las complicaciones que puedan presentarse.

A diferencia de lo referido en la guía europea de estimulación, el documento alemán considera una contraindicación relativa la presencia de sondas abandonadas si el paciente no depende de MP y la RM no es torácica y está justificada. El consenso estadounidense considera que la evidencia acumulada continúa siendo insuficiente en este sentido y contraindica la RM en estos casos. Considerando los resultados del registro MagnaSafe³, no se restringe la realización de RM con dispositivos recién implantados si es clínicamente necesario.

Ambos documentos resaltan que la realización de RM a pacientes con MP y DAI, también con los «RM condicionales», no está exenta de riesgos, de los que se debe informar al paciente, y hay que adaptar los protocolos de actuación a la situación de cada centro, siguiendo las recomendaciones de los expertos.

En todos los casos se recomienda valorar lo siguiente: necesidad de la técnica, riesgo electrofisiológico del paciente (dependencia de MP, riesgo arrítmico), tipo y estado del dispositivo y cables (MP, DAI, RM condicional, parámetros de estimulación y detección, batería, presencia de sondas abandonadas, epicárdicas...), interrogación/programación previa a la RM, características del sistema de RM, monitorización durante la RM (pulsioximetría continua, ECG), interrogación/programación inmediatamente después de la RM, material de reanimación cardiopulmonar, personal experto y programador presentes durante la RM, y control del dispositivo a los 3 meses de la RM.

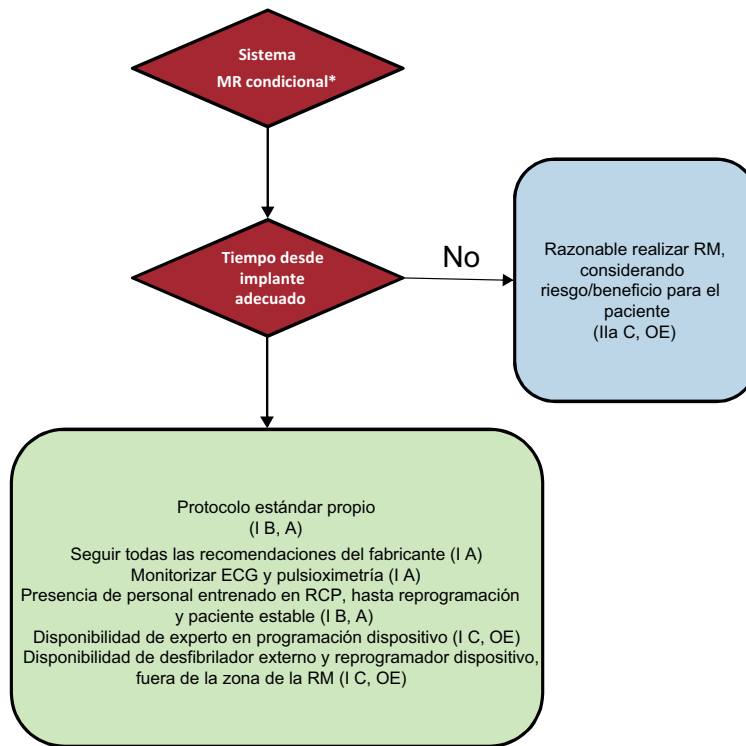


Figura 1. Protocolo de actuación para la realización de RM con dispositivos de «RM condicionales». Entre paréntesis, la clase de recomendación y nivel de evidencia. A: estudios aleatorizados; OE: opinión de expertos; RCP: reanimación cardiopulmonar; RM: resonancia magnética. * El sistema «RM condicional» supone dispositivo y electrodos RM condicionales del mismo fabricante y ausencia de cualquier otro elemento implantado.

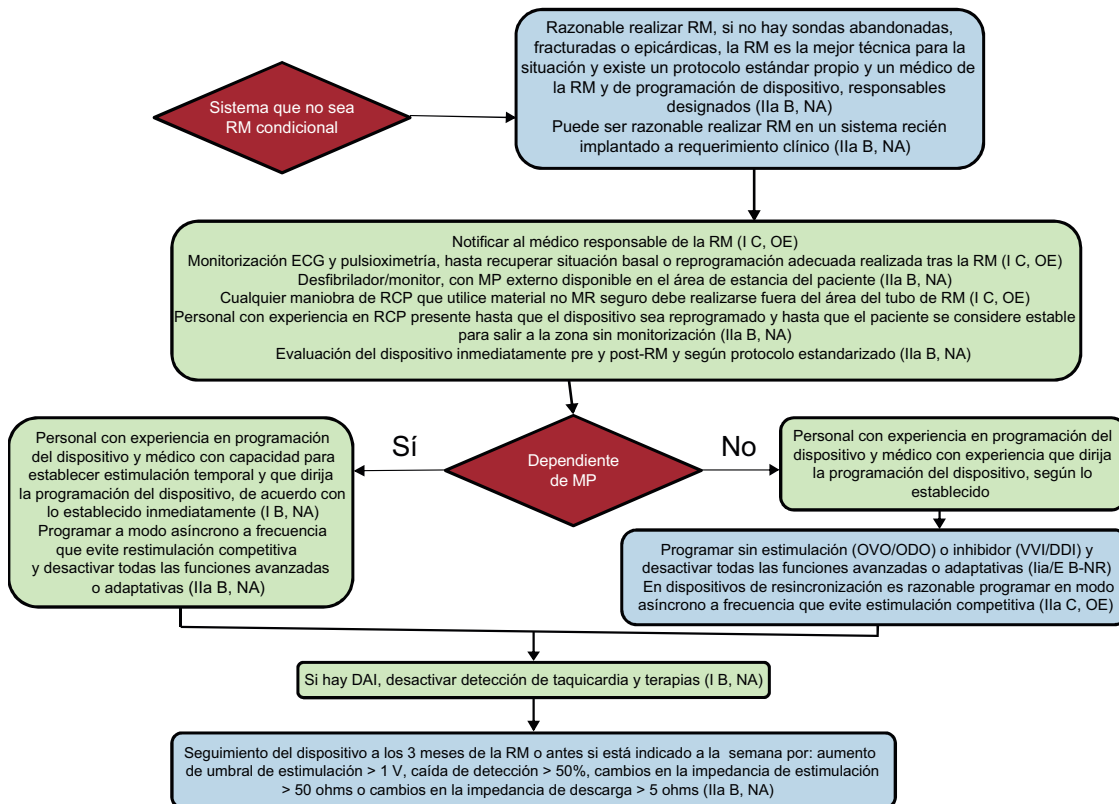


Figura 2. Protocolo de actuación para la realización de RM con dispositivos que no sean RM condicionales. Entre paréntesis, la clase de recomendación y nivel de evidencia. A: estudios aleatorizados; DAI: desfibrilador automático implantable; MP: marcapasos; NA: estudios no aleatorizados; OE: opinión de expertos; RCP: reanimación cardiopulmonar; RM: resonancia magnética.

La figura 1 y la figura 2 muestran el flujo de trabajo aconsejado por el consenso estadounidense con dispositivos de «MR condicionales» y convencionales. Asimismo se propone la realización de una lista de comprobación en la que queden reflejados todos los ítems que se debe controlar con el objetivo de no olvidar ningún aspecto.

Los departamentos cardiovascular y de radiología de la Universidad de Michigan refieren los resultados obtenidos tras realizar 160 RM (95 cardíacas) en 36 pacientes con MP y 106 con DAI excluidos de los protocolos publicados (46 con sondas abandonadas, 19 dependientes de MP con DAI, 1 paciente con MP recién implantado, 2 con agotamiento de la batería y 32 con dispositivos o componentes en alarma de funcionamiento)⁶. No hubo complicaciones mayores y, aunque algunos parámetros cambiaron ligeramente, no hubo necesidad de reprogramación. En un paciente con DAI en alarma, cayó notablemente la frecuencia de estimulación. Concluyen que la RM puede realizarse de manera segura también en este tipo de pacientes siguiendo un protocolo específico.

María José Sancho-Tello de Carranza^{a,*}, Óscar Cano Pérez^a,
Joaquín Osca Asensi^a, Diego Lorente Carreño^b,
Marta Pombo Jiménez^c y María Luisa Fidalgo Andrés^d

^aUnidad de Electrofisiología y Arritmias, Hospital Universitari i Politècnic La Fe, Valencia, España

^bUnidad de Estimulación Cardíaca, Hospital San Pedro, Logroño, La Rioja, España

^cUnidad de Estimulación Cardíaca, Hospital Costa del Sol, Marbella, Málaga, España

^dUnidad de Arritmias, Complejo Asistencial Universitario de León, León, España

* Autor para correspondencia:

Correo electrónico: mjstddc@gmail.com

(M.J. Sancho-Tello de Carranza).

On-line el 23 de noviembre de 2017

BIBLIOGRAFÍA

1. Valbuena-López S, Hinojar R, Puntmann VO. Resonancia magnética cardiovascular en la práctica clínica: una guía concisa para la adquisición de imágenes y la interpretación clínica. *Rev Esp Cardiol.* 2016;69:202–210.
2. Brignole M, Auricchio A, Barón-Esquivias, et al. Guía de práctica clínica de la ESC 2013 sobre estimulación cardíaca y terapia de resincronización cardíaca. *Rev Esp Cardiol.* 2014;67:58e1–e60.
3. Russo R, Costa H, Silva P, et al. Assessing the risks associated with MRI in patients with a pacemaker or defibrillator. *N Engl J Med.* 2017;376:756–764.
4. Sommer T, Bauer WW, Fishbach K, et al. MR imaging in patients with cardiac pacemakers and implantable cardioverter defibrillators. *Fortschr Rontgenstr.* 2017;189:204–217.
5. Indik JH, Gimbel JR, Abe H, et al. 2017 expert consensus statement on magnetic resonance imaging and magnetic exposure in patients with cardiovascular implantable electronic devices. *Heart Rhythm.* 2017;14:e97–e153.
6. Horwood L, Attali A, Luba F, et al. Magnetic resonance imaging in patients with cardiac implanted electronic devices: focus on contraindications to magnetic resonance imaging protocols. *Europace.* 2017;19:812–817.

VÉASE CONTENIDO RELACIONADO:

<https://doi.org/10.1016/j.recesp.2017.10.044>

<https://doi.org/10.1016/j.recesp.2017.10.037>
0300-8932/

© 2017 Sociedad Española de Cardiología. Publicado por Elsevier España, S.L.U. Todos los derechos reservados.