

Imagen en cardiología

Erosión de placa: estabilización con tratamiento antiagregante intenso

Plaque Erosion Stabilized by Intense Antiplatelet Therapy

Esther González-Bartol, Javier Cuesta y Fernando Alfonso*

Departamento de Cardiología, Hospital Universitario de La Princesa, Madrid, España

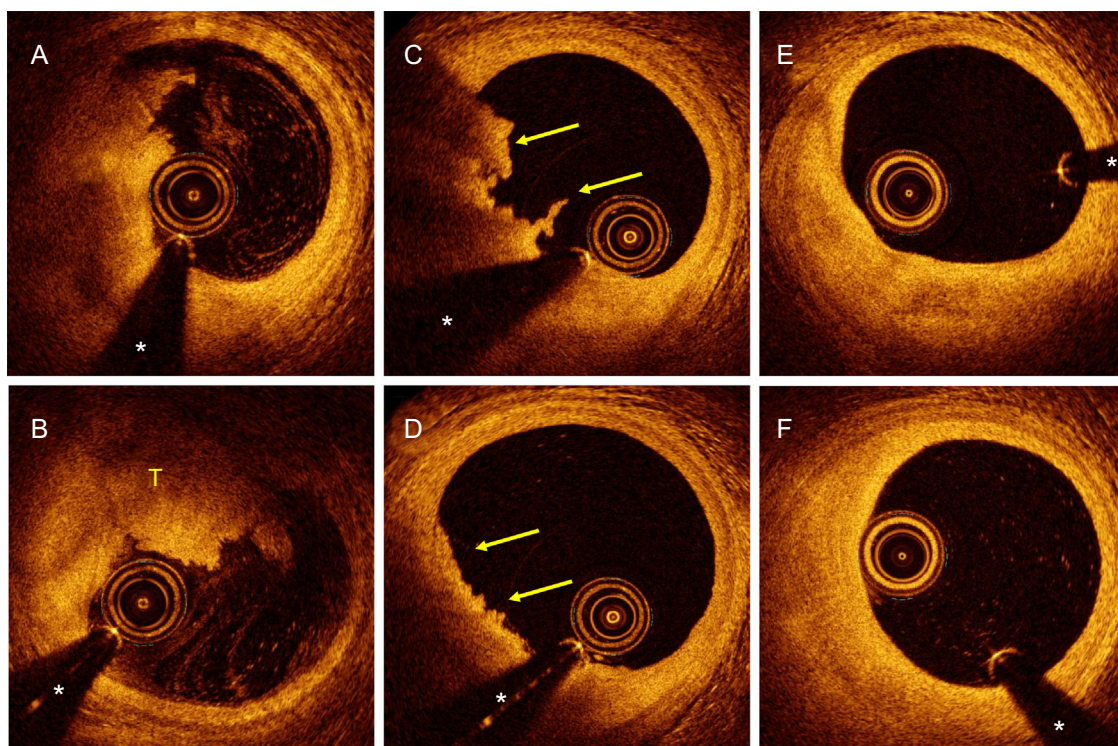


Figura.

Paciente de 34 años, fumador importante, que presentaba dolor precordial opresivo de 1 h de duración y elevación del segmento ST de V₁ a V₃. Se administró ácido acetilsalicílico y dosis de carga de prasugrel. La coronariografía urgente mostró una imagen de aclaramiento en la arteria descendente anterior proximal, visible en diferentes proyecciones, con el resto de los vasos coronarios angiográficamente normales. La tomografía de coherencia óptica (OCT) demostró (figura A y B) un importante trombo mixto (T) con marcada sombra posterior, pero sin que se apreciaran datos de rotura de placa, con una buena luz residual (* indica artefacto de la guía). Como el paciente quedó asintomático, la lesión no era angiográficamente significativa y el flujo anterógrado era normal, se decidió administrar abciximab (bolo intracoronario seguido de perfusión) y mantener después la anticoagulación con heparina de bajo peso molecular. A los 5 días del infarto, una nueva coronariografía mostró una mejoría evidente de la imagen de aclaramiento angiográfica, y la OCT reveló una reducción significativa (flechas) del trombo intraluminal (figura C y D) sin datos de rotura de placa. Tras 3 meses con doble tratamiento antiagregante, la coronariografía final mostró una arteria descendente anterior completamente normal. La OCT confirmó una placa fibrosa subyacente e íntegra (sin roturas ni fisuras), sin restos de trombo residual (figura E y F).

En este paciente la OCT permitió confirmar el diagnóstico de erosión de placa fibrosa como sustrato fisiopatológico responsable de su infarto de miocardio. Tras su estabilización clínica se demostró una completa resolución de las imágenes de OCT simplemente con tratamiento antiagregante intenso.

* Autor para correspondencia:
Correo electrónico: falf@hotmail.com (F. Alfonso).
On-line el 7 de marzo de 2018