

Cartas científicas

Multimodalidad y fusión de imágenes en el tratamiento percutáneo de la insuficiencia tricuspídea**Multimodality and Fusion Imaging in Percutaneous Therapy of Tricuspid Regurgitation****Sr. Editor:**

Se presenta el caso de una mujer de 68 años, en seguimiento por insuficiencia cardíaca derecha crónica, portadora de prótesis mecánicas aórtica y mitral e intervenida a los 34 y los 51 años respectivamente. Los últimos 7 años presentó disfunción progresiva de la válvula tricúspide, con insuficiencia grave, hipertensión pulmonar moderada y clínica de fatiga fácil, plenitud gástrica y edemas de difícil control con tratamiento médico. El equipo multidisciplinario consideró la opción quirúrgica como de riesgo y se optó por una reparación con dispositivo MitraClip.

Se planificó el procedimiento con ecocardiografía transtorácica y transesofágica, con las que se identificó una válvula tricúspide no engrosada, formada por 4 velos, 2 de ellos en situación posterior, 1 septal y 1 anterior (figura 1A, asteriscos). La regurgitación era secundaria a dilatación del anillo y se extendía a lo largo de toda la línea de coaptación valvular (figura 1B y C; flechas). Se completó el estudio con una tomografía computarizada cardíaca (figura 1D) y una resonancia magnética. Estas pruebas mostraron una insuficiencia tricuspídea grave con una fracción regurgitante del 48% (45 ml), moderada dilatación ventricular derecha (113 ml/m²) y fracción de eyección en el límite inferior de la normalidad (56%).

Se realizó el procedimiento guiado con imagen multimodal (vídeo del material suplementario). Se utilizó HeartNavigator para la fusión de la tomografía computarizada con la fluoroscopia (figura 2A y B) a pesar de la limitación de esta técnica en estructuras móviles como los velos valvulares. Sin embargo, permite conocer los límites de las estructuras adyacentes a la válvula tricúspide. La dilatación auricular y ventricular derecha se asocia con distorsión de la anatomía «normal». Conocer la disposición espacial del eje de cavas, la orejuela derecha (zona de interferencia con guías), el anillo tricuspídeo y el ápex ventricular orienta al hemodinamista en la intervención. Un marcador identificó la posición del clip deseada entre el velo septal y el anterior.

La reconstrucción tridimensional (figura 2A) facilitó la identificación de las diferentes estructuras en la fluoroscopia. Se proyectó en la pantalla el borde externo de las estructuras segmentadas (figura 2B) con el objetivo de realizar con seguridad movimientos de los catéteres en la aurícula. Se utilizó también EchoNavigator para la fusión de la ecocardiografía transesofágica con la fluoroscopia. La visualización del eje de cavas en tiempo real (figura 2C) facilitó el movimiento de direccionamiento del catéter hacia la válvula tricúspide.

Centrado el clip sobre la válvula, se buscó su coaxialidad con la línea de coaptación entre los festones septal y anterior. Se utilizó el sistema biplano simultáneo con inclinación vertical, en lugar de la horizontal habitual que muestra 2 planos ortogonales, desde una posición transgástrica (figura 2D). El plano a 40° mostró los festones valvulares (figura 2D izquierda, asteriscos) y el plano

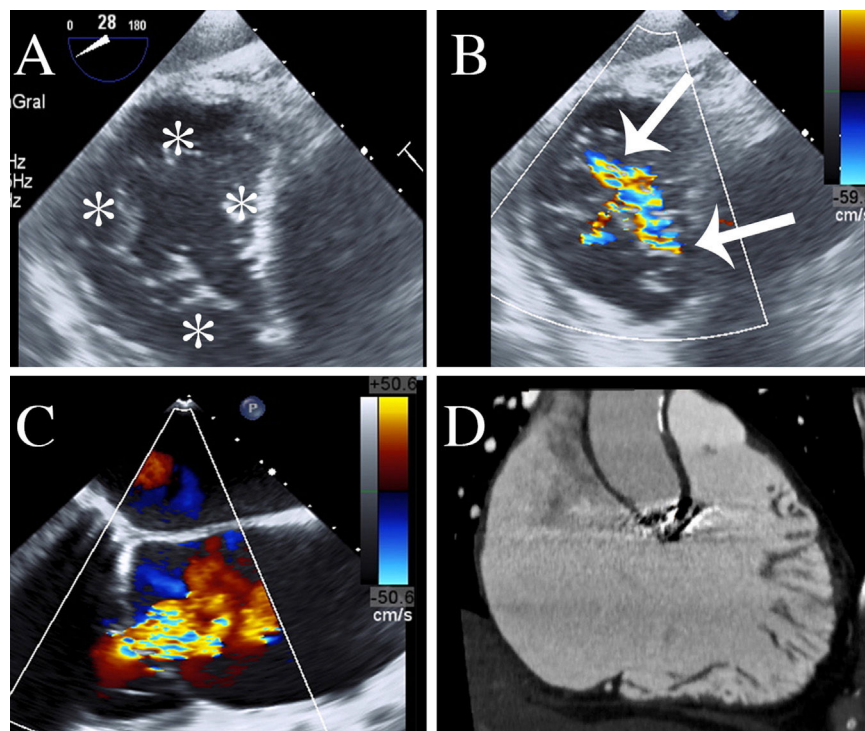


Figura 1. Multimodalidad de imagen en la planificación. A y B: ETE en plano transgástrico en el que se visualizan 4 festones valvulares (asteriscos) y un chorro extenso. C: ETE en plano medioesofágico a 160°; se muestra la gravedad de la insuficiencia. D: plano de ventrículo derecho en la TC que muestra la dilatación ventricular. ETE: ecocardiografía transesofágica; TC: tomografía computarizada. Esta figura se muestra a todo color solo en la versión electrónica del artículo.

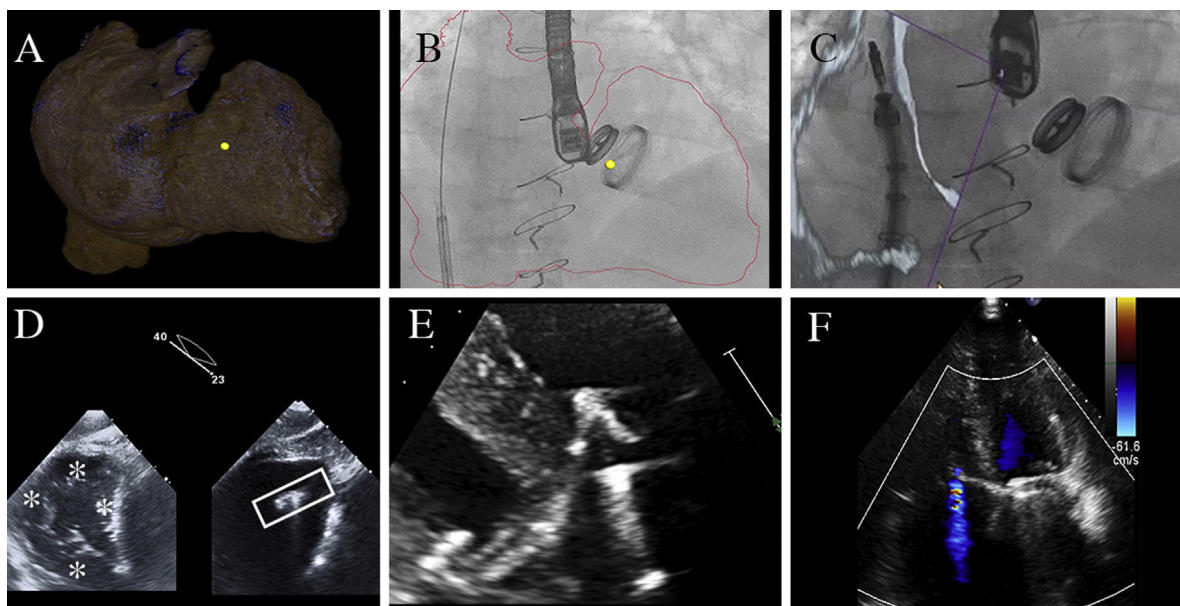


Figura 2. Multimodalidad de imagen durante el implante. Fusión de imagen con tomografía computarizada (A-B); obsérvese el marcador que identificó la posición del clip deseada, entre el velo septal y el anterior (punto amarillo). C: fusión de imagen con ecocardiografía. D: ecocardiografía para valorar la coaxialidad. E: *grasping*. F: resultado final. Esta figura se muestra a todo color solo en la versión electrónica del artículo.

simultáneo era uno paralelo con 23° de inclinación vertical. Este segundo plano mostraba la orientación del clip (figura 2D derecha, caja). Se identificó una buena coaxialidad del dispositivo a los festones septal-anterior (figura 2D, orientación de la caja), aunque en una posición posterior que se rectificó.

El momento de la captura de los velos (*grasping*) no se pudo ver adecuadamente por la ventana transesofágica. Se optó entonces por cambiar a la ecocardiografía transtorácica, y se identificó la falta de captura del velo septal, con regurgitación tricuspídea entre el clip y el velo. Se guio entonces el *grasping* con ecocardiografía transtorácica, y fue exitoso al tercer intento, con buena visualización de la captura (figura 2E). Posteriormente se comprobaron los signos indirectos de buena captura de los velos, igual que en un procedimiento de clip mitral, que fueron favorables. Se consiguió reducir la insuficiencia de mitral de grave a ligera (figura 2F) y la paciente evolucionó favorablemente. Un mes después, una nueva resonancia magnética mostró reducción del volumen ventricular derecho a 77 ml/m², reducción de la fracción regurgitante al 19% y una fracción de eyección conservada del 60%. El seguimiento a los 4 meses mostró una mejoría clínica importante con reducción del consumo de diuréticos.

La insuficiencia tricuspídea grave es una entidad que frecuentemente se asocia con enfermedad valvular izquierda corregida quirúrgicamente y presenta mal pronóstico a largo plazo¹. Su tratamiento percutáneo es objeto de estudio en la actualidad con multitud de dispositivos que actúan a diferentes niveles². La multimodalidad de imagen tiene un papel importante en la continuidad del proceso. Es clave para entender la anatomía funcional de la lesión y personalizar la reparación, con lo que se optimiza la selección del paciente. La amplia experiencia con MitraClip ha hecho que sea el primer dispositivo probado, independientemente del mecanismo de la insuficiencia, con una tasa del 13% de insuficiencia grave residual³. La experiencia española se precede de 2 casos⁴; se presenta el primero que muestra la utilidad de la máxima tecnología comercialmente disponible para la selección, la planificación y el seguimiento del paciente.

En conclusión, la multimodalidad en imagen aporta precisión y seguridad en el proceso de selección del paciente, guía del implante y seguimiento posterior.

CONFLICTO DE INTERESES

C.-H. Li y D. Arzamendi han recibido honorarios por asesoría de Abbott.

MATERIAL SUPLEMENTARIO



Se puede consultar material suplementario a este artículo en su versión electrónica disponible en <https://doi.org/10.1016/j.recesp.2018.04.008>.

Chi-Hion Li*, Xavier Millan, Helena Capellades, Leonardo Danduch, Antonio Serra y Dabit Arzamendi

Servicio de Cardiología, Hospital de la Santa Creu i Sant Pau, IIB-Sant Pau, Centro de Investigación Biomédica en Red de Enfermedades Cardiovasculares (CIBERCV), Universidad Autónoma de Barcelona, Barcelona, España

* Autor para correspondencia:

Correo electrónico: CH.PedroLi@gmail.com (C.-H. Li).

On-line el 3 de mayo de 2018

BIBLIOGRAFÍA

- Campelo-Parada F, Lairez O, Carrié D. Percutaneous treatment of the tricuspid valve disease: new hope for the "forgotten" valve. *Rev Esp Cardiol*. 2017;70:856-866.
- Ancona F, Agricola E, Stella S, et al. Interventional imaging of the tricuspid valve. *Interv Cardiol Clin*. 2018;7:13-29.
- Nickenig G, Kowalski M, Hausleiter J, et al. Transcatheter treatment of severe tricuspid regurgitation with the edge-to-edge MitraClip technique. *Circulation*. 2017;135:1802-1814.
- Freixa X, Hernández-Enríquez M, Sanchís L, Regueiro A, Sabaté M, Sitges M. Tricuspid percutaneous repair with the MitraClip system: first implant in Spain. *Rev Esp Cardiol*. 2017;71:976-977.

<https://doi.org/10.1016/j.recesp.2018.04.008>
0300-8932/

© 2018 Sociedad Española de Cardiología. Publicado por Elsevier España, S.L.U. Todos los derechos reservados.