

Imagen en cardiología

Divertículo submitral congénito

Congenital Submitral Diverticulum

Tatiana Guimarães*, Rui Plácido y Ana G. Almeida

Cardiology Department, Santa Maria University Hospital (CHLN), Lisbon Academic Medical Centre and Cardiovascular Centre of the University of Lisbon, Faculty of Medicine, Lisboa, Portugal

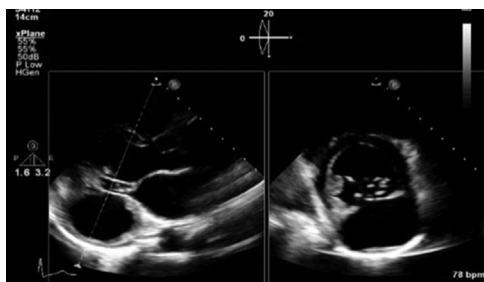


Figura 1.

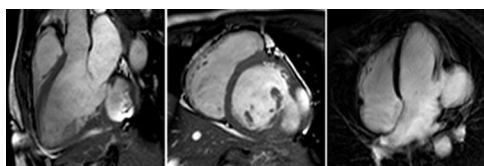


Figura 3.

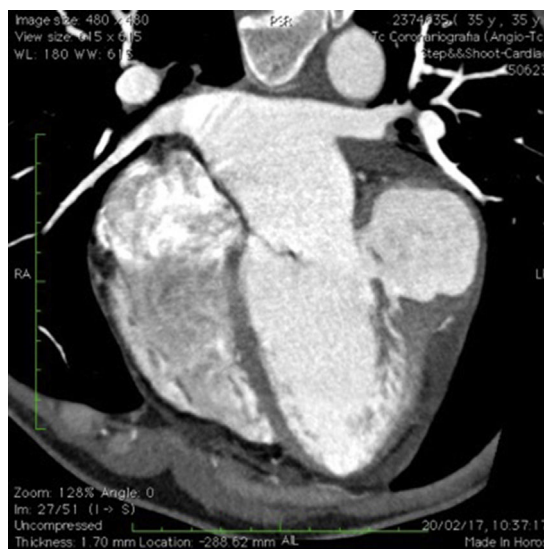


Figura 2.

Paciente guineana de 36 años que acudió a nuestro centro para someterse a una evaluación más detallada del soplo sistólico que padecía. No presentaba síntomas cardiovasculares. Las exploraciones ecocardiográficas mostraron una gran estructura sacciforme situada en las paredes lateral e inferolateral del ventrículo izquierdo (VI), en la región submitral (figura 1). La estructura en forma de bolsa estaba conectada al VI a través de un largo cuello. En la diástole, la sangre circulaba desde el VI hacia la cavidad y en la sístole, de la cavidad al VI. Estas observaciones indicaban que esta cavidad se contraía por sí misma. No se observaron otras anomalías cardíacas. Para determinar mejor la forma completa de la cavidad, se pidió una tomografía computarizada, que permitió determinar las medidas de la estructura en forma de bolsa (9 × 7 cm), determinar su morfología y descartar una arteriopatía coronaria (figura 2). Para confirmar si la pared de la cavidad estaba formada por músculo, se realizó un estudio por imagen de resonancia magnética cardíaca; tanto las imágenes de cine de la resonancia magnética cardíaca como las de realce tardío de gadolinio demostraban claramente que la pared de la cavidad era contráctil y estaba formada por músculo sin fibrosis (figura 3). Se estableció un diagnóstico de divertículo submitral congénito en el VI. La paciente rechazó la cirugía y es objeto de seguimiento en nuestro centro de cardiología.

El divertículo del VI es una enfermedad poco frecuente y es importante diferenciarlo de un pseudoaneurisma. Aunque el diagnóstico definitivo debería basarse en la evaluación histopatológica, una revisión de la literatura médica ha mostrado que hay distintos criterios clínicos y radiológicos para diferenciar estas lesiones. La resonancia magnética cardíaca caracteriza apropiadamente estas estructuras en forma de bolsa, permite un diagnóstico preciso y una mejor comprensión de su evolución natural y puede orientar las oportunas decisiones terapéuticas.

* Autor para correspondencia:
Correo electrónico: tatiana.oliveira.guimaraes@gmail.com (T. Guimarães).
On-line el 9 de junio de 2018

Full English text available from: www.revespcardiol.org/en