

Imágenes en cardiología

Angiosarcoma de la aurícula derecha: una causa inesperada de ictus

Right Atrium Angiosarcoma: An Unexpected Cause of Stroke

Leonor Marques^{a,*}, Adriana Pereira^a y Nuno Moreno^b

^a Serviço de Cardiologia, Centro Hospitalar do Tâmega e Sousa, Penafiel, Portugal

^b Serviço de Cardiologia, Unidade Local de Saúde de Matosinhos, Hospital Pedro Hispano, Matosinhos, Portugal

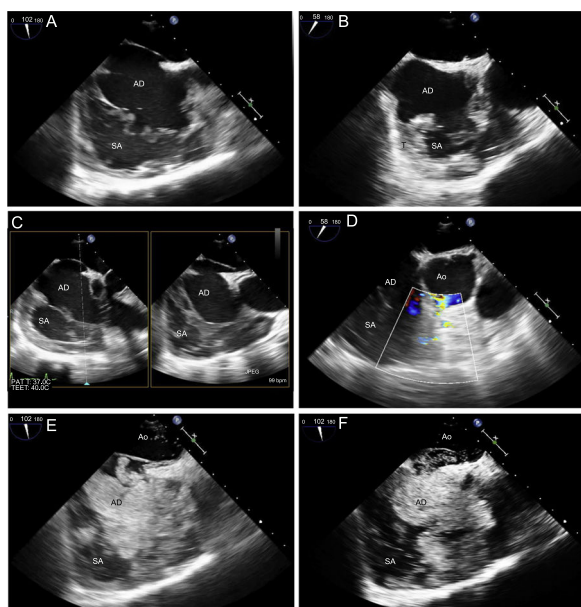


Figura 1.

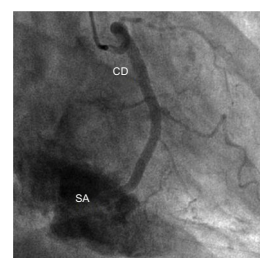


Figura 2.

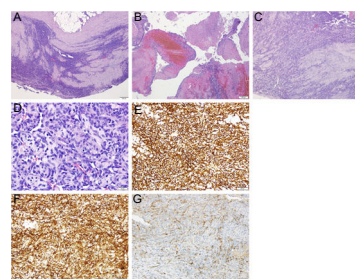


Figura 3.

Una mujer de 53 años de edad, a la que 1 mes antes se había practicado una pericardiocentesis, ingresó por un ictus isquémico. Las ecografías transtorácica y transesofágica mostraban una cavidad junto a la aurícula derecha (AD) y en continuidad con ella, compatible con un pseudoaneurisma (SA), llena de masas que semejaban trombos (T) (figura 1A-C, vídeo 1 y vídeo 2 del material adicional). Se observó un flujo sistodiastólico con Doppler color, que conectaba el SA con la aorta (Ao), junto a la cúspide coronaria derecha (figura 1D, vídeo 3 del material adicional). Con la inyección de solución salina agitada, según se llenaba el SA se evidenció un foramen oval permeable con cortocircuito derecha-izquierda (figura 1E-H, vídeo 4 del material adicional).

La coronariografía no mostró alteraciones en cuanto a aterosclerosis, pero se observó una fístula de la coronaria derecha (CD), que drenaba en el SA, lo cual era coherente con las observaciones ecocardiográficas (figura 2).

En la cirugía cardíaca se observó rotura de la AD, el surco coronario y la CD; se reparó la AD con un parche de pericardio, se suturó el surco coronario y se practicó una derivación a la CD. A pesar del éxito operatorio agudo, la paciente sufrió un derrame pericárdico y una disfunción cardíaca derecha que tuvieron un desenlace mortal.

Las observaciones clínicas e intraoperatorias se interpretaron como complicaciones iatrogénicas de la pericardiocentesis realizada anteriormente. En el momento de la intervención, se enviaron 3 muestras etiquetadas para análisis anatomopatológico: del pericardio, de coágulo sanguíneo de la AD y de la AD (figura 3A-C). Los exámenes histológico (figura 3D) e inmunohistoquímico eran compatibles con angiosarcoma, pues mostraban expresión de CD31, CD34 y factor de von Willebrand (figura 3E-G).

No se realizó autopsia. El análisis anatomopatológico fue esencial para establecer el diagnóstico de angiosarcoma cardíaco primario, con un perfil de destrucción local que causó el SA y la fístula AD-CD y se manifestó clínicamente en forma de embolia paradójica.

ANEXO. MATERIAL ADICIONAL

Se puede consultar material adicional a este artículo en su versión electrónica disponible en <https://doi.org/10.1016/j.recesp.2018.07.014>.

* Autor para correspondencia:
Correo electrónico: marques.leonor.mail@gmail.com (L. Marques).