

Imagen en cardiología

Fibrosis endomiocárdica: afección cardíaca en un paciente infectado por el VIH

Endomyocardial Fibrosis: Cardiac Involvement in an HIV-infected Patient

Sofía González Lizarbe^{a,*}, Mónica Fernández-Valls^a y María Elena Peña Gómez^b

^aServicio de Cardiología, Hospital Universitario Marqués de Valdecilla, Santander, Cantabria, España

^bServicio de Radiología, Hospital Universitario Marqués de Valdecilla, Santander, Cantabria, España

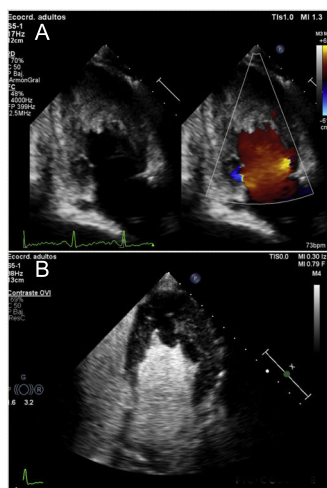


Figura 1.

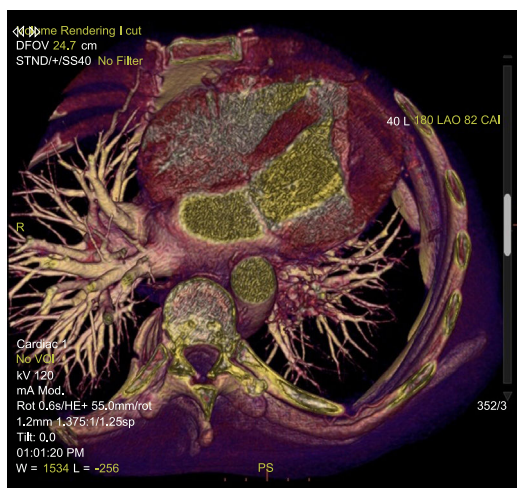


Figura 2.

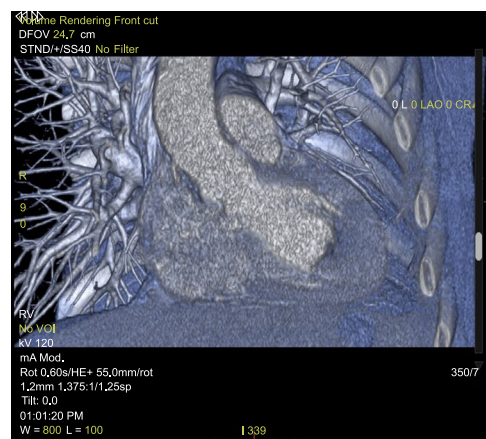


Figura 3.

La fibrosis endomiocárdica se caracteriza por el depósito de tejido fibroso en el endomiocardio, y es una de las principales causas de miocardiopatía restrictiva. El proceso inflamatorio que produce el daño endomiocárdico probablemente sea de causa multifactorial.

Se presenta el caso de un varón de 47 años, exusuario de drogas por vía parenteral, VIH positivo y previamente estudiado por una discreta eosinofilia, normalizada tras el cambio en la terapia antirretroviral. Ingresó por clínica de astenia, disnea y pérdida de peso, y de nuevo se registró eosinofilia, en cifras similares. Se realizó una ecocardiografía transtorácica a petición del Servicio de Medicina Interna, tras los hallazgos en una tomografía computarizada torácica informada como «compatible» con trombo en el ventrículo izquierdo. Se observa en la imagen bidimensional de 2 cámaras, en el Doppler color (figura 1 A) y tras la administración de contraste (figura 1 B) la infiltración endomiocárdica a nivel medioapical, que oblitera la cavidad ventricular medioapical y los parches endomiocárdicos, hallazgos que evidencian fibrosis endomiocárdica. Se completó el estudio con TC cardíaca: reproducción de volúmenes en un corte axial, en el que se observa la obliteración medioapical del ventrículo izquierdo (figura 2) y reproducción de volúmenes en un corte coronal, en el que se evidencia la masa obliterante que infiltra el endomiocardio del ventrículo izquierdo (figura 3).

La cifra de eosinofilia no fue excesivamente elevada y mejoró tras el tratamiento con corticoides sistémicos, sin que se observara correlación ecocardiográfica. Por lo tanto, consideramos que en este caso puede haber relación causal entre el VIH y los antirretrovirales y la fibrosis endomiocárdica.

* Autor para correspondencia:

Correo electrónico: sofizarbe@gmail.com (S. González Lizarbe).

On-line el 31 de agosto de 2018