

Litoplastia coronaria: experiencia inicial en lesiones calcificadas



Coronary Lithoplasty: Initial Experience in Coronary Calcified Lesions

Sr. Editor:

La litoplastia coronaria (LC) es un tratamiento novedoso que utiliza pulsos de alta energía mecánica para fragmentar los depósitos cálcicos de la arterioesclerosis coronaria. Estas ondas también se usan para fragmentar cálculos en diversas localizaciones, principalmente renales (litotricia). La aplicación intracoronaria es innovadora, por lo que hay pocos casos descritos^{1,2}.

La LC consiste en un balón de nailon que, una vez en posición diana, se conecta a una consola externa portátil que emite a demanda ondas mecánicas pulsátiles durante microsegundos (pulsos), lo cual genera una presión intermitente en la pared del vaso de 50-60 atm (3-4 veces superior a lo que se consigue con otros dispositivos). El tamaño del balón debe estar en relación 1:1 con el de la arteria, ya que la emisión y la propagación de la energía mecánica a la pared del vaso se producen cuando el balón de LC contacta con la íntima arterial¹. Las ondas se propagan por la pared del vaso y el tejido conectivo y producen microfracturas en los tejidos calcíficos, lo que permite una buena expansión de la lesión y el adecuado implante del *stent*².

Se presenta a 3 pacientes con enfermedad coronaria (EC) multivaso gravemente calcificada, intervenidos por 6 lesiones tratadas con éxito mediante LC. Los 3 casos comparten características habituales en la población que hoy se deriva para intervención: edad y clase funcional avanzada, alto riesgo quirúrgico, revascularización previa y alto riesgo de aterectomía rotacional (AR).

El balón de LC se empleó de forma eficaz en todas las lesiones y no hubo complicaciones intraprocedimiento, como disecciones o perforaciones.

El paciente 1, de 73 años, tenía insuficiencia renal grave y portaba un *bypass* ileo-femoral bilateral. La EC de 3 vasos presentaba la particularidad de que la arteria circunfleja (CX) nacía del seno derecho y tenía 3 características adversas para el tratamiento percutáneo: calcificación, tortuosidad grave y enfermedad difusa distal (**figura 1A**, **vídeo 1 del material adicional**). Se trató inicialmente la descendente anterior (DA) con balón de LC, seguido de *stent* farmacoactivo (SFA), y en el mismo procedimiento se trató la CX con un catéter multipropósito y 2 guías de trabajo. Tras un intento fallido de avanzar el catéter con ecocardiografía intravascular (**figura 1B**) y la falta de éxito con la técnica de anclaje en marginal (**figura 1C**), se dilató parcialmente la lesión media con balón no compliant (NC) de 2,5 mm (**figura 1D**) (**vídeo 2 del material adicional**). Esta maniobra permitió avanzar el extensor de catéter (6 en 7 Fr) y hacer llegar el balón de LC de 2,5 mm que trató y expandió la lesión tras 60 pulsos (**figura 1E-F**). Las lesiones proximal y media se trataron con balón de LC de 3 mm, y se implantaron 4 SFA (**figura 1G** y **vídeo 3 del material adicional**).

El paciente 2 es un varón de 63 años, diabético con EC de 3 vasos que en 2014 no era revascularizable quirúrgicamente por el mal lecho distal de la DA. Se trató inicialmente con AR sobre una CX dominante y se implantaron 3 SFA. En 2018, por angina refractaria, se realizó una coronariografía y se observaron lesiones calcificadas en la CX (ostial, y otra distal al *stent*) y en la DA, ostial (**figura 2A** y **vídeo 4 del material adicional**). Se practicó la LC de dichas lesiones (**figura 2B-E**), con excelente resultado (**figura 2F** y **vídeo 5 del material adicional**). En el estudio por tomografía de coherencia óptica, se observó en varios puntos la fractura de la placa en la íntima e incluso la media (**figura 2G** y **H**).

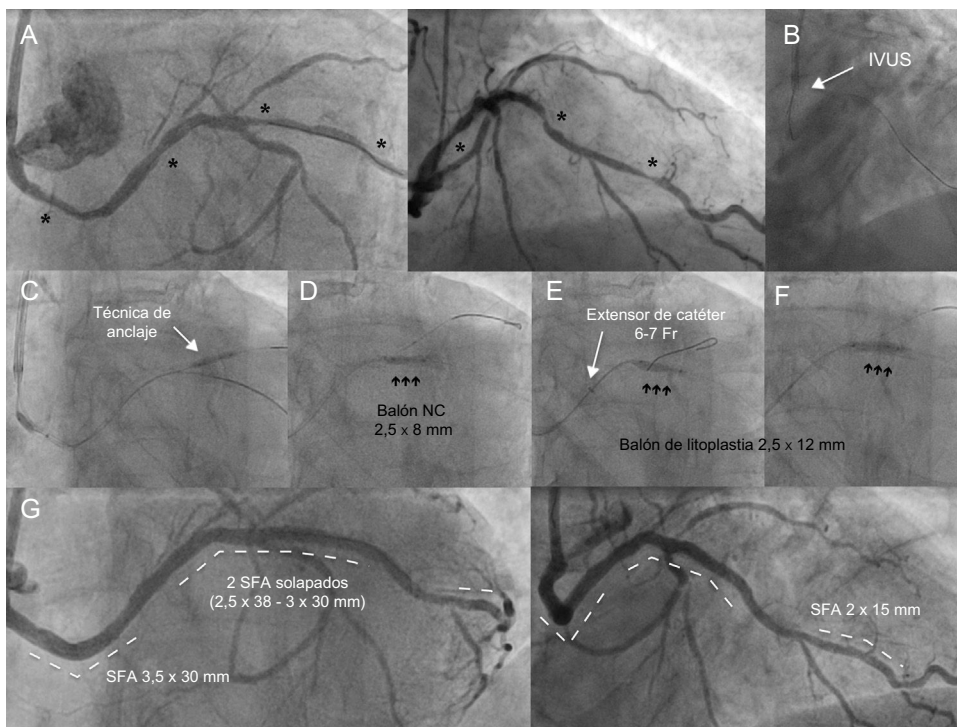


Figura 1. A: CX calcificada y tortuosa con lesiones distal, medial y proximal (asterisco). B: el catéter de ultrasonidos no avanzó. C: la técnica de anclaje con balón en marginal no permitió avanzar el balón de LC. D: infraexpansión a nivel medio del balón NC de 2,5 mm, que permite avanzar el extensor de catéter y progresar el balón de LC (E). E: dilatación durante 40 pulsos, sin éxito. F: apertura de la lesión tras 60 pulsos. G: resultado final tras el implante de 4 SFA. CX: circunfleja; IVUS: ecocardiografía intravascular; LC: litoplastia coronaria; NC: no compliant; SFA: *stent* farmacoactivo.

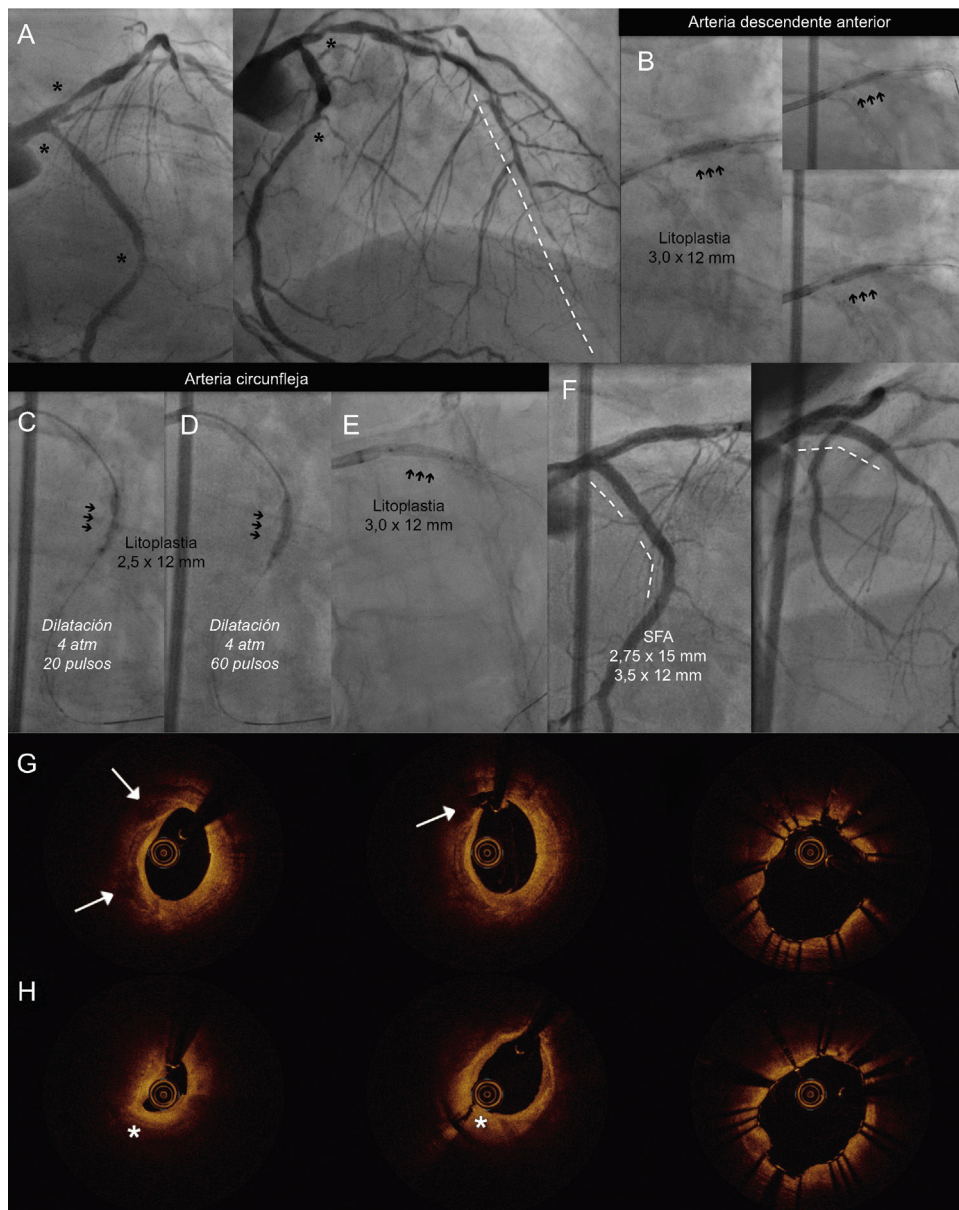


Figura 2. A: lesiones calcificadas en CX ostial y medio-distal y DA ostial (asterisco) con enfermedad difusa en el vaso distal de la DA (línea discontinua). Litoplastia coronaria con balón de 3 mm en la DA ostial (B) y en la CX medio-distal a 4 atm, 20 pulsos (C), 60 pulsos (D) y ostial (E). F: implante de 3 SFA, con buen resultado; imágenes de OCT previas a la LC; rotura de placa cálcica (flecha) y disección de placa fibrosa (asterisco). G y H: imágenes tras la LC y el implante de *stent* en la CX ostial (G) y medio-distal (H). CX: circunfleja; DA: descendente anterior; LC: litoplastia coronaria; OCT: tomografía de coherencia óptica; SFA: *stent* farmacoactivo.

La paciente 3, de 81 años, presentaba EC no tributaria de cirugía por enfermedad distal. Se trató en un primer tiempo la CD proximal con AR. En un segundo tiempo se trató el tronco común distal y la DA proximal-medial (vídeo 6 del material adicional). Se utilizó balón NC y balón de corte de 2 mm en la DA distal. La DA proximal y el tronco común distal se trataron con LC y 2 SFA solapados. El tronco común distal requirió posdilatación con balón de doble capa (vídeo 7 del material adicional).

De nuestra experiencia inicial, destacaríamos: a) seguridad y eficacia en casos no adecuados para AR; b) uso sencillo con guías de trabajo habituales y sin «curva de aprendizaje», y c) posibilidad de proteger los ramos laterales. Por contra, la LC debe mejorar el perfil de cruce, inferior a balones NC de última generación, y requiere al menos un catéter de 6 Fr. Los balones disponibles actualmente tienen una única longitud (12 mm) y diámetros desde 2,5 a 4 mm.

En conclusión, la LC permite el tratamiento de lesiones coronarias gravemente calcificadas de manera segura y eficaz y probablemente tendrá un papel fundamental en el arsenal para la modificación de la placa coronaria³.

ANEXO. MATERIAL ADICIONAL

Se puede consultar material adicional a este artículo en su versión electrónica disponible en [doi:10.1016/j.recesp.2018.11.002](https://doi.org/10.1016/j.recesp.2018.11.002).

Iris Rodríguez Costoya^{a,b}, Helena Tizón Marcos^{a,b},
Beatriz Vaquerizo Montilla^{a,b,*}, Neus Salvatella Giralt^a,
Julio Martí Almor^{a,b} y Raúl Millán Segovia^a

^aUnidad de Cardiología Intervencionista, Servicio de Cardiología, Hospital del Mar, Universidad Autónoma de Barcelona, Barcelona, España

^bGrupo de Investigación Biomédica en Enfermedades del Corazón, Instituto Hospital del Mar de Investigaciones Médicas (IMIM), Barcelona, España

* Autor para correspondencia:

Correo electrónico: beavaquerizo@yahoo.es (B. Vaquerizo Montilla).

On-line el 21 de diciembre de 2018

BIBLIOGRAFÍA

1. SHOCKWAVE Medical INC. Disponible en: <http://shockwavemedical.com/intl/therapeutic-applications/#cad>. Consultado 13 Nov 2018.
2. Ali ZA, Brinton TJ, Hill JM, et al. Optical coherence tomography characterization of coronary lithoplasty for treatment of calcified lesions: first description. *JACC Cardiovasc Imaging*. 2017;10:897-906.
3. Serruys PW, Katagiri Y, Onuma Y. Shaking and breaking calcified plaque: lithoplasty, a breakthrough in interventional armamentarium? *JACC Cardiovasc Imaging*. 2017;10:907-911.

<https://doi.org/10.1016/j.recesp.2018.11.002>
0300-8932/

© 2018 Sociedad Española de Cardiología. Publicado por Elsevier España, S.L.U. Todos los derechos reservados.

Regresión de amiloidosis cardiaca tras un trasplante autólogo de células progenitoras en pacientes con hallazgos atípicos en la resonancia magnética



Regression of Cardiac Amyloidosis Following Autologous Stem Cell Transplant in Patients With Atypical Magnetic Resonance Imaging Findings

Sr. Editor:

Un diagnóstico de amiloidosis cardiaca a menudo requiere pruebas histológicas de la presencia de depósitos de amiloide, bien en el propio corazón o en biopsias procedentes de otros órganos afectados, porque el pronóstico y el tratamiento varían considerablemente en función del tipo de amiloidosis¹. Se ha dado cuenta del aspecto subendocárdico general del realce tardío de gadolinio (RTG) como algo muy característico de la amiloidosis cardiaca, y se ha relacionado con un aumento de la mortalidad, que prácticamente se quintuplica². Sin embargo, aproximadamente un 7% de los pacientes acuden a la consulta con un patrón de RTG atípico, como un RTG focal subendocárdico o mediomiocárdico, para el cual la significación pronóstica y las implicaciones terapéuticas son poco claras³. Se ha informado de regresión de la amiloidosis cardiaca de cadena ligera tras trasplante autólogo de células progenitoras o quimioterapia en pacientes con el patrón de RTG característico de la amiloidosis cardiaca^{4,5}. No obstante, se sabe

poco del impacto de estos tratamientos en pacientes con patrones de RTG atípicos.

A continuación se presentan los casos de 3 pacientes con amiloidosis de cadena ligera con un patrón de RTG atípico que se sometieron a trasplante autólogo de células progenitoras y a la obtención de imágenes seriadas con técnicas de cardiorensonancia magnética (CRM) y ecocardiograma transtorácico (ETT) antes y después del tratamiento (a los 10, 21 y 23 meses respectivamente). El ETT con deformación (*strain*) longitudinal global (GLS) y las imágenes de la resonancia magnética (RM) (1,5 T) que incluyen imágenes de cine, RTG y mapeo T₁ se realizaron antes y después del trasplante autólogo de células progenitoras. La fracción de eyección del ventrículo izquierdo (FEVI), los tiempos de relajación T₁ nativos y la fracción del volumen extracelular (FVE) se calcularon a partir de las imágenes de la RM utilizando el *software* disponible en el mercado (qmass, Medis Medical Imaging systems; Leiden, Países Bajos). El GLS se calculó a partir de las imágenes del ETT utilizando el *software* QLAB (Phillip Medical Systems; Andover, Estados Unidos). También se realizó la evaluación clínica con electrocardiograma y valor del extremo N-terminal del propéptido natriurético cerebral (NT-proBNP). Las mediciones previas al trasplante autólogo de células progenitoras se compararon con las realizadas tras dicho trasplante mediante la prueba de la t de Student.

Los pacientes, 2 varones y 1 mujer, tenían 63, 64 y 73 años. Todos los pacientes se sometieron a biopsia para demostrar la

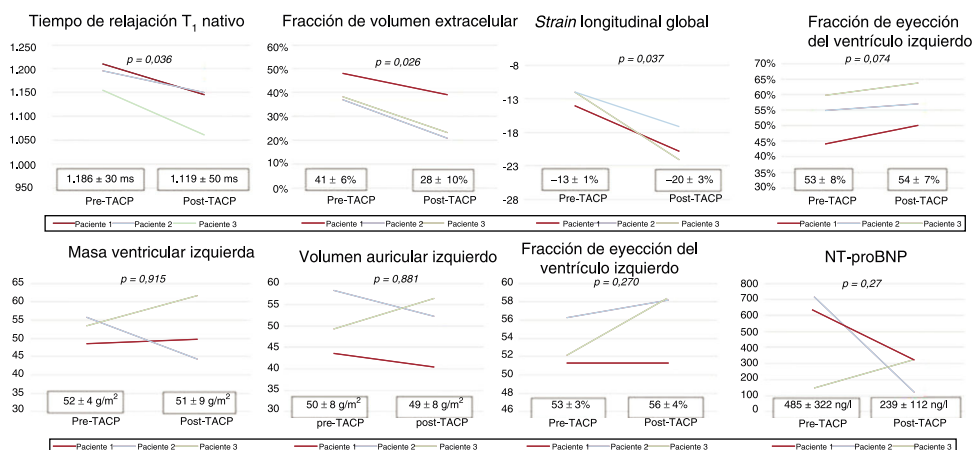


Figura 1. Parámetros clínicos y del diagnóstico por imagen antes y después del trasplante autólogo de células progenitoras. NT-proBNP: extremo N-terminal del propéptido natriurético cerebral; TACP: trasplante autólogo de células progenitoras.