

## Electro-Reto

## Respuesta al ECG de octubre de 2019

## Response to ECG, October 2019

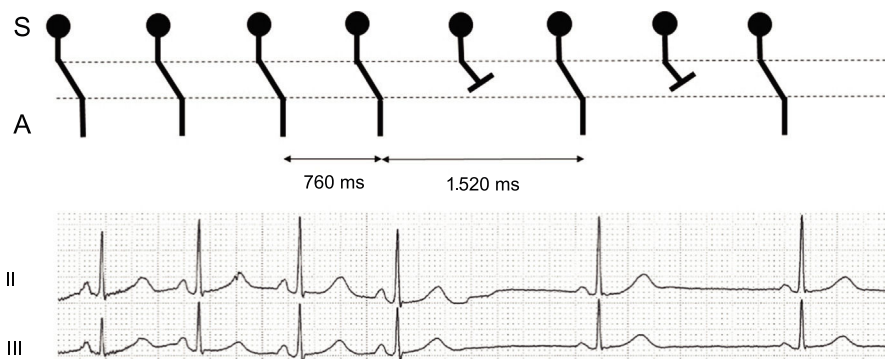
Pasquale Crea<sup>a,\*</sup>, Angela Nicotera<sup>b</sup> y Teresa Crea<sup>c</sup><sup>a</sup> Cardiology Unit, Department of Clinical and Experimental Medicine, University of Messina, Italia<sup>b</sup> Cardiology Unit, Papardo Hospital, Messina, Italia<sup>c</sup> Internal Medicine, Department of Clinical and Experimental Medicine, University of Messina, Italia

Figura 1.

La respuesta correcta es la número 3. Como se muestra en la [figura 1](#), el ciclo P-P se duplica con exactitud. Este hallazgo apunta claramente a un bloqueo sinoauricular (SA) de segundo grado tipo 2:1. La vagotonía, junto con la arritmia sinusal de tipo respiratorio, habría ocasionado un alargamiento y un acortamiento progresivos del intervalo P-P de manera cíclica, que se corresponde normalmente con las fases del ciclo respiratorio o demás reflejos del sistema nervioso autónomo. Por lo tanto, las respuestas 1 y 2 son incorrectas. Una reentrada oculta del nódulo auriculoventricular (AV) no ofrece una explicación a la depresión del nódulo sinusal. Además, el ECG habría registrado un desencadenante antes de la pausa, como un fenómeno de Wenckebach o un impulso auricular prematuro<sup>1</sup>. Por esta razón, la respuesta 4 es incorrecta.

El impulso sinusal solo se registra en el ECG cuando ha salido del nódulo sinusal y ha activado la aurícula, con lo que se genera una onda P<sup>2</sup>. Por lo tanto, el retraso de la conducción del impulso eléctrico en la unión SA, como el que se produce durante un bloqueo SA de primer grado, no se aprecia en el electrocardiograma. Los bloqueos SA de segundo grado llegan a identificarse tras un atento análisis del ECG. Un trastorno de la conducción SA tipo Wenckebach se muestra como una aceleración progresiva de los intervalos PP, de manera análoga a la aceleración progresiva de los intervalos RR en una alteración AV de tipo Wenckebach. La pausa es menor que el doble del intervalo PP previo<sup>3</sup>. Por el contrario, una duplicación brusca del ciclo P-P descarta un bloqueo AV de segundo grado tipo Mobitz II o un bloqueo SA 2:1. Cabe señalar que la bradicardia sinusal no se distingue del bloqueo SA 2:1 en el ECG, a menos que un cambio brusco en la frecuencia cardíaca revele el mecanismo patogénico subyacente. El bloqueo SA avanzado se detecta por una pausa del ciclo P-P que es múltiplo de un número > 2. El ECG de un bloqueo SA de tercer grado se asemeja a la parada sinusal.

## BIBLIOGRAFÍA

- Oreto G, Consolo A, Scimone IM. Manifest and concealed AV nodal reentry in Wenckebach type of AV conduction with AV junctional escape rhythm. *J Electrocardiol.* 1996;29:333-336.
- de Almeida Henriques MA, Schamroth L. Sinus rhythm complicated by second-degree sino-atrial block. *Heart Lung.* 1976;5:137-138.
- Schamroth L, Dove E. The Wenckebach phenomenon in sino-atrial block. *Br Heart J.* 1966;28:350-358.

## VÉASE CONTENIDO RELACIONADO:

<https://doi.org/10.1016/j.recesp.2018.11.006>

\* Autor para correspondencia:

Correo electrónico: [pasqualecrea@hotmail.it](mailto:pasqualecrea@hotmail.it) (P. Crea).

<https://doi.org/10.1016/j.recesp.2018.11.005>

0300-8932/© 2018 Sociedad Española de Cardiología. Publicado por Elsevier España, S.L.U. Todos los derechos reservados.