

## Imagen en cardiología

# Ecocardiografía fotorrealista 3D de la válvula mitral

## Photo-realistic 3D echocardiographic view of the mitral valve

Andrea Colli\*, Nicola Pradegan y Gino Gerosa

Dipartimento di Scienze Cardio-Toraco-Vascolari e Sanità Pubblica, Università di Padova, Padua, Italia

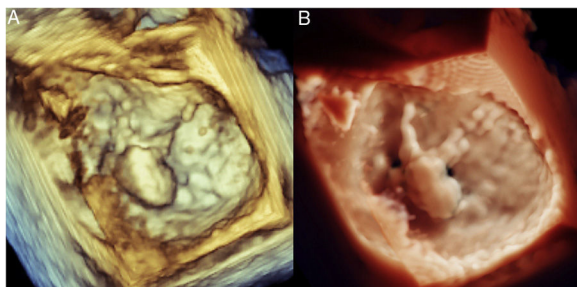


Figura 1.

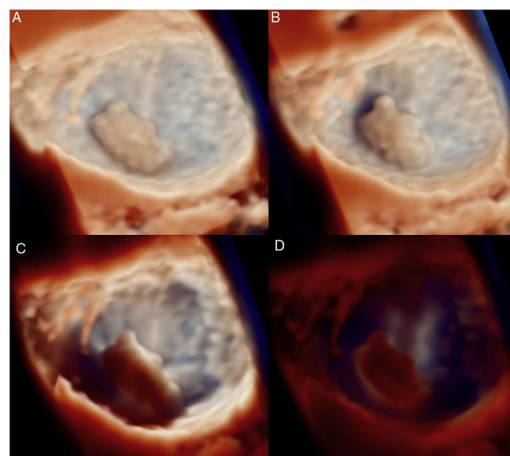


Figura 2.

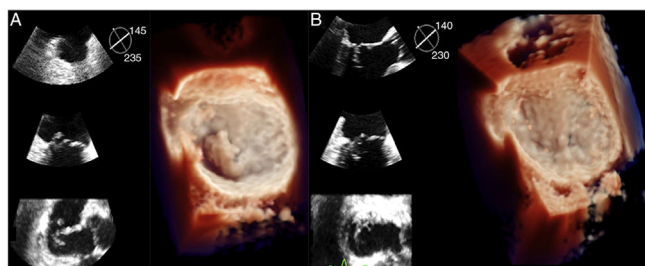


Figura 3.

La ecografía tridimensional (3D) en tiempo real aporta una información clínica importante que va más allá de la obtenida con la ecocardiografía bidimensional y mejora la visualización de las estructuras cardiacas y los implantes de dispositivos percutáneos.

El reciente desarrollo de la síntesis de imágenes fotorrealista de alta definición (EPIQ-CVX, TrueVue, Philips Healthcare; Andover, Estados Unidos) se ha propuesto como nuevo avance tecnológico destinado a aumentar la percepción de los detalles anatómicos 3D, como en el caso de la degeneración de la válvula mitral (VM), en la que muestra las cuerdas tendinosas rotas, la altura del prolapso y el predominio de la valva posterior respecto a la anterior (figura 1 y vídeos 1A y B del material adicional).

La tecnología permite a los usuarios cambiar las condiciones de iluminación para mejorar el contraste. La fuente de luz puede desplazarse en un plano anular para modificar las sombras de la VM (vídeos 2A y B del material adicional) o puede colocarse a alturas diferentes respecto a una estructura concreta. En el caso del análisis de la VM, la fuente de luz puede colocarse en la aurícula izquierda (figura 2A); en la aurícula izquierda está inmediatamente por encima del plano del anillo mitral (figura 2B); en el ventrículo izquierdo, inmediatamente por debajo del plano del anillo mitral (figura 2C) o en una situación profunda en el ventrículo izquierdo (figura 2D).

El efecto de iluminación fotorrealista tiene la posible ventaja de mejorar nuestra percepción preoperatoria de la anatomía cardiaca (figura 3A y vídeo 3A del material adicional). También puede ser útil en la evaluación de los cambios morfológicos después de intervenciones cardiacas, como la reparación de la VM con latido transapical mediante implante de neo cuerdas, que muestra un restablecimiento fisiológico de la coaptación de las valvas con imágenes de ecocardiografía 2D multiplanar simultáneas (figura 3B y vídeo 3B del material adicional).

En el futuro, la adopción clínica de la ecocardiografía 3D fotorrealista podría mejorar nuestro conocimiento de esta tecnología innovadora y definir sus beneficios y limitaciones reales. Esta figura se muestra a todo color solo en la versión electrónica del artículo.

### ANEXO. MATERIAL ADICIONAL

Se puede consultar material adicional a este artículo en su versión electrónica disponible en <https://doi.org/10.1016/j.recesp.2019.01.004>.

\* Autor para correspondencia:

Correo electrónico: [colli.andrea.bcn@gmail.com](mailto:colli.andrea.bcn@gmail.com) (A. Colli).