

## Imagen en cardiología

# Cierre de orejuela con dos dispositivos distintos

## Left atrial appendage closure with 2 different devices

Juan M. Ruiz-Nodar\*, José L. Ibáñez Criado y Vicente Climent Payá

Servicio de Cardiología, Hospital General Universitario de Alicante, Instituto de Investigación Sanitaria y Biomédica de Alicante (ISABIAL), Alicante, España

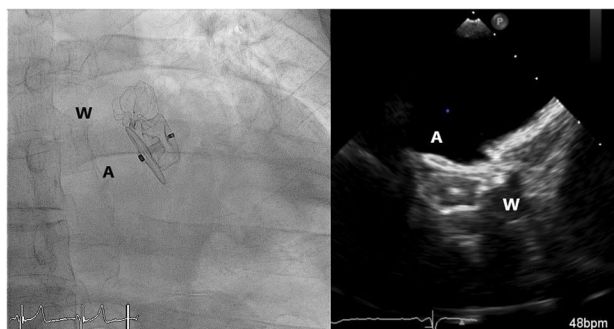


Figura 1.

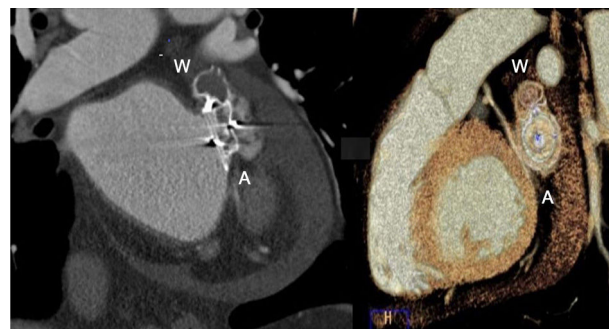


Figura 2.

Se presenta el caso de un paciente con fibrilación auricular permanente y contraindicación para la anticoagulación por episodios de hemorragia digestiva grave. Se solicitó el cierre percutáneo de la orejuela izquierda. En la ecocardiografía transesofágica se visualizó una orejuela con 2 *ostium* independientes cuyo cierre con un dispositivo único resultaba técnicamente imposible. Se optó por tratar inicialmente el más profundo con un dispositivo WATCHMAN (Boston Scientific; Natick, Massachusetts, Estados Unidos) de 21 mm y esperar unos meses para abordar el cierre del segundo lóbulo (vídeo 1 del material adicional). Este se cerró con un dispositivo Amulet (Abbott Vascular; Santa Clara, California, Estados Unidos) de 25 mm, que lo selló completamente y cuya «tapa» se pudo adaptar sobre el WATCHMAN (vídeos 2 y 3 del material adicional). La figura 1 muestra las imágenes realizadas durante el implante (W: WATCHMAN; A: Amulet). Este distinto mecanismo de cierre (cierre modo tapón del WATCHMAN y cierre modo tapa del Amulet) permitió un cierre completo de la orejuela sin ningún tipo de fuga. Se realizó una tomografía computarizada al día siguiente (figura 2) que mostró el cierre completo de los 2 lóbulos; el superior estaba cerrado en el primer procedimiento con WATCHMAN, ya trombosado.

Este cierre de orejuela con 2 dispositivos diferentes es el primero en indicarse en la literatura y en nuestra opinión, se debe considerar una opción de gran interés y quizá electiva para este tipo de orejuelas bilobuladas, cuyo cierre con 2 dispositivos idénticos no habría mostrado similar eficacia. Se recomienda el abordaje del lóbulo profundo inicialmente con dispositivo WATCHMAN y cierre del segundo con dispositivo Amulet.

### CONFLICTO DE INTERESES

J.M. Ruiz-Nodar es *proctor* de Boston Scientific.

### ANEXO. MATERIAL ADICIONAL

Se puede consultar material adicional a este artículo en su versión electrónica disponible en [doi:10.1016/j.recesp.2019.06.014](https://doi.org/10.1016/j.recesp.2019.06.014).

\* Autor para correspondencia:

Correo electrónico: [ruiiz\\_jmi@gva.es](mailto:ruiiz_jmi@gva.es) (J.M. Ruiz-Nodar).

On-line el 30 de julio de 2019