

En pacientes con TV y cardiopatía estructural, la ablación es un procedimiento complejo y plantea un desafío único, debido a la presencia concomitante de insuficiencia cardiaca congestiva grave, episodios de TV recurrentes, descargas frecuentes del desfibrilador automático implantable, tormenta arrítmica y presencia de comorbilidad significativa, como diabetes y enfermedad renal crónica, entre otras. Por lo tanto, son necesarias una cuidadosa selección de los pacientes y una planificación detallada del procedimiento para mejorar la eficacia y la seguridad.

Los resultados, tanto de nuestra serie como de las publicadas previamente, indican que el ECMO puede ser útil como asistencia hemodinámica para la ablación de TV en pacientes con inestabilidad hemodinámica previa al procedimiento o alto riesgo de deterioro hemodinámico durante su curso, como es el caso de los pacientes con diagnóstico de tormenta arrítmica.

El ECMO ayuda a mantener correctas la presión arterial y la oxigenación pese a que el paciente se encuentre en TV sostenida, lo que facilita una adecuada perfusión de los órganos. Esto permite realizar mapas de activación más detallados y con mayor seguridad, lo que podría mejorar tanto los resultados del procedimiento como la morbimortalidad a largo plazo. En comparación con otros dispositivos como el Impella o el Tandem Heart, las ventajas del ECMO son que aporta una mayor asistencia circulatoria, además de dar asistencia pulmonar y no dificultar el movimiento de los catéteres durante el procedimiento, ya que se trata de un dispositivo extracardiaco.

Pese al carácter observacional de nuestra serie y a la ausencia de un grupo de control, se trata de una cohorte procedente de 2 centros experimentados en la ablación de TV. En ausencia de ensayos clínicos que hayan evaluado el real beneficio del ECMO como asistencia hemodinámica para la ablación de la TV, nuestra opinión es que este dispositivo se configura como una herramienta que considerar para pacientes seleccionados.

Paolo D. Dallaglio^{a,*}, Loreto Oyarzabal Rabanal^a, Oriol Alegre Canals^a, Karina Osorio Higa^a, Nuria Rivas Gandara^b e Ignasi Anguera^a

^aÁrea de Enfermedades del Corazón, Hospital Universitario de Bellvitge, IDIBELL, L'Hospitalet de Llobregat, Barcelona, España

^bÁrea de Enfermedades del Corazón, Unidad de Arritmias y Electrofisiología, Hospital Vall d'Hebrón, Barcelona, España

* Autor para correspondencia:

Correo electrónico: paoloddallaglio@hotmail.com (P.D. Dallaglio).

On-line el 13 de agosto de 2019

BIBLIOGRAFÍA

1. Della Bella P, Baratto F, Tsiachris D, et al. Management of ventricular tachycardia in the setting of a dedicated unit for the treatment of complex ventricular arrhythmias: long-term outcome after ablation. *Circulation*. 2013;127:1359–1368.
2. Santangeli P, Muser D, Zado ES, et al. Acute hemodynamic decompensation during catheter ablation of scar-related ventricular tachycardia: incidence, predictors, and impact on mortality. *Circ Arrhythm Electrophysiol*. 2015;8:68–75.
3. Silberbauer J, Oloriz T, Maccabelli G, et al. Noninducibility and late potential abolition: a novel combined prognostic procedural end point for catheter ablation of post-infarction ventricular tachycardia. *Circ Arrhythm Electrophysiol*. 2014;7:424–435.
4. Palaniswamy C, Miller MA, Reddy VY, Dukkipati SR. Hemodynamic support for ventricular tachycardia ablation. *Card Electrophysiol Clin*. 2017;9:141–152.
5. Baratto F, Pappalardo F, Oloriz T, et al. Extracorporeal membrane oxygenation for hemodynamic support of ventricular tachycardia ablation. *Circ Arrhythm Electrophysiol*. 2016;9:e004492.
6. Enriquez A, Liang J, Gentile J, et al. Outcomes of rescue cardiopulmonary support for periprocedural acute hemodynamic decompensation in patients undergoing catheter ablation of electrical storm. *Heart Rhythm*. 2018;15:75–80.

<https://doi.org/10.1016/j.recesp.2019.07.010>

0300-8932/

© 2019 Sociedad Española de Cardiología. Publicado por Elsevier España, S.L.U. Todos los derechos reservados.

Evolución a largo plazo de pacientes con coartación de aorta reparada que presentan hemoptisis



Long-term follow-up of patients with repaired coarctation of the aorta who develop hemoptysis

Sr. Editor:

La hemoptisis en pacientes con coartación de aorta intervenida es un síntoma amenazante que debe hacernos pensar en un aneurisma de aorta torácica complicado con fistula aortobronquial como causa principal¹. Esta entidad se ha relacionado con un pronóstico ominoso, por lo que hemos querido estudiar las causas y la evolución en este contexto.

Se presenta, a nuestro juicio, la primera serie de casos de pacientes con coartación de aorta en los que se produjo hemoptisis años después de la reparación, en la que se analizaron las causas, sus complicaciones, el tratamiento y su evolución.

De una cohorte de 481 pacientes adultos diagnosticados de coartación de aorta en el Hospital Universitario La Paz entre 1999 y 2018, se realizó reparación quirúrgica a 357 (146 con la interposición de parche). A largo plazo, 49 pacientes (el 10% de toda la serie) presentaron aneurismas o pseudoaneurismas a nivel de la aortoplastia quirúrgica en aorta descendente (se definió aneurisma de aorta descendente como la dilatación mayor del 150% del diámetro de la aorta diafragmática) y 3 pacientes presentaron aneurismas de arterias intercostales. De toda la

cohorte, 7 pacientes (1,5%) presentaron hemoptisis en el seguimiento; de ellos, fallecieron 3. Las características y la evolución clínica de estos pacientes se describen en la [tabla 1](#). De los 7 pacientes con hemoptisis, 2 tuvieron una evolución similar: una paciente, tras presentar episodios repetidos y autolimitados de hemoptisis por una fístula aortobronquial, se realizó con éxito cirugía del pseudoaneurisma (en esa fecha no se disponía del tratamiento endovascular) y en el posoperatorio inmediato de la cirugía falleció por un nuevo episodio de hemoptisis masiva tras hemorragia pulmonar grave; la otra paciente, sin hemoptisis previas, se sometió a la exclusión electiva del pseudoaneurisma mediante tratamiento endovascular con implante percutáneo de 2 stents cubiertos de politetrafluoroetileno. A los 7 días del procedimiento, tras la exclusión del pseudoaneurisma de la aortoplastia, volvió a ingresar por un episodio de hemoptisis masiva, donde se observó un sangrado grave en el pulmón izquierdo adyacente al pseudoaneurisma ([figura 1A-D](#)). A pesar de la colocación de una endoprótesis aórtica, la paciente falleció por fallo multiorgánico en los días posteriores a la hemorragia pulmonar. Finalmente, el tercer paciente, tras un episodio de hemoptisis masiva secundaria a una fístula aortobronquial, y a pesar de practicarse con éxito la cirugía de urgencia mediante el implante de 2 endoprótesis vasculares, falleció días más tarde por fracaso multiorgánico. Los otros 4 pacientes de la serie tuvieron episodios de hemoptisis de repetición, se trató a 3 con exclusión del pseudoaneurisma mediante tratamiento endovascular, y el cuarto

Tabla 1

Características de los pacientes con hemoptisis, tratamiento y resultados durante el seguimiento

Edad (años)/sexo	Tipo de cirugía previa (edad en años)	Síntomas acompañantes	Tipo de complicación	Tratamiento	Evolución
32/M	Aortoplastia con parche de dacrón (6)	Hemoptisis intermitentes	Seudoaneurisma complicado con FAB	Sustitución quirúrgica de aorta con prótesis tubular de dacrón, exitosa	Muerte en el posoperatorio inmediato Necropsia: hemorragia pulmonar bilateral Ausencia de fistula
53/M	Implante de prótesis mecánica mitral (12) Aortoplastia con parche de PTFE (17)	Dolor torácico atípico y astenia	Seudoneurisma	Exclusión percutánea electiva con <i>stents</i> cubiertos del aneurisma, con éxito	Muerte en el posoperatorio inmediato por hemoptisis masiva, a pesar de EVAR Sin necropsia
31/V	Aortoplastia con parche de dacrón (1)	Hemoptisis intermitentes y finalmente hemoptisis masiva	Seudoaneurisma del arco aórtico complicado con FAB izquierda	EVAR electiva con doble endoprótesis de PTFE con exclusión del aneurisma Hemoptisis masiva a los 7 días: implante de nueva endoprótesis urgente	Muerte por fracaso multiorgánico
40/V	Aortoplastia con parche dacrón (2) Parche de dacrón (9) por recoartación	Hemoptisis intermitentes	Aneurisma de aortoplastia	Mixto: <i>bypass</i> C-S izquierdo y EVAR y dispositivo percutáneo en origen de subclavia izquierda	Buena evolución en el posoperatorio y seguimiento
71/V	Cirugía con prótesis tubular (50) Prótesis aórtica mecánica por IA grave (51)	Hemoptisis aislada	Seudoaneurisma de aorta torácica descendente a nivel de la sutura distal	EVAR electiva con endoprótesis recubierta con exclusión del aneurisma	Buena evolución en el posoperatorio y seguimiento
37/V	2 cirugías de aortoplastia con parche (1,9)	Hemoptisis intermitente	Seudoaneurisma en porción alta de la aortoplastia	EVAR urgente	Buena evolución en posoperatorio y seguimiento
58/V	Cirugía con tubo protésico de dacrón tejido (27)	Hemoptisis intermitente, síncope de repetición y dolor torácico atípico	Aneurisma de cuarta arteria intercostal derecha de gran tamaño Arteria bronquial aberrante	Exclusión percutánea del aneurisma con dispositivo Embolización de arteria bronquial aberrante	Buena evolución en posoperatorio y seguimiento

C-S: carótido-subclavio; EVAR: reparación de aneurisma endovascular; FAB: fistula aortobronquial; IA: insuficiencia aórtica; M: mujer; PTFE: politetrafluoroetileno; V: varón.

paciente, tras la exclusión percutánea de un aneurisma de arteria intercostal, presentó episodios de hemoptisis secundarios a la presencia de una arteria bronquial aberrante, que se embolizó con éxito (figura 1E-H).

Las fistulas aortobronquiales se describieron por primera vez en 1934 por Keefer y Malory². Davey, en 1962, describió la primera reparación quirúrgica con éxito³. Se producen por la erosión que el aneurisma torácico causa en el tejido pulmonar adyacente o el árbol bronquial. Es un cuadro infrecuente, que suele aparecer con hemoptisis; inicialmente suelen ser autolimitadas y recurrentes, pero progresivamente evolucionan a mayor gravedad hasta los cuadros de hemoptisis masiva. Se diagnostica mediante una técnica de imagen como la tomografía computarizada, donde se puede observar el aneurisma o pseudoaneurisma, muchas veces con trombo mural, y solo en contadas ocasiones se ve la extravasación de contraste al pulmón⁴. El tratamiento de elección es el implante de una endoprótesis aórtica^{5,6}. Actualmente, el seguimiento periódico de estos pacientes mediante técnicas de imagen permite diagnosticar de forma precoz el desarrollo de aneurismas que se pueden reparar tempranamente y prevenir así el desarrollo de fistulas aortobronquiales.

Hay que resaltar que 2 pacientes de nuestra serie fallecieron por hemoptisis en la semana siguiente a la reparación con éxito del pseudoaneurisma. Hipotéticamente, es posible que tras la exclusión del aneurisma cambie la configuración de la anatomía aórtica y pulmonar y el tejido pulmonar adyacente previamente dañado pueda volver a sangrar, y el paciente acaba falleciendo por hemoptisis masiva o por fracaso multiorgánico días después.

Como conclusión, la hemoptisis es un síntoma grave en pacientes con coartación de aorta reparada que habitualmente se produce por el desarrollo de una fistula aortobronquial a nivel de un aneurisma o pseudoaneurisma de la aortoplastia. Esta entidad requiere una evaluación precoz y un tratamiento endovascular urgente. A pesar de la reparación con éxito, es aconsejable un seguimiento estrecho durante el posoperatorio inmediato debido al riesgo de hemorragia del tejido pulmonar adyacente al pseudoaneurisma con desenlace potencialmente fatal.

CONFLICTO DE INTERESES

A. Sánchez-Recalde es Editor Asociado de *Revista Española de Cardiología*.

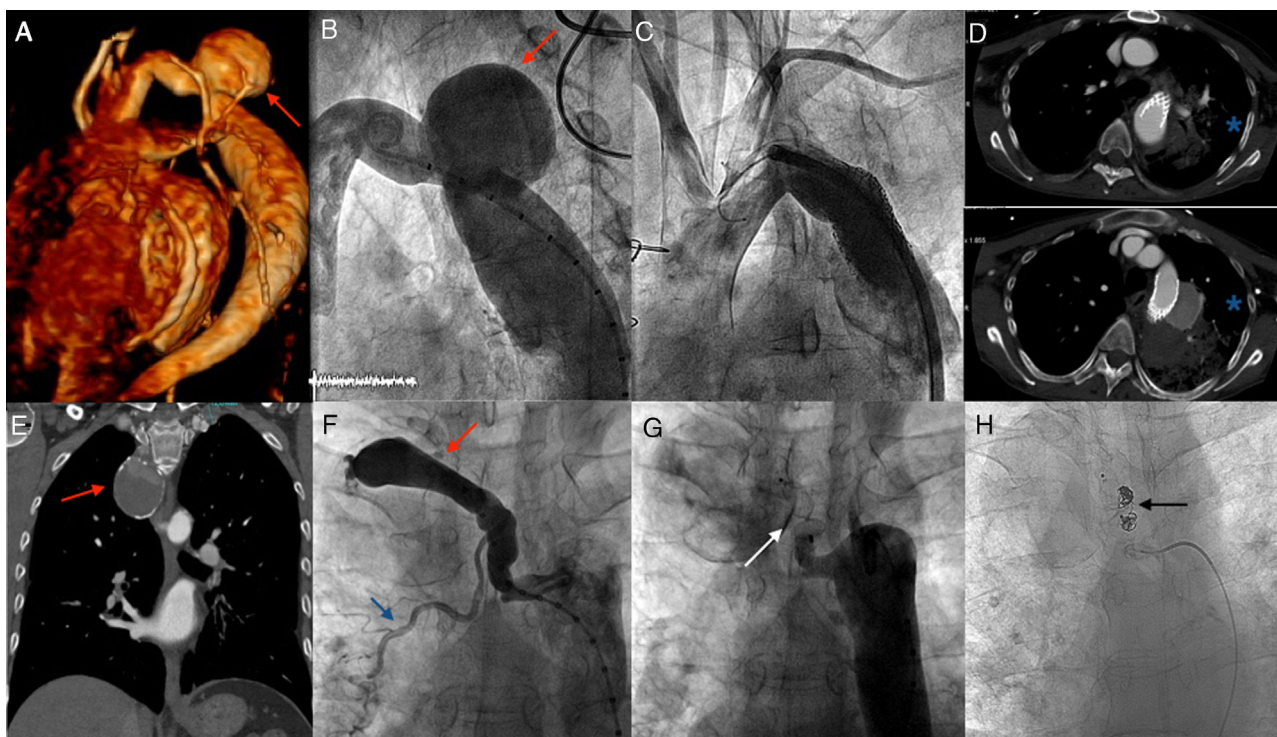


Figura 1. A-D: tratamiento y exclusión percutánea del pseudoaneurisma de aorta torácica mediante *stent* recubierto, con fallecimiento posterior de la paciente por hemoptisis. A: reconstrucción tridimensional por TC del pseudoaneurisma (flecha roja). B: angiografía basal del pseudoaneurisma (flecha roja). C: angiografía que muestra la exclusión del pseudoaneurisma mediante 2 *stents* recubiertos de politetrafluoroetileno. D: 2 imágenes de TC que muestran la hemorragia pulmonar (asteriscos azules) adyacente al *stent* que causó el fallecimiento de la paciente. E-H: tratamiento y exclusión percutánea del aneurisma de la arteria intercostal y embolización de la arteria bronquial aberrante. E: imagen de TC que muestra el aneurisma gigante de la arteria intercostal parcialmente trombosado (flecha roja). F: angiografía basal que muestra el aneurisma de la arteria intercostal (flecha roja) y la arteria bronquial aberrante (flecha azul). G: exclusión percutánea del aneurisma con dispositivo (flecha blanca). H: embolización con *coils* (flecha negra) de la arteria bronquial aberrante. TC: tomografía computarizada. Esta figura se muestra a todo color solo en la versión electrónica del artículo.

Virginia Pascual-Tejerina^a, Ángel Sánchez-Recalde^{b,*},
José Ruiz Cantador^a, Ana Elvira González^a,
Federico Gutiérrez-Larraya^c y José M. Oliver^d

^aUnidad de Cardiopatías Congénitas del Adulto, Hospital Universitario La Paz, Madrid, España

^bUnidad de Cardiología Intervencionista, Hospital Universitario Ramón y Cajal, Madrid, España

^cServicio de Cardiología Pediátrica, Hospital Universitario La Paz, Madrid, España

^dServicio de Cardiología, Hospital Universitario Gregorio Marañón, Madrid, España

* Autor para correspondencia:

Correo electrónico: asrecalde@hotmail.com (Á. Sánchez-Recalde).

On-line el 12 de agosto de 2019

BIBLIOGRAFÍA

- Alfonso Chiarello G, Piergiorgio B, Mazza A, et al. Presentación clínica aguda de pseudoaneurisma y fistula aortopulmonar como complicación tardía de la reparación quirúrgica de la coartación de aorta. *Rev Esp Cardiol.* 2017;70:57–58.
- Keefer CS, Mallory GK. The pulmonary and pleural complications of aortic aneurysm. *Am Heart J.* 1934;10:208–220.
- Davey MG. Aorto-pulmonary fistula due to failure of an Ivalon graft for coarctation of the aorta. *Thorax.* 1962;17:363–365.
- Posacioglu H, Apaydin AZ. Pseudoaneurysm and aortobronchial fistula after aortic coarctation repair by patch aortoplasty. *Tex Heart Inst J.* 2004;31:319–321.
- Díez-Delhoyo F, Sarnago-Cebada F, Gutiérrez-Ibañes E, et al. Aneurismas de la circulación colateral en la coartación aórtica ¿son una contraindicación para el tratamiento percutáneo? *Rev Esp Cardiol.* 2017;70:130.
- Suárez de Lezo J, Romero M, Chavarría J. Reparación percutánea de aneurisma aórtico gigante. *Rev Esp Cardiol.* 2018;71:971.

<https://doi.org/10.1016/j.recesp.2019.07.012>

0300-8932/

© 2019 Sociedad Española de Cardiología. Publicado por Elsevier España, S.L.U. Todos los derechos reservados.