

Artículo especial

Consenso de expertos sobre el diagnóstico y el tratamiento de la miocarditis asociada con infección o vacunación contra el SARS-CoV-2



Manuel Barreiro-Pérez^{a,b,*}, Pablo Pastor Pueyo^{c,d}, Sergio Raposeiras-Roubín^{a,b}, Dolores Montero Corominas^e, Aitor Urbarri^f, Rocío Eiros Bachiller^{g,h}, José Rozado Castañoⁱ, Luisa García-Cuenllas Álvarez^j, Luis Serratosa Fernández^{k,l}, Fernando Domínguez^{m,n} y Domingo Pascual Figal^{o,p}

^a Servicio de Cardiología, Hospital Universitario Álvaro Cunqueiro, Vigo, Pontevedra, España

^b Instituto de Investigación Sanitaria Galicia Sur (IISGS), Vigo, Pontevedra, España

^c Unidad de Cardiología Clínica y Cuidados Agudos Cardiovasculares, Hospital Universitario Arnau de Vilanova, Lleida, España

^d Institut de Reserca Biomèdica Lleida (IRB-Lleida), Lleida, España

^e División de Farmacoepidemiología y Farmacovigilancia, Departamento de Medicamentos de Uso Humano, Agencia Española de Medicamentos y Productos Sanitarios, Madrid, España

^f Servicio de Cardiología, Hospital Universitario Vall d'Hebron, Barcelona, España

^g Servicio de Cardiología, Hospital Clínico Universitario de Salamanca, Salamanca, España

^h Instituto de Investigación Biomédica de Salamanca (IBSAL), Salamanca, España

ⁱ Servicio de Cardiología, Hospital Universitario Central de Asturias, Oviedo, Asturias, España

^j Cardiología Pediátrica, Servicio de Pediatría, Hospital Vithas Vigo, Vigo, Pontevedra, España

^k Unidad de Cardiología del Deporte, Hospital Universitario Quirónsalud Madrid, Madrid, España

^l Unidad de Cardiología del Deporte, Centro de Medicina Deportiva Olympia Quirónsalud, Madrid, España

^m Servicio de Cardiología, Hospital Universitario Puerta de Hierro, Madrid, España

ⁿ Centro de Investigación Biomédica en Red de Enfermedades Cardiovasculares (CIBERCV), España

^o Servicio de Cardiología, Hospital Universitario Virgen de la Arrixaca, El Palmar, Murcia, España

^p Centro Nacional de Investigaciones Cardiovasculares (CNIC), Madrid, España

Historia del artículo:

Recibido el 16 de noviembre de 2022

Aceptado el 23 de enero de 2023

On-line el 29 de enero de 2023

Palabras clave:

Miocarditis

Daño miocárdico

COVID-19

SARS-CoV-2

Vacuna ARNm

RESUMEN

La pandemia causada por el coronavirus del síndrome respiratorio agudo grave de tipo 2 (SARS-CoV-2) ha puesto de manifiesto una serie de complicaciones cardiovasculares, entre las que destaca la miocarditis ocasionada tanto por la propia infección por SARS-CoV-2 (COVID-19) como por la administración de vacunas de ARN mensajero. La elevada prevalencia de primoinfección, la difusión universal de los programas de vacunación y la constante aparición de nueva información sobre la miocarditis en estos contextos, hace necesario condensar el conocimiento adquirido desde el inicio de la pandemia. Con este objetivo, el Grupo de Trabajo Miocarditis de la Asociación de Insuficiencia Cardíaca de la Sociedad Española de Cardiología, con la colaboración de la Agencia Española de Medicamentos y Productos Sanitarios (AEMPS), ha elaborado el presente documento que pretende abordar el diagnóstico y el tratamiento de los casos de miocarditis asociados con la infección por SARS-CoV-2 o la vacuna de ARN mensajero.

© 2023 Sociedad Española de Cardiología. Publicado por Elsevier España, S.L.U. Todos los derechos reservados.

Myocarditis related SARS-CoV-2 infection or vaccination: an expert consensus statement on its diagnosis and management

ABSTRACT

The severe acute respiratory syndrome coronavirus 2 (SARS-CoV-2) pandemic has revealed several cardiovascular complications, including myocarditis caused by SARS-CoV-2 infection (COVID-19) or after messenger RNA vaccine administration. Because of the high prevalence of COVID-19, the expansion of vaccination programs, and the appearance of new information on myocarditis in these contexts, there is a need to condense the knowledge acquired since the start of the pandemic. To meet this need, this document was drafted by the Myocarditis Working Group of the Heart Failure Association of the Spanish Society of Cardiology, with the collaboration of the Spanish Agency for Medicines and Health Products (AEMPS). The document aims to address the diagnosis and treatment of cases of myocarditis associated with SARS-CoV-2 infection or messenger RNA vaccine administration.

© 2023 Sociedad Española de Cardiología. Published by Elsevier España, S.L.U. All rights reserved.

Keywords:

Myocarditis

Myocardial damage

COVID-19

SARS-CoV-2

mRNA vaccine

* Autor para correspondencia.

Correo electrónico: manuelbarreiroper@gmail.com (M. Barreiro-Pérez).

@manuelbarreirp @PolSheperd @S_Raposeiras @Auribarri @reirosbachiller @rozado_jose @LSerratosa @fernidom @DomingoPascualF

Abreviaturas

ARNm: ácido ribonucleico mensajero
 COVID-19: enfermedad coronavírica de 2019
 ECG: electrocardiograma
 RMC: resonancia magnética cardíaca
 SARS-CoV-2: coronavirus del síndrome respiratorio agudo grave de tipo 2

INTRODUCCIÓN

La miocarditis se define como la inflamación del músculo cardíaco; su etiología es diversa e incluye agentes infecciosos o tóxicos y procesos autoinmunitarios¹. La pandemia causada por el coronavirus del síndrome respiratorio agudo grave de tipo 2 (SARS-CoV-2) ha puesto de manifiesto una serie de complicaciones cardiovasculares, entre las que destaca la miocarditis ocasionada tanto por la propia infección por SARS-CoV-2 (COVID-19) como por la administración de vacunas de ARNm mensajero (ARNm).

En los estudios iniciales de pacientes con COVID-19 se ha observado que un 20-30% presenta cifras de troponina cardíaca por encima del percentil 99 de la normalidad, lo cual refleja daño miocárdico² y no es secundario a miocarditis en todos los casos³⁻⁵. En la infección por SARS-CoV-2 puede existir daño miocárdico, entre otros, por la respuesta inmunitaria asociada⁶⁻⁹, un estado de hipercoagulabilidad con eventos trombóticos⁷ o debido a isquemia miocárdica por un aumento de las demandas miocárdicas de oxígeno durante la infección (infarto de miocardio tipo 2). Esta variedad de afecciones se refleja en el hecho de que, en la COVID-19 con evidencia de daño miocárdico por elevación de troponinas, solo el 50% de las resonancias magnéticas cardíacas (RMC) muestran hallazgos patológicos; de ellas, un 27% es compatible con miocarditis; un 22%, con cardiopatía isquémica y el resto es inespecífico⁷.

Con el avance de la pandemia y el programa de vacunación, se ha ido poniendo en evidencia la aparición de casos de miocarditis tras la administración de vacunas de ARNm, sobre todo en varones, adolescentes y jóvenes. Esta forma de miocarditis de mecanismo autoinmunitario y poco conocido, ha supuesto un reto para la gestión de los programas de vacunación.

Por todo ello, y a la luz de la evidencia acumulada, es necesario condensar todo el conocimiento adquirido en estos últimos 2 años para llegar a un consenso. Con este objetivo, el presente documento, auspiciado por el Grupo de Trabajo Miocarditis de la Sociedad Española de la Asociación de Insuficiencia Cardíaca de la Sociedad Española de Cardiología y con la colaboración de la Agencia Española de Medicamentos y Productos Sanitarios (AEMPS), pretende abordar el diagnóstico y el tratamiento de los casos de miocarditis asociados con infección por SARS-CoV-2 o vacuna de ARNm.

FISIOPATOLOGÍA E HISTOPATOLOGÍA

La miocarditis se define fisiopatológicamente como una afección inflamatoria del miocardio caracterizada por infiltrado inflamatorio y daño miocárdico sin etiología isquémica subyacente¹⁰. Entre sus etiologías, la vírica es la más frecuente en los países desarrollados¹⁰. Se han publicado diferentes casos de miocarditis aguda en pacientes con COVID-19 y se considera una complicación cardiovascular infrecuente^{6,11}.

Los mecanismos fisiopatológicos de la miocarditis por SARS-CoV-2 son todavía inciertos y controvertidos¹². Entre sus diferentes hipótesis, la más robusta es la citotoxicidad mediada por

hiperrespuesta inmunitaria, en la que la liberación excesiva de diferentes mediadores inflamatorios induce desregulación linfocitaria que origina necrosis mediada por linfocitos T¹³⁻¹⁵. Esta hipótesis concuerda con la mayoría de los casos descritos de miocarditis en COVID-19 sin detección de ARN viral en el miocardio^{13,15}. La evidencia de un daño miocárdico directo es muy débil^{13,15}, ya que, si bien se ha identificado ARN de SARS-CoV-2 en autopsias¹⁶ y biopsias endomiocárdicas⁹, este se localiza en células intersticiales y solo una minoría cumple criterios histopatológicos de miocarditis^{13,15}.

Existen diferentes hipótesis acerca de los mecanismos implicados en la afección cardíaca tras la vacunación contra la COVID-19^{17,18} con vacunas de ARNm, que incluyen entre otras una respuesta hiperinmunitaria o inflamatoria desencadenada por moléculas de ARNm, fenómenos de hipersensibilidad a la vacuna o alguno de sus componentes y trastornos de autoinmunidad mediados por mimetismo molecular, pero no hay datos que permitan confirmar o refutar ninguna de ellas. Un trabajo reciente¹⁹ demostró la presencia de anticuerpos contra el antagonista del receptor de la interleucina 1, y propone la pérdida transitoria de la tolerancia inmunológica periférica como posible mecanismo. Desde el punto de vista histológico, generalmente se observan miocarditis linfocitarias, y en muy raros casos se ha observado miocarditis eosinofílica, descrita respecto de otras vacunas (rubéola, viruela, polio)²⁰.

EPIDEMIOLOGÍA

Epidemiología de la miocarditis tras la COVID-19

La verdadera prevalencia de miocarditis entre pacientes con COVID-19 es desconocida. La saturación del sistema sanitario durante los primeros meses de la pandemia y el tratamiento clínico guiado por la situación respiratoria sesgaron la identificación de los cuadros de afección cardíaca más graves. Además, las numerosas descripciones publicadas no diferencian entre lesión miocárdica y miocarditis y se han utilizado diferentes aproximaciones diagnósticas.

Entre los pacientes hospitalizados con COVID-19, se estima una prevalencia media de miocarditis definitiva/probable de 2,4 casos/1.000 pacientes hospitalizados²¹, y en este contexto puede haber una mortalidad elevada (20,4%)²². En un contexto no únicamente hospitalario, se observó que el riesgo de miocarditis aumentó aproximadamente 10 veces en el mes siguiente a una prueba de SARS-CoV-2 positiva, y su aparición fue más frecuente en varones (60%)²³.

Se ha descrito la presencia de alteraciones en la ecocardiografía hasta en un 40% de los pacientes hospitalizados, si bien no todas las alteraciones pueden ser secundarias a miocarditis²⁴. Algunos estudios de RMC han descrito hallazgos compatibles con miocarditis en pacientes hospitalizados, tales como realce tardío no isquémico y alargamiento de tiempos T1 y T2 nativos en el 20, el 73 y el 60% respectivamente^{25,26}. Sin embargo, entre los pacientes jóvenes, asintomáticos o paucisintomáticos, la afección cardíaca se objetivó solamente en un 0,5-3% de los casos²⁷.

Los hallazgos de las autopsias de personas con COVID-19 identifican una afección cardíaca muy variable. El trabajo más extenso solo identificó miocarditis clásica en un 7,2% de las autopsias, mientras predominaban otro tipo de alteraciones como isquemia celular, infiltrado inflamatorio sin miocarditis o trombos microvasculares y macrovasculares²⁸.

Epidemiología miocarditis posvacunal

Con el inicio de la campaña de vacunación de jóvenes, comenzaron a notificarse casos de miocarditis y/o pericarditis

tras la administración de vacunas de ARNm (Comirnaty, BioNTech, Alemania/Pfizer, Estados Unidos; y Spikevax, Moderna, Estados Unidos)²⁹⁻³³. A diferencia de la miocarditis asociada con la COVID-19, la miocarditis posvacunal presenta generalmente un curso benigno³⁴.

Los datos disponibles se revisaron en el Comité para la Evaluación de Riesgos en Farmacovigilancia (PRAC) de la Agencia Europea de Medicamentos³⁵, que concluyó que la miocarditis y la pericarditis son reacciones adversas que pueden darse tras la administración de las vacunas de ARNm, con una frecuencia de aparición muy baja, con mayor riesgo para los varones jóvenes a los pocos días de la segunda dosis. Su curso clínico generalmente benigno hace que el balance riesgo/beneficio se mantenga favorable a la vacunación, considerando su eficacia en prevenir hospitalizaciones y fallecimientos por COVID-19. El Centro de Control de Enfermedades de Estados Unidos alcanzó conclusiones similares³⁶.

Dos estudios epidemiológicos realizados en Francia³⁷ y países nórdicos³⁸ confirmaron un aumento del riesgo de aparición de miocarditis y pericarditis tras la vacunación con vacunas de ARNm, especialmente en varones jóvenes (12-29 años) a lo largo de la primera semana tras la administración de la segunda dosis y con una frecuencia dependiente de la vacuna utilizada (13 casos con Spikevax y 3 casos con Comirnaty cada 100.000 jóvenes vacunados).

Los datos sobre el riesgo tras una tercera dosis son escasos³⁹; se ha estimado la incidencia de miocarditis en una cohorte de jóvenes de 18 a 24 años en 11/100.000 vacunados en las 2 semanas siguientes a recibir la tercera dosis⁴⁰, y actualmente no puede establecerse que existan diferencias entre la segunda y la tercera dosis.

DIAGNÓSTICO

El diagnóstico de miocarditis relacionada con la infección o la vacunación contra el SARS-CoV-2 se inicia con la presencia de síntomas en un contexto epidemiológico de infección o administración reciente de una vacuna de ARNm. La aparición de dolor torácico persistente, disnea o astenia de esfuerzo, palpitaciones o síncope requiere considerar siempre la posibilidad de miocarditis, que también puede presentarse como *shock* o muerte súbita⁴¹. La presencia de dolor de características pericárdicas es de mayor especificidad por la frecuente afección inflamatoria conjunta de miocardio y pericardio.

De acuerdo con el algoritmo diagnóstico propuesto (figura 1), cuando exista sospecha clínica siempre deben realizarse un electrocardiograma de 12 derivaciones (ECG), una determinación de troponina sérica de alta sensibilidad (Tn-Hs) y un ecocardiograma transtorácico (ETT). La detección de daño miocárdico por unas concentraciones de Tn-Hs por encima del percentil 99 de la normalidad es la prueba que mejor sustenta el diagnóstico clínico de sospecha de miocarditis en ausencia de enfermedad coronaria u otras causas de daño miocárdico. El ECG apoya dicho diagnóstico en caso de que haya alteraciones compatibles, especialmente elevación del segmento ST. La presencia de alteraciones en el ETT, en particular derrame pericárdico y/o alteraciones de contractilidad segmentaria, también apoyan el diagnóstico⁴².

En todos los casos la confirmación debería realizarse mediante RMC con base en los criterios de Lake Louise modificados⁴³, que tienen elevadas sensibilidad y especificidad en la fase aguda de un cuadro de gran sospecha clínica (figura 2).

La biopsia endomiocárdica no es necesaria para el diagnóstico de esta forma de miocarditis, pero debe realizarse en caso de que se considere un diagnóstico alternativo, y en particular si se hallan arritmias ventriculares sostenidas recurrentes o *shock* cardiogénico^{44,45}, para mejorar la toma de decisiones terapéuticas.

TRATAMIENTO

El tratamiento de la miocarditis tras infección o vacunación contra el SARS-CoV-2 es actualmente un verdadero desafío, dada la incertidumbre acerca de sus fisiopatologías junto con la ausencia de ensayos clínicos aleatorizados en ambos contextos. Por ello, los documentos de consenso tanto americanos⁴¹ como europeos⁴⁶ postulan un tratamiento similar al de otras miocarditis virales, centrado principalmente en el tratamiento general de soporte con escasas y débiles recomendaciones respecto a tratamientos específicos.

El algoritmo de tratamiento se puede consultar en la figura 3. Todo paciente con elevada sospecha clínica de miocarditis por infección o vacunación por SARS-CoV-2 debe ingresar para monitorización clínica y electrocardiográfica durante al menos 48 h; si es posible, el estudio de confirmación (RMC) se realiza en este momento. Se recomienda ingreso en unidad de cuidados críticos en caso de inestabilidad hemodinámica y/o eléctrica^{15,41,46}. En general, en caso de aparición de arritmias, disfunción sistólica, insuficiencia cardíaca y/o afección pericárdica, se aplicará el tratamiento clínico y farmacológico habitual. Si se han indicado, se

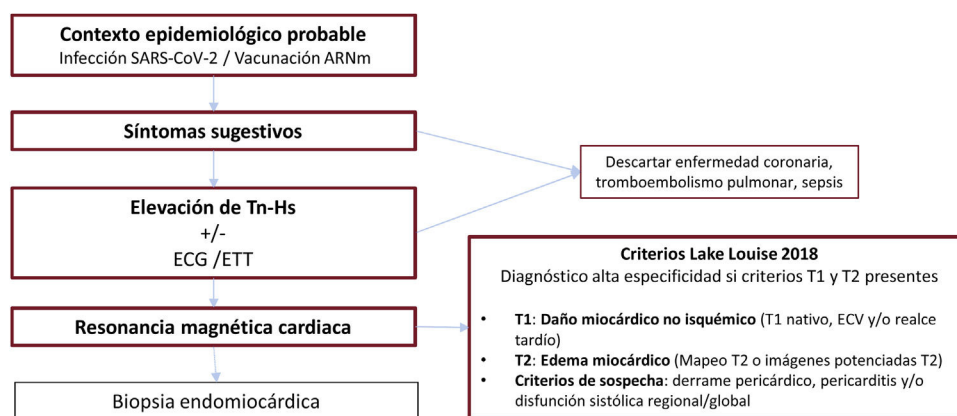


Figura 1. Algoritmo diagnóstico de la miocarditis por infección o vacunación contra el coronavirus del síndrome respiratorio agudo grave de tipo 2 (SARS-CoV-2). ARNm: ácido ribonucleico mensajero; ECG: electrocardiograma; ECV: espacio extracelular; ETT: ecocardiograma transtorácico; Tn-Hs: troponina de alta sensibilidad.

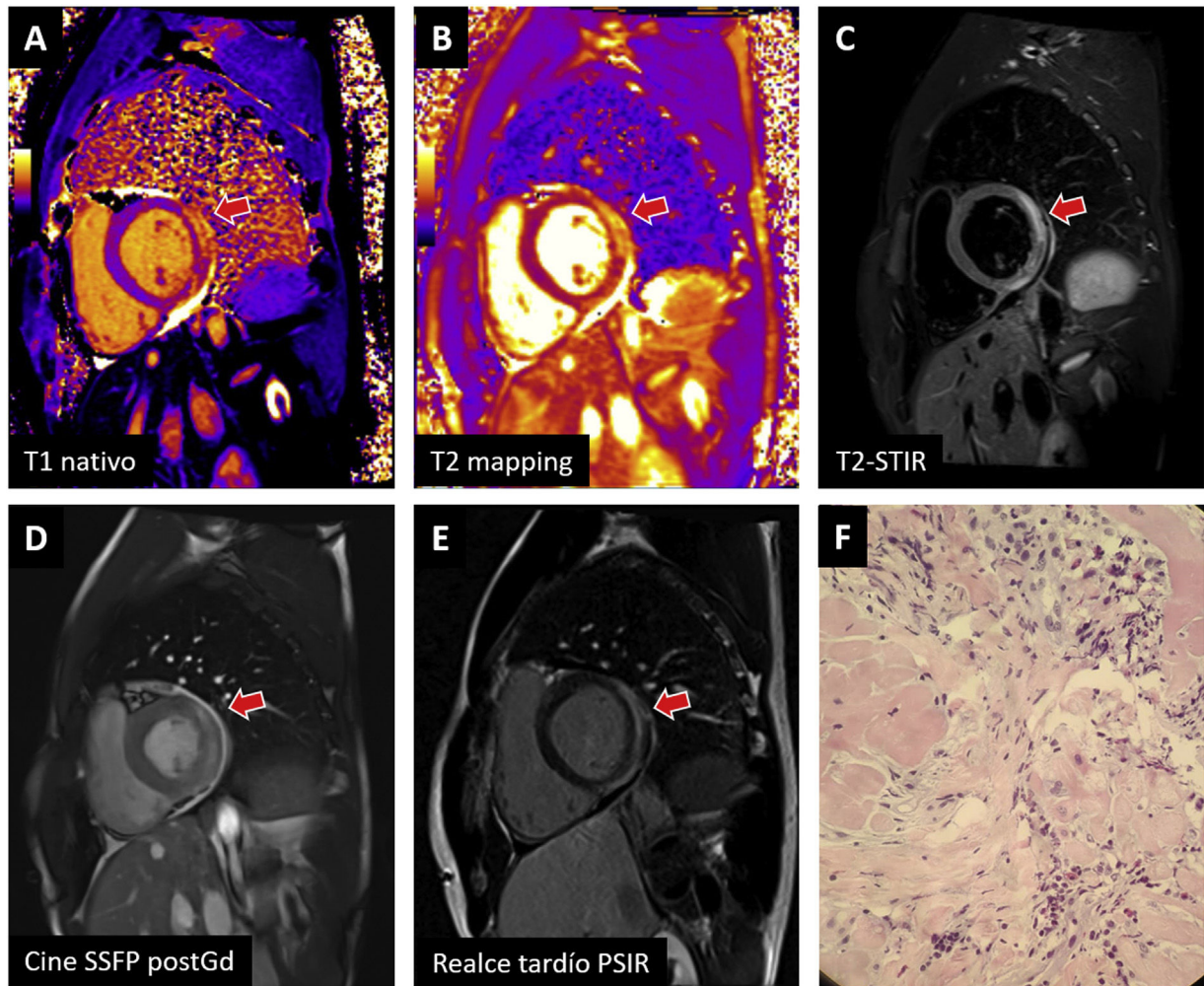


Figura 2. Ejemplos de miocarditis tras vacuna de ARNm contra el coronavirus del síndrome respiratorio agudo grave de tipo 2 (SARS-CoV-2) confirmados con resonancia magnética cardiaca y biopsia endomiocárdica. La afección en la cara lateral basal (flecha) cumple criterios en T1 (A: prolongación en T1 nativo; E: realce tardío) y T2 (B: prolongación en T2; C: hiperintensidad en imágenes potenciadas en T2) y es visible en la secuencia de cine realizada tras la administración de contraste (D). La biopsia (F) muestra inflamación leve linfoplasmohistiocitaria con eosinófilos, edema intersticial y mínima necrosis de miocardiocitos. PSIR: inversión-recuperación sensible a fase; SSFP post-Gd: estado de precesión libre estacionario posterior a la administración de medio de contraste (gadolinio); STIR: triple pulso de inversión-recuperación.

recomienda mantener el régimen de bloqueadores beta e inhibidores del sistema renina-angiotensina-aldosterona durante al menos los primeros 3 meses posteriores al alta hospitalaria^{20,46}. El uso de antiinflamatorios se reserva a pacientes con síntomas persistentes, y en general no son necesarios para pacientes con mejoría sintomática precoz.

En relación con el tratamiento específico de la miocarditis por COVID-19, algunos autores indican un posible beneficio de los esteroides en dosis altas e inmunoglobulinas intravenosas, por considerarla una miocarditis inmunomediada⁴⁷. El uso sistemático de corticoides en general no está recomendado en miocarditis⁴⁶ y hay escasa evidencia sobre la miocarditis en el contexto de la COVID-19. No obstante, con base en el beneficio mostrado con la dexametasona en pacientes hospitalizados con COVID-19 y afección respiratoria⁴⁸, están recomendados para este tipo de pacientes^{41,46,48}. Respecto a las inmunoglobulinas intravenosas (IVIG) en la miocarditis no asociada con COVID-19, un metanálisis⁴⁹ comunicó mejoras en la supervivencia y la función ventricular administradas junto con el tratamiento corticoideo. Actualmente no existe evidencia de su uso en miocarditis relacionada con el SARS-CoV-2.

Otros tratamientos inmunomoduladores (tocilizumab, sarilumab, baricitinib o anakinra) son prometedores y actualmente hay

estudios en marcha en miocarditis por SARS-CoV-2⁴¹. Los resultados positivos de tocilizumab en la reducción de la inflamación pulmonar en la COVID-19 con tormenta de citocinas⁵⁰ justifican su administración junto con esteroides sistémicos, en casos de estado hiperinflamatorio concurrente con la miocarditis^{15,41,46,51}.

PRONÓSTICO Y SEGUIMIENTO

Pronóstico en función de la presentación del cuadro inicial

A pesar de que se han descrito numerosos casos de sospecha clínica de miocarditis en pacientes con infección por SARS-CoV-2, los casos con confirmación histológica son escasos⁹. Inicialmente, debido a un sesgo de selección de pacientes graves hospitalizados, se describieron presentaciones fulminantes, con elevada necesidad de soporte inotrópico o mecánico. En este contexto de pacientes graves con neumonía asociada, la mortalidad puede llegar al 6,6% a los 3 meses²¹. Entre los pacientes con miocarditis fulminante, aquellos sin síndrome inflamatorio multisistémico (SIM) asociado presentan un curso más agresivo desde el punto de vista cardiológico, con mayores necesidad de asistencia mecánica y

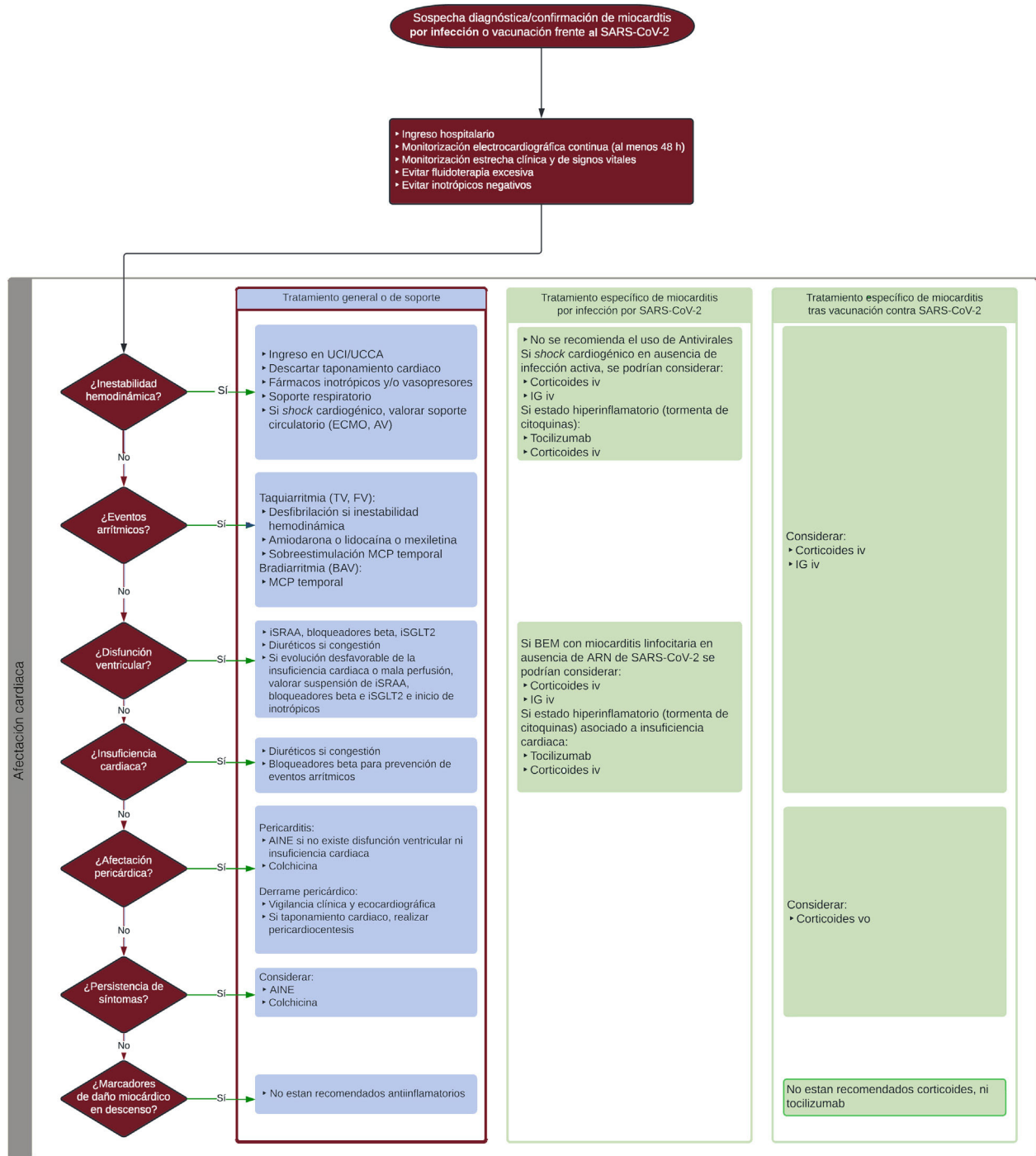


Figura 3. Algoritmo terapéutico de la miocarditis por infección o vacunación contra el coronavirus del síndrome respiratorio agudo grave de tipo 2 (SARS-CoV-2). AINE: antiinflamatorios no esteroideos; AV: asistencia ventricular; BAV: bloqueo auriculoventricular; ECMO: oxigenador extracorpóreo de membrana; FV: fibrilación ventricular; IG: inmunoglobulinas; iSGLT2: inhibidores del cotransportador de sodio-glucosa tipo 2; ISRAA: inhibidores del sistema renina-angiotensina-aldosterona; i.v.: intravenosa; MCP: marcapasos; PVC: presión venosa central; TV: taquicardia ventricular; UCCA: unidad de cuidados cardiológicos agudos; UCI: unidad de cuidados intensivos; VM: ventilación mecánica; VMNI: ventilación mecánica no invasiva; v.o.: vía oral.

mortalidad⁵². Por otro lado, existe una implicación pronóstica de la detección de daño miocárdico, no solo debido a la miocarditis, que se ha correlacionado con un aumento de los reingresos⁵³ y la mortalidad a los 30 días de los pacientes ingresados por COVID-19⁵⁴. La existencia de factores de riesgo cardiovascular y/o cardiopatía previa se ha asociado con un cuadro clínico más grave y peor pronóstico, especialmente en pacientes con antecedente de insuficiencia cardiaca, cuya mortalidad puede ser de hasta el 40%⁵⁵⁻⁵⁷.

El pronóstico de los cuadros clínicos inicialmente más benignos, especialmente fuera del contexto hospitalario, está peor definido y se limita a series de pacientes con criterios de inclusión y diagnóstico diferentes. Por ejemplo, en un estudio de casos y controles con pacientes jóvenes sintomáticos ambulatorios tras COVID-19, se encontró una prevalencia de miocarditis por RMC del 8%, con posterior mejoría progresiva del realce y sin eventos clínicos en el seguimiento⁵⁸.

La incidencia de miocarditis en caso de reinfecciones por SARS-CoV-2 es desconocida, así como sus características con respecto a la que acontece durante la infección inicial.

Por otra parte, la mayor parte de los casos de miocarditis relacionados con la vacuna contra el SARS-CoV-2 son leves y se resuelven en un periodo de 1 a 3 semanas²⁰. Más del 90% de los pacientes tienen una recuperación clínica completa en los primeros 3-6 meses¹⁷. Los casos graves son infrecuentes, sin predilección por sexo, y no se ha hallado relación con haber padecido antes una cardiopatía⁵⁹.

Seguimiento clínico y pruebas de imagen

Tras el alta hospitalaria se recomienda un seguimiento ambulatorio. Es obligatoria la valoración clínica con ECG y ETT a todo paciente, aunque no existen pautas definitivas con respecto a los intervalos requeridos. Para los pacientes con mejoría precoz sin disfunción ventricular y leve extensión en el estudio de RMC, la visita podría realizarse a los 3-6 meses. Para los pacientes con mayor riesgo (disfunción ventricular, miocarditis extensa, alto riesgo arrítmico), parece adecuado un seguimiento más precoz. En casos particulares de alto riesgo arrítmico, es aconsejable un Holter-ECG. Si durante el seguimiento se observa un empeoramiento del estado clínico, debería valorarse el ingreso hospitalario, una RMC y/o una biopsia endomiocárdica, según el grado de la enfermedad⁴¹.

En cuanto al seguimiento con pruebas de imagen en miocarditis de otras etiologías, un estudio de RMC en el seguimiento a los 6-12 meses permite estratificar el pronóstico según la persistencia de edema, la ausencia de reducción del realce tardío respecto al estudio en fase aguda⁶⁰ o el patrón de localización del realce tardío residual⁶¹. En el contexto de la miocarditis por SARS-CoV-2 o posvacunal, no hay evidencia a largo plazo ni pautas establecidas sobre el momento óptimo del seguimiento con pruebas de imagen. De la evidencia disponible, las alteraciones en T1 nativo y el realce tardío parecen persistir a los 3 meses respecto a los controles, y desaparecen a partir de los 4-6 meses tras una miocarditis por COVID-19^{62,63}. Por su parte, pequeñas series muestran una normalización de la función ventricular y el edema miocárdico, con persistencia del realce tardío 3 meses después de la miocarditis posvacunal⁶⁴, que parece reducirse hasta alcanzar una persistencia mínima y sin eventos clínicos adversos a los 6 meses⁶⁵. En pacientes con COVID-19 leve y sin afección cardiovascular inicial, la RMC no mostró alteraciones a los 6 meses de seguimiento⁶⁶. Por

lo tanto, teniendo en cuenta los datos disponibles, parece prudente proponer un seguimiento que incluya una RMC^{67,68} en torno a los 6 meses tras el diagnóstico, que puede adelantarse en casos con síntomas persistentes que hayan cursado con complicaciones (arritmias o disfunción ventricular) o de deportistas de alto nivel o profesiones de riesgo⁶⁹.

Vacunación tras miocarditis/pericarditis posvacunal

No existen datos sólidos sobre posibles medidas que podrían minimizar el riesgo de aparición de miocarditis/pericarditis. Algunos resultados apuntan a que una separación entre la primera y la segunda dosis superior a 56 días podría disminuir su probabilidad de aparición⁷⁰ sin impacto en su eficacia⁷¹. Sin embargo, estos últimos resultados se refieren a datos previos a ómicron, por lo que su extrapolación a situaciones epidemiológicas posteriores puede ser limitada.

Actualmente no existen vacunas disponibles en nuestro país que puedan representar una alternativa para pacientes diagnosticados de miocarditis/pericarditis relacionadas con la administración de una vacuna de ARNm. Las vacunas basadas en adenovirus no están recomendadas para edades jóvenes por la posible aparición de un infrecuente síndrome de trombosis con trombocitopenia grave. También se ha identificado recientemente la aparición de miocarditis/pericarditis como una posible reacción adversa a la vacuna disponible basada en proteínas (Novavax, Estados Unidos).

Tampoco existe evidencia científica que permita establecer la actuación óptima para pacientes que han sufrido una miocarditis o pericarditis tras la administración de una dosis de vacuna. Desde una perspectiva clínica y según los principios de prudencia y plausibilidad biológica, la recomendación general es no administrar dosis adicionales a este grupo de pacientes, aunque parece razonable individualizar la actuación según las características de cada caso. La figura 4 recoge el algoritmo de actuación propuesto.

POBLACIONES ESPECIALES

Población pediátrica

La incidencia de infección sintomática por SARS-CoV-2 en edad pediátrica es baja (1-2%) y son cuadros leves o asintomáticos en la

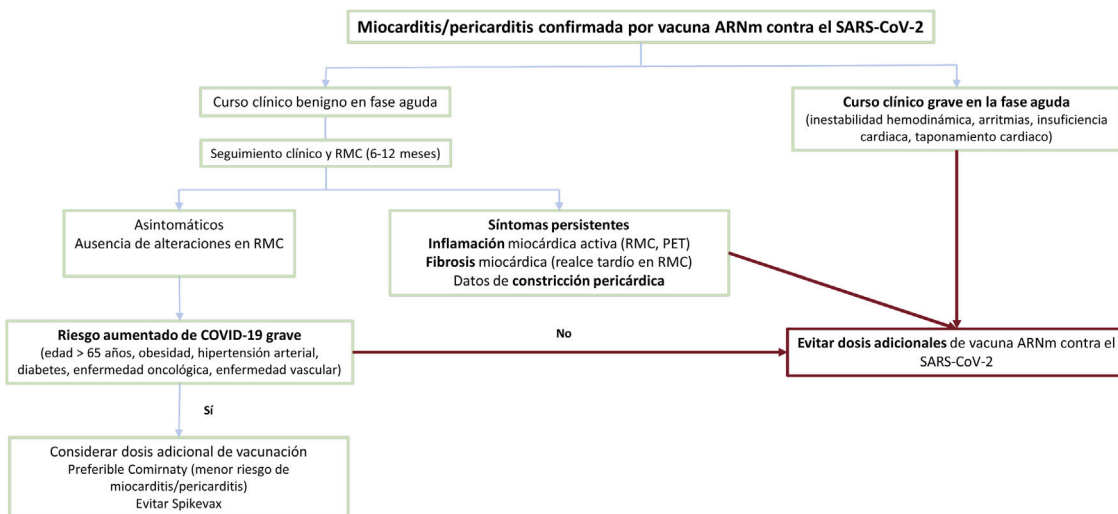


Figura 4. Algoritmo para decidir la administración de nuevas dosis de vacuna de ARNm contra el SARS-CoV-2 a pacientes con miocarditis posvacunal previa. ARNm: ácido ribonucleico mensajero; PET: tomografía por emisión de positrones; RMC: resonancia magnética cardíaca; SARS-CoV-2: coronavirus del síndrome respiratorio agudo grave de tipo 2.

mayoría de los casos⁷². Además de la afección respiratoria, se ha descrito el SIM pediátrico (SIM-Ped), una complicación posinflamatoria infrecuente (el 8% hospitalizados; un 0,5-3% con COVID-19 pediátrica general), pero de curso clínico potencialmente grave. El SIM-Ped se relaciona con una mala regulación inmunitaria en individuos con susceptibilidad genética, más que con un efecto directo del virus. Su perfil inmunológico y sus manifestaciones clínicas difieren de la infección aguda por COVID-19⁶⁷ y comparten rasgos superponibles a los de otras enfermedades inflamatorias⁷³. El SIM-Ped se manifiesta unas 2-6 semanas tras la primoinfección por SARS-CoV-2 y cursa con afección cardiovascular en la mayoría de los casos; se han descrito disfunción ventricular, miocarditis, arritmias o inflamación coronaria^{72,74-76}; hasta el 64% de los casos pueden precisar cuidados intensivos pediátricos⁷⁷. El diagnóstico de SIM-Ped exige la evidencia de infección activa o pasada por SARS-CoV-2 y debe incluir ECG, analítica y pruebas de imagen, y se recomienda una ecocardiografía para todos los pacientes. Ante sospecha de daño miocárdico, la RMC debe realizarse en la fase aguda y tras 1-6 meses en el seguimiento a los pacientes con RMC inicial patológica o aneurismas coronarios⁶⁷. El tratamiento de SIM-Ped incluye apoyo respiratorio y hemodinámico en los casos más graves⁷⁸, y se trata con fármacos a la mayoría de los pacientes. El tratamiento inmunomodulador de primera línea incluye IVIG y corticoterapia sistémica, aunque puede precisarse anakinra y tocilizumab⁷⁵. Además, se utilizará tratamiento antiagregante plaquetario y antitrombótico en casos seleccionados. No están recomendados actualmente los fármacos antivirales. El pronóstico es favorable en la mayoría de los pacientes, si bien se ha descrito un 1% de mortalidad en los casos con manifestación más grave⁷⁸.

La vacuna contra la COVID-19 está aprobada para personas a partir de los 5 años de edad, y las principales sociedades científicas recomiendan la vacunación sistemática de la población pediátrica^{78,79}.

Deportistas

La miocarditis es una de las causas de muerte súbita de deportistas⁸⁰. Por ello, la elevada incidencia de miocarditis por COVID-19 en deportistas descrita en un primer momento creó una gran alarma²⁷. Sin embargo, registros más recientes indican que los casos de miocarditis en deportistas que han padecido la COVID-19 son poco frecuentes (0,4%)^{81,82}.

Con el fin de disminuir el riesgo de que se produzcan eventos cardíacos graves tras la COVID-19, se han propuesto numerosos protocolos de cribado previo a la vuelta al entrenamiento o la competición deportiva. Además de conseguir el retorno a una práctica deportiva segura, estos protocolos deben evitar limitaciones innecesarias, de forma que el deportista pueda retomar cuanto antes su actividad física habitual, dados los importantes beneficios cardiovasculares, metabólicos, mentales y emocionales.

Los protocolos de cribado tras enfermedad o vacunación contra la COVID-19 deben basarse en la gravedad del cuadro clínico y la presencia de síntomas cardíacos. Según algunos de los protocolos existentes^{41,83}, los deportistas asintomáticos o con síntomas leves no cardíacos (fiebre, tos, odinofagia, malestar general, mialgias) de menos de 1 semana de duración no precisan ninguna prueba para volver gradualmente a practicar deporte cuando estén asintomáticos (excluidas anosmia y ageusia) y tras cumplir el aislamiento preceptivo. En estos casos, y al igual que en otras viriasis comunes, no es necesaria una valoración médica⁸⁴. Sin embargo, los deportistas que han cursado con síntomas cardiopulmonares (dolor o sensación de opresión torácica, palpitaciones, disnea, síncope o presíncope) o persistentes (> 7 días) o que han precisado hospitalización con sospecha de afección cardíaca siempre deben someterse a valoración médica antes de reincorporarse a la

práctica deportiva^{41,83}. En estos casos la valoración deberá incluir ECG, ecocardiografía y determinación de Tn-Hs, y en caso de hallazgos patológicos, confirmación con RMC.

En caso de miocarditis confirmada tras infección o vacunación contra la COVID-19, se recomienda no practicar ejercicio físico de intensidad moderada y alta durante un periodo de 3 a 6 meses⁸⁵. La reincorporación a la práctica deportiva debe ser gradual, una vez que el deportista esté asintomático, con capacidad funcional normal y sin arritmias en ergometría máxima y Holter-ECG (de larga duración con sesión de ejercicio físico incluida), y sin datos de afección residual en la RMC (fracción de eyección del ventrículo izquierdo conservada, ausencia de edema y/o fibrosis)⁸⁵. Sin embargo, recomendamos la evaluación individual de cada caso y plantear un seguimiento específico.

Las recomendaciones recogidas en el presente documento se resumen en la [tabla 1](#).

Tabla 1

Recomendaciones sobre diagnóstico, tratamiento, seguimiento y eventual vacunación de pacientes con miocarditis por infección o vacunación contra el SARS-CoV-2

Diagnóstico
En presencia de sospecha clínica de miocarditis y un contexto epidemiológico probable, se debe realizar ECG, Tn-Hs y ETT
Se define daño miocárdico como la elevación de Tn-Hs por encima del p99, que es el hallazgo que más sustenta el diagnóstico de sospecha clínica
Se deben cribar diagnósticos alternativos (cardiopatía isquémica, tromboembolia pulmonar, sepsis)
Se recomienda confirmar con RMC todos los casos de sospecha clínica y presencia de daño miocárdico
La biopsia endomiocárdica se reserva para casos con sospecha de diagnóstico alternativo, arritmias ventriculares o inestabilidad hemodinámica
Tratamiento
Se recomienda ingreso hospitalario y monitorización con ECG al menos 48 h
En caso de arritmias y/o inestabilidad hemodinámica, se recomienda ingreso en unidad de cuidados agudos
Se recomienda tratar la insuficiencia cardíaca según tratamiento habitual
Seguimiento
Se debe realizar seguimiento clínico tras el alta hospitalaria incluyendo ECG y ETT
Antes de su reincorporación, se recomienda una RMC a los 6 meses tras el diagnóstico, sobre todo para pacientes con síntomas persistentes, arritmias, disfunción ventricular o deportistas de alto nivel o profesionales con riesgo
Vacunación
Se recomienda la vacunación sistemática para disminuir las complicaciones y hospitalizaciones por COVID-19
Se han descrito miocarditis en relación con las vacunas de ARNm contra el SARS-CoV-2. Son más frecuentes en varones jóvenes y tras la segunda dosis
En caso de miocarditis posvacunal, se recomienda una dosis adicional solo para los pacientes cuyo curso clínico fue benigno, que permanecen asintomáticos y sin alteraciones en los estudios de imagen y tienen un riesgo aumentado de sufrir COVID-19 grave
Deporte
Los deportistas asintomáticos o con síntomas leves no cardíacos de duración < 7 días no precisan valoración médica o prueba complementaria para volver a practicar deporte
Antes de la reincorporación deportiva, los deportistas con síntomas cardíacos o persistentes (> 7 días) precisan una valoración médica que incluya ECG, Tn-Hs y ETT
En caso de miocarditis confirmada, se recomienda la abstención de ejercicio físico de moderada y alta intensidad durante 3 a 6 meses, una reincorporación gradual cuando no haya síntomas y antes de la valoración médica con ausencia de hallazgos patológicos en las exploraciones complementarias

ARNm: ácido ribonucleico mensajero; COVID-19: enfermedad coronavírica de 2019; ECG: electrocardiograma de 12 derivaciones; ETT: ecocardiografía transtorácica; RMC: resonancia magnética cardíaca; SARS-CoV-2: coronavirus del síndrome respiratorio agudo grave de tipo 2; Tn-Hs: troponina de alta sensibilidad.

CONCLUSIONES

Las miocarditis por COVID-19 o tras la vacunación contra el SARS-CoV-2 son entidades relativamente prevalentes con una fisiopatología no completamente aclarada. La aparición de nuevas variantes y la administración de dosis vacunales requieren establecer unas pautas comunes de diagnóstico, tratamiento clínico y seguimiento de estos pacientes. El presente documento revisa la evidencia disponible y propone algoritmos de utilidad en la práctica clínica.

FINANCIACIÓN

El presente trabajo no ha contado con financiación.

CONTRIBUCIÓN DE LOS AUTORES

Todos los autores han participado por igual en la elaboración de este documento.

CONFLICTO DE INTERESES

Sin conflicto de intereses.

BIBLIOGRAFÍA

- Dominguez F, Kühl U, Pieske B, Garcia-Pavia P, Tschöpe C. Update on Myocarditis and Inflammatory Cardiomyopathy: Reemergence of Endomyocardial Biopsy. *Rev Esp Cardiol.* 2016;69:178–187.
- Thygesen K, Alpert JS, Jaffe AS, et al. Fourth Universal Definition of Myocardial Infarction (2018). *Circulation.* 2018;138:e618–e651.
- Zheng YY, Ma YT, Zhang JY, Xie X. COVID-19 and the cardiovascular system. *Nat Rev Cardiol.* 2020;17:259–260.
- Bhatraju PK, Ghassemieh BJ, Nichols M, et al. Covid-19 in Critically Ill Patients in the Seattle Region—Case Series. *N Engl J Med.* 2020;382:2012–2022.
- Shi S, Qin M, Shen B, et al. Association of Cardiac Injury With Mortality in Hospitalized Patients With COVID-19 in Wuhan, China. *JAMA Cardiol.* 2020;5:802–810.
- Inciardi RM, Lupi L, Zaccone G, et al. Cardiac Involvement in a Patient with Coronavirus Disease 2019 (COVID-19). *JAMA Cardiol.* 2020;5:819–824.
- Izquierdo-Marquisá A, Cubero-Gallego H, Aparisi Á, Vaquerizo B, Ribas-Barquet N. Myocardial Injury in COVID-19 and Its Implications in Short- and Long-term Outcomes. *Front Cardiovasc Med.* 2022;9:901245.
- Tavazzi G, Pellegrini C, Maurelli M, et al. Myocardial localization of coronavirus in COVID-19 cardiogenic shock. *Eur J Heart Fail.* 2020;22:911–915.
- Escher F, Pietsch H, Aleshcheva G, et al. Detection of viral SARS-CoV-2 genomes and histopathological changes in endomyocardial biopsies. *ESC Heart Fail.* 2020;7:2440–2447.
- Esfandiarei M, McManus BM. Molecular biology and pathogenesis of viral myocarditis. *Annu Rev Pathol.* 2008;3:127–155.
- Ruan Q, Yang K, Wang W, Jiang L, Song J. Clinical predictors of mortality due to COVID-19 based on an analysis of data of 150 patients from Wuhan, China. *Intensive Care Med.* 2020;46:846–848.
- Rozado J, Ayesta A, Morís C, Avanzas P. Fisiopatología de la enfermedad cardiovascular en pacientes con COVID-19. Isquemia, trombosis y disfunción cardíaca. *Rev Esp Cardiol Supl.* 2020;20:2–8.
- Kawakami R, Sakamoto A, Kawai K, et al. Pathological Evidence for SARS-CoV-2 as a Cause of Myocarditis: JACC Review Topic of the Week. *J Am Coll Cardiol.* 2021;77:314–325.
- Yuki K, Fujiogi M, Koutsogiannaki S. COVID-19 pathophysiology: A review. *Clin Immunol.* 2020;215:108427.
- Castiello T, Georgiopoulos G, Finocchiaro G, et al. COVID-19 and myocarditis: a systematic review and overview of current challenges. *Heart Fail Rev.* 2022;27:251–261.
- Lindner D, Fitzek A, Bräuninger H, et al. Association of Cardiac Infection With SARS-CoV-2 in Confirmed COVID-19 Autopsy Cases. *JAMA Cardiol.* 2020;5:1281–1285.
- Heymans S, Cooper LT. Myocarditis after COVID-19 mRNA vaccination: clinical observations and potential mechanisms. *Nat Rev Cardiol.* 2022;19:75–77.
- Pillay J, Gaudet L, Wingert A, et al. Incidence, risk factors, natural history, and hypothesized mechanisms of myocarditis and pericarditis following covid-19 vaccination: living evidence syntheses and review. *BMJ.* 2022;378:e069445.
- Turner L, Kessel C, Fadle N, et al. IL-1RA Antibodies in Myocarditis after SARS-CoV-2 Vaccination. *N Engl J Med.* 2022;387:1524–1527.
- Bozkurt B, Kamat I, Hotez PJ. Myocarditis With COVID-19 mRNA Vaccines. *Circulation.* 2021;144:471–484.
- Ammirati E, Lupi L, Palazzini M, et al. Prevalence, Characteristics, and Outcomes of COVID-19-associated Acute Myocarditis. *Circulation.* 2022;145:1123–1139.
- Vasbinder A, Meloche C, Azam TU, et al. Relationship Between Preexisting Cardiovascular Disease and Death and Cardiovascular Outcomes in Critically Ill Patients with COVID-19. *Circ Cardiovasc Qual Outcomes.* 2022;15:e008942.
- Patone M, Mei XW, Handunnetthi L, et al. Risks of myocarditis, pericarditis, and cardiac arrhythmias associated with COVID-19 vaccination or SARS-CoV-2 infection. *Nat Med.* 2022;28:410–422.
- Szekely Y, Lichter Y, Taieb P, et al. Spectrum of Cardiac Manifestations in COVID-19: A Systematic Echocardiographic Study. *Circulation.* 2020;142:342–353.
- Puntmann VO, Carerj ML, Wieters I, et al. Outcomes of Cardiovascular Magnetic Resonance Imaging in Patients Recently Recovered from Coronavirus Disease 2019 (COVID-19). *JAMA Cardiol.* 2020;5:1265–1273.
- Huang L, Zhao P, Tang D, et al. Cardiac Involvement in Patients Recovered from COVID-2019 Identified Using Magnetic Resonance Imaging. *JACC Cardiovasc Imaging.* 2020;13:2330–2339.
- Rajpal S, Tong MS, Borchers J, et al. Cardiovascular Magnetic Resonance Findings in Competitive Athletes Recovering from COVID-19 Infection. *JAMA Cardiol.* 2021;6:116–118.
- Halushka MK, vander Heide RS. Myocarditis is rare in COVID-19 autopsies: cardiovascular findings across 277 postmortem examinations. *Cardiovasc Pathol.* 2021;50:107300.
- Israeli Ministry of Health. Surveillance of Myocarditis (Inflammation of the Heart Muscle) Cases Between December 2020 and May 2021. Disponible en: <https://www.gov.il/en/departments/news/01062021-03>. Consultado 12 Oct 2022.
- Kim RJ, Kim HW, Jenista ER, et al. Patients with Acute Myocarditis Following mRNA COVID-19 Vaccination. *JAMA Cardiol.* 2021;6:1196–1201.
- Ryan M, Montgomery J, Engler R, et al. Myocarditis Following Immunization with mRNA COVID-19 Vaccines in Members of the US Military. *JAMA Cardiol.* 2021;6:1202–1206.
- Marshall M, Ferguson ID, Lewis P, et al. Symptomatic Acute Myocarditis in 7 Adolescents after Pfizer-BioNTech COVID-19 Vaccination. *Pediatrics.* 2021;148:e2021052478.
- Bautista García J, Peña Ortega P, Bonilla Fernández JA, Cárdenas León A, Ramírez Burgos L, Caballero Dorta E. Acute myocarditis after administration of the BNT162b2 vaccine against COVID-19. *Rev Esp Cardiol.* 2021;74:812–814.
- Cordero A, Cazorla D, Escribano D, et al. Myocarditis after RNA-based vaccines for coronavirus. *Int J Cardiol.* 2022;353:131–134.
- European Medicines Agency. Comirnaty and Spikevax: possible link to very rare cases of myocarditis and pericarditis. Published 2021. Disponible en: <https://www.ema.europa.eu/en/news/comirnaty-spikevax-possible-link-very-rare-cases-myocarditis-pericarditis>. Consultado 12 Oct 2022.
- Gargano JW, Wallace M, Hadler SC, et al. Use of mRNA COVID-19 Vaccine after Reports of Myocarditis Among Vaccine Recipients: Update from the Advisory Committee on Immunization Practices – United States, June 2021. *MMWR Morb Mortal Wkly Rep.* 2021;70:977–982.
- EPI-PHARE. Myocardite et péricardite après la vaccination COVID-19. Published 2021. Disponible en: <https://www.epi-phare.fr/rapports-detudes-et-publications/myocardite-pericardite-vaccination-covid19/>. Consultado 12 Oct 2022.
- Karlstad Ösah, Hovi P, Husby A, et al. SARS-CoV-2 Vaccination and Myocarditis in a Nordic Cohort Study of 23 Million Residents. *JAMA Cardiol.* 2022;7:600–612.
- Fosch X, Serra J, Torres PL, Preda L, González R, Mojer F. Acute myocarditis after a third dose of the BNT162b2 COVID-19 vaccine. *Rev Esp Cardiol.* 2022;75:614–616.
- Friedensohn L, Levin D, Fadlon-Derai M, et al. Myocarditis Following a Third BNT162b2 Vaccination Dose in Military Recruits in Israel. *JAMA.* 2022;327:1611–1612.
- Gluckman TJ, Bhavne NM, Allen LA, et al. 2022 ACC Expert Consensus Decision Pathway on Cardiovascular Sequelae of COVID-19 in Adults: Myocarditis and Other Myocardial Involvement, Post-Acute Sequelae of SARS-CoV-2 Infection, and Return to Play: A Report of the American College of Cardiology Solution Set Oversight Committee. *J Am Coll Cardiol.* 2022;79:1717–1756.
- Baigent C, Windecker S, Andreini D, et al. European Society of Cardiology guidance for the diagnosis and management of cardiovascular disease during the COVID-19 pandemic: part 1-epidemiology, pathophysiology, and diagnosis. *Cardiovasc Res.* 2022;118:1385–1412.
- Ferreira VM, Schulz-Menger J, Holmvang G, et al. Cardiovascular Magnetic Resonance in Nonischemic Myocardial Inflammation: Expert Recommendations. *J Am Coll Cardiol.* 2018;72:3158–3176.
- García-Pavia P, Rapezzi C, Adler Y, et al. Diagnosis and treatment of cardiac amyloidosis. A position statement of the European Society of Cardiology Working Group on Myocardial and Pericardial Diseases. *Eur J Heart Fail.* 2021;23:512–526.
- Seferović PM, Tsutsui H, McNamara DM, et al. Heart Failure Association. *Heart Failure Society of America and Japanese Heart Failure Society Position Statement on Endomyocardial Biopsy J Card Fail.* 2021;27:727–743.
- Baigent C, Windecker S. ESC guidance for the diagnosis and management of cardiovascular disease during the COVID-19 pandemic: part 2-care pathways, treatment, and follow-up. *Cardiovasc Res.* 2022;118:1618–1666.
- Merken J, Hazebroek M, van Paassen P, et al. Immunosuppressive Therapy Improves Both Short- and Long-term Prognosis in Patients with Virus-negative Nonfulminant Inflammatory Cardiomyopathy. *Circ Heart Fail.* 2018;11:e004228.
- RECOVERY Collaborative Group; Horby P, Lim WS, Emberson JR, Mafham M, et al. Dexamethasone in Hospitalized Patients with Covid-19. *N Engl J Med.* 2021;384:693–704.
- Huang X, Sun Y, Su G, Li Y, Shuai X. Intravenous Immunoglobulin Therapy for Acute Myocarditis in Children and Adults. *Int Heart J.* 2019;60:359–365.

50. Zhao H, Zhu Q, Zhang C, et al. Tocilizumab combined with favipiravir in the treatment of COVID-19: A multicenter trial in a small sample size. *Biomed Pharmacother.* 2021;133:110825.
51. Siripanthong B, Nazarian S, Muser D, et al. Recognizing COVID-19-related myocarditis: The possible pathophysiology and proposed guideline for diagnosis and management. *Heart Rhythm.* 2020;17:1463–1471.
52. Barhoum P, Pineton de Chambrun M, Dorgham K, et al. Phenotypic Heterogeneity of Fulminant COVID-19-related Myocarditis in Adults. *J Am Coll Cardiol.* 2022;80:299–312.
53. Izquierdo A, Mojón D, Bardají A, et al. Myocardial Injury as a Prognostic Factor in Mid- and Long-term Follow-up of COVID-19 Survivors. *J Clin Med.* 2021;10:5900.
54. Kini A, Cao D, Nardin M, et al. Types of myocardial injury and mid-term outcomes in patients with COVID-19. *Eur Heart J Qual Care Clin Outcomes.* 2021;7:438–446.
55. Laganà N, Cei M, Evangelista I, et al. Suspected myocarditis in patients with COVID-19: A multicenter case series. *Medicine.* 2021;100:e24552.
56. Alvarez-García J, Lee S, Gupta A, et al. Prognostic Impact of Prior Heart Failure in Patients Hospitalized with COVID-19. *J Am Coll Cardiol.* 2020;76:2334–2348.
57. Chung MK, Zidar DA, Bristow MR, et al. COVID-19 and Cardiovascular Disease: From Bench to Bedside. *Circ Res.* 2021;128:1214–1236.
58. Clark DE, Dendy JM, Li DL, et al. Cardiovascular magnetic resonance evaluation of soldiers after recovery from symptomatic SARS-CoV-2 infection: a case-control study of cardiovascular post-acute sequelae of SARS-CoV-2 infection (CV PASC). *J Cardiovasc Magn Reson.* 2021;23:106.
59. Verma AK, Lavine KJ, Lin CY. Myocarditis after Covid-19 mRNA Vaccination. *N Engl J Med.* 2021;385:1332–1334.
60. Aquaro GD, Ghebru Habtemicael Y, Camastra G, et al. Prognostic Value of Repeating Cardiac Magnetic Resonance in Patients with Acute Myocarditis. *J Am Coll Cardiol.* 2019;74:2439–2448.
61. Georgiopoulou G, Figliozzi S, Sanguineti F, et al. Prognostic Impact of Late Gadolinium Enhancement by Cardiovascular Magnetic Resonance in Myocarditis: A Systematic Review and Meta-analysis. *Circ Cardiovasc Imaging.* 2021;14:E011492.
62. Cassar MP, Tunnicliffe EM, Petousi N, et al. Symptom Persistence Despite Improvement in Cardiopulmonary Health—Insights from longitudinal CMR, CPET and lung function testing post-COVID-19. *EClinicalMedicine.* 2021;41:101159.
63. Kravchenko D, Isaak A, Zimmer S, et al. Cardiac MRI in Patients with Prolonged Cardiorespiratory Symptoms after Mild to Moderate COVID-19. *Radiology.* 2021;301:E419–E425.
64. Cavalcante JL, Shaw KE, Gössl M. Cardiac Magnetic Resonance Imaging Midterm Follow Up of COVID-19 Vaccine-associated Myocarditis. *JACC Cardiovasc Imaging.* 2022;15:1821–1824.
65. Fronza M, Thavendiranathan P, Karur GR, et al. Cardiac MRI and Clinical Follow-up in COVID-19 Vaccine-associated Myocarditis. *Radiology.* 2022;304:E48–E49.
66. Joy G, Artico J, Kurdi H, et al. Prospective Case-control Study of Cardiovascular Abnormalities 6 Months Following Mild COVID-19 in Healthcare Workers. *JACC Cardiovasc Imaging.* 2021;14:2155–2166.
67. Petersen SE, Friedrich MG, Leiner T, et al. Cardiovascular Magnetic Resonance for Patients with COVID-19. *JACC Cardiovasc Imaging.* 2022;15:685–699.
68. Kelle S, Bucciarelli-Ducci C, Judd RM, et al. Society for Cardiovascular Magnetic Resonance (SCMR) recommended CMR protocols for scanning patients with active or convalescent phase COVID-19 infection. *J Cardiovasc Magn Reson.* 2020;22:61.
69. Doebelin P, Kelle S. Going after COVID-19 myocarditis. *Eur Heart J Cardiovasc Imaging.* 2021;22:852–854.
70. Buchan SA, Seo CY, Johnson C, et al. Epidemiology of Myocarditis and Pericarditis Following mRNA Vaccination by Vaccine Product, Schedule, and Interdose Interval Among Adolescents and Adults in Ontario, Canada. *JAMA Netw Open.* 2022;5:E2218505.
71. Skowronski DM, Febriani Y, Ouakki M, et al. Two-dose SARS-CoV-2 vaccine effectiveness with mixed schedules and extended dosing intervals: test-negative design studies from British Columbia and Quebec, Canada. *Clin Infect Dis.* 2022;75:1980–1992.
72. Asociación Española de Pediatría. COVID-19 en Pediatría: valoración crítica de la evidencia. Published 2022. Disponible en: <https://www.aeped.es/comite-pediatria-basada-enevidencia/documentos/covid-19-en-pediatria-valoracion-critica-evidencia>. Consultado 12 Oct 2022.
73. Henderson LA, Canna SW, Friedman KG, et al. American College of Rheumatology Clinical Guidance for Multisystem Inflammatory Syndrome in Children Associated With SARS-CoV-2 and Hyperinflammation in Pediatric COVID-19: Version 2. *Arthritis Rheumatol.* 2021;73:e13–e29.
74. Jone PN, John A, Oster ME, et al. SARS-CoV-2 Infection and Associated Cardiovascular Manifestations and Complications in Children and Young Adults: A Scientific Statement from the American Heart Association. *Circulation.* 2022;145:E1037–E1052.
75. García-Salido A, Antón J, Martínez-Pajares JD, et al. [Spanish consensus document on diagnosis, stabilisation and treatment of pediatric multisystem inflammatory syndrome related to SARS-CoV-2 (SIM-PedS)]. *An Pediatr (Engl Ed).* 2021;94:e1–116.e11.
76. Valverde I, Singh Y, Sanchez-De-Toledo J, et al. Acute Cardiovascular Manifestations in 286 Children with Multisystem Inflammatory Syndrome Associated with COVID-19 Infection in Europe. *Circulation.* 2021;143:21–32.
77. Abrams JY, Oster ME, Godfred-Cato SE, et al. Factors linked to severe outcomes in multisystem inflammatory syndrome in children (MIS-C) in the USA: a retrospective surveillance study. *Lancet Child Adolesc Health.* 2021;5:323–331.
78. Chin SE, Bhavsar SM, Corson A, Gherin ZJ, Kim HS. Cardiac Complications Associated with COVID-19, MIS-C, and mRNA COVID-19 Vaccination. *Pediatr Cardiol.* 2022;43:483–488.
79. Ling RR, Ramanathan K, Tan FL, et al. Myopericarditis following COVID-19 vaccination and non-COVID-19 vaccination: a systematic review and meta-analysis. *Lancet Respir Med.* 2022;10:679–688.
80. Finocchiaro G, Papadakis M, Robertus JL, et al. Etiology of Sudden Death in Sports: Insights from a United Kingdom Regional Registry. *J Am Coll Cardiol.* 2016;67:2108–2115.
81. Martinez MW, Tucker AM, Bloom OJ, et al. Prevalence of Inflammatory Heart Disease Among Professional Athletes with Prior COVID-19 Infection Who Received Systematic Return-to-play Cardiac Screening. *JAMA Cardiol.* 2021;6:745–752.
82. Moulson N, Petek BJ, Drezner JA, et al. SARS-CoV-2 Cardiac Involvement in Young Competitive Athletes. *Circulation.* 2021;144:256–266.
83. Bhatia RT, Marwaha S, Malhotra A, et al. Exercise in the Severe Acute Respiratory Syndrome Coronavirus-2 (SARS-CoV-2) era: A Question and Answer session with the experts Endorsed by the section of Sports Cardiology & Exercise of the European Association of Preventive Cardiology (EAPC). *Eur J Prev Cardiol.* 2020;27:1242–1251.
84. Hodgson L, Phillips G, Siggers RT, et al. Medical care and first aid: an interassociation consensus framework for organised non-elite sport during the COVID-19 pandemic. *Br J Sports Med.* 2022;56:68–79.
85. Pelliccia A, Sharma S, Gati S, et al. 2020 ESC Guidelines on sports cardiology and exercise in patients with cardiovascular disease. *Eur Heart J.* 2021;42:17–96.