

COMUNICACIONES BREVES

Taquicardia que induce taquicardia: tratamiento definitivo con ablación con radiofrecuencia. Presentación de tres casos

José Luis Velarde, R. Martellotto, R. Colque, R. Sued, Mario Pieroni, Ariel Volmaro y José Torné

Unidad de Arritmias, Electrofisiología y Marcapasos. Instituto de Cardiología-Hospital Italiano. Córdoba. República Argentina.

ablación con catéter / electrocardiografía / factores pronósticos / fibrilación auricular / taquicardia atrioventricular nodal de reentrada / taquicardia supraventricular

La denominada «taquicardia que induce taquicardia» es el fenómeno en el que una taquicardia degenera en otra. Existen pocos datos en relación con la taquicardia por reentrada nodal como iniciadora de una fibrilación auricular. La fibrilación auricular que se relaciona con la taquicardia por reentrada nodal puede tener un tratamiento efectivo con la eliminación de la vía lenta nodal con radiofrecuencia, como han demostrado otros autores. En este trabajo, presentamos a tres pacientes con reiterados episodios de fibrilación auricular documentada, así como al menos un episodio de taquicardia por reentrada nodal o palpitaciones regulares. La ablación con radiofrecuencia de la vía lenta nodal fue realizada con éxito en los tres casos, y en un seguimiento de 6, 9 y 10 meses no se documentó ningún episodio de fibrilación auricular o taquicardia por reentrada nodal.

Palabras clave: Taquicardia por reentrada nodal. Fibrilación auricular. Ablación con radiofrecuencia.

TACHYCARDIA-INDUCED TACHYCARDIA: DEFINITIVE TREATMENT WITH RADIOFREQUENCY ABLATION. PRESENTATION OF THREE CASES

Tachycardia-induced tachycardia is the phenomenon in which one tachycardia degenerates into another. Few data are available in patients suffering from AV nodal reentrant tachycardia an atrial fibrillation. For related to AV nodal reentrant triggered by tachycardia; there is a possible effective treatment by eliminating the slow nodal pathway, with radiofrequency ablation, as shown by other authors. In this study we present data on three patients with repeated episodes of documented atrial fibrillation and at least one episode of AV nodal reentrant tachycardia or regular palpitations. Radiofrequency ablation of the slow AV nodal pathway was successfully performed in both, and at a follow up of 6, 9 and 10 months, respectively, no new episode of AV nodal reentrant tachycardia or atrial fibrillation was documented.

Key words: Reentrant AV nodal tachycardia. Atrial fibrillation. Radiofrequency ablation.

(*Rev Esp Cardiol* 1999; 52: 618-621)

INTRODUCCIÓN

La denominada «taquicardia que induce taquicardia» es el fenómeno en el que una taquicardia degenera en otra taquicardia¹. Por ejemplo, algunas taquicardias auriculares o *flutter* auriculares pueden degenerar en fibrilación auricular (FA). Más interesante aún son

los pacientes con taquicardias paroxísticas supraventriculares (TPSV) que ocasionalmente pueden experimentar episodios de FA² e incluso algunos episodios de taquicardia ventricular pueden iniciar una FA¹. Es ampliamente conocida la relación entre la taquicardia auriculoventricular por vía anómala (TAV) y la FA³, así como que la ablación con radiofrecuencia (RF) de la vía anómala logra controlar no sólo la TAV sino también la recidiva de la FA.

Frente a esto, existen pocos datos en relación con la taquicardia por reentrada nodal (TRN) y FA. En 1990, Hurwitz⁴ describió la presentación de FA en un 18% en pacientes con TRN, confirmada por estudio electrofisiológico invasivo. La FA que se relaciona con TRN puede tener un tratamiento efectivo con la eliminación

Correspondencia: Dr. J.L. Velarde
Instituto de Cardiología-Hospital Italiano.
Sarmiento, 1595. B.º General Paz. Córdoba. 5000 Argentina.

Recibido el 16 de abril de 1998.
Aceptado para su publicación el 19 de abril de 1999.

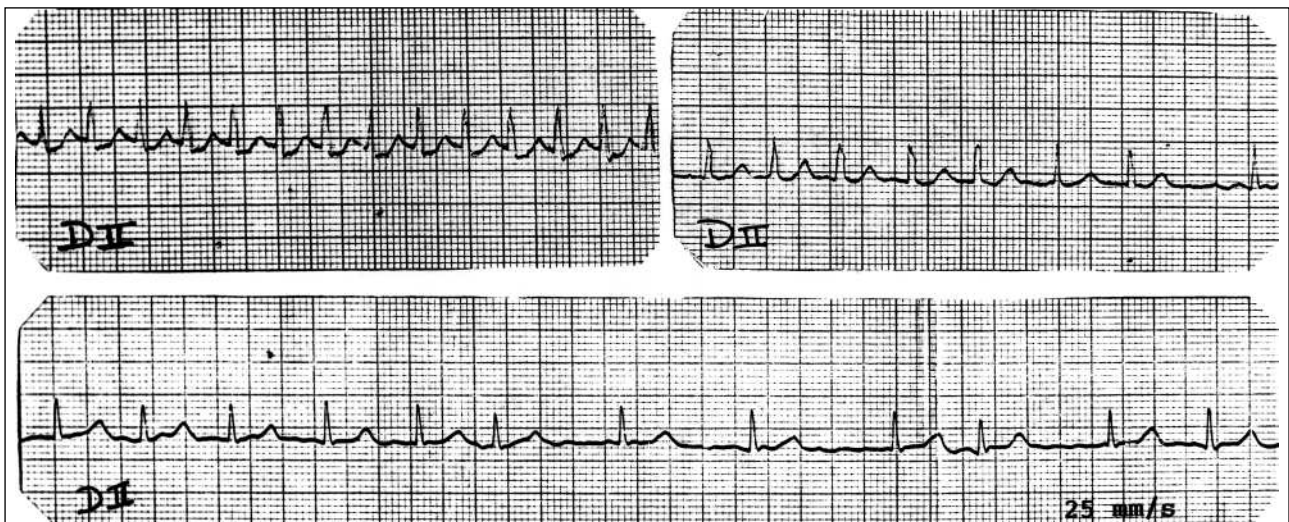


Fig. 1. ECG en la derivación D II, correspondiente al caso 2, con taquicardia paroxística supraventricular que rápidamente degenera en fibrilación auricular.

de la vía lenta con RF, como ha sido demostrado recientemente por Brugada y Delise^{5,6}.

En este trabajo presentamos a tres pacientes con reiterados episodios de FA documentada, así como al menos un episodio de TRN o de palpitations regulares. La ablación con RF de la vía lenta nodal fue realizada con éxito en todos los pacientes y en un seguimiento de 6, 9 y 10 meses no se observó recurrencia arrítmica.

CASOS CLÍNICOS

Caso 1

Paciente de 49 años, mujer, con antecedentes de hipertiroidismo (controlado) e historia de TPSV de más de 15 años de evolución. Había sido internada en 12 oportunidades, con FA en tres ocasiones y TPSV en las restantes. Sólo en una oportunidad (con FA) necesitó cardioversión eléctrica para la reversión de su arritmia. No se encontró ninguna cardiopatía en los exámenes complementarios (radiografía de tórax, electrocardiograma o ecocardiograma-Doppler). Durante su evolución fue medicada alternativamente con atenolol, propranolol, verapamilo y propafenona, sin prevención efectiva de las crisis.

Caso 2

Paciente de 40 años, mujer, con antecedentes de discreto tabaquismo e historia de palpitations taquicárdicas de corta duración desde hace \pm 6 años. En este período presentó tres episodios de FA documentados que requirieron de internación con cardioversión farmacológica y/o eléctrica. También fue documentado un episodio de TPSV que degeneró rápidamente en FA

el cual fue controlado con amiodarona intravenosa (fig. 1). En los exámenes complementarios (radiografía de tórax, electrocardiograma o ecocardiograma-Doppler) no se detectó cardiopatía de base. Durante su evolución fue tratada alternativamente con propranolol, atenolol, amiodarona y flecainida, sin lograr un control efectivo de las crisis.

Caso 3

Paciente de 26 años, varón, con antecedentes de tabaquismo e historia de palpitations taquicárdicas «regulares» de corta duración desde hace \pm 3 años. Fue internado en una oportunidad con un episodio de FA de alta respuesta ventricular, que requirió de cardioversión eléctrica. En los exámenes complementarios (radiografía de tórax, electrocardiograma o ecocardiograma-Doppler) no se detectó cardiopatía de base. Durante su evolución fue tratado con atenolol, presentando dos meses después de iniciado el tratamiento farmacológico un nuevo episodio de FA.

Estudio electrofisiológico

Los pacientes fueron sometidos a un estudio electrofisiológico diagnóstico, en el que se demostró la presencia de una doble vía en el nódulo AV con inducción de TRN de tipo común (lenta-rápida) (fig. 2), a través de la estimulación auricular programada, en todos ellos. En el caso 1 fue inducida también una FA, con estimulación auricular programada y un extraestímulo (S2 260 ms), que precisó de cardioversión eléctrica.

El caso 2 presentó, a los 45 s del inicio de la TRN, FA espontánea. Tres minutos y 32 s después, espontáneamente, volvió a presentar la TRN inicial (fig. 3).

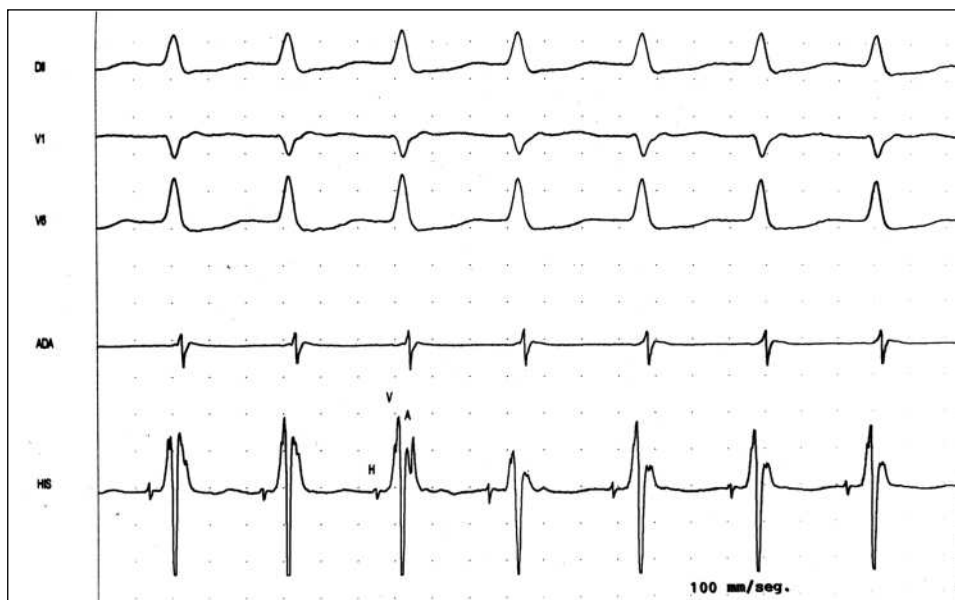


Fig. 2. Trazado de los electrogramas en los que se observa la taquicardia por reentrada nodal, inducida en el caso 1; ADA: electrograma de aurícula derecha alta; HIS: electrograma en región de His.

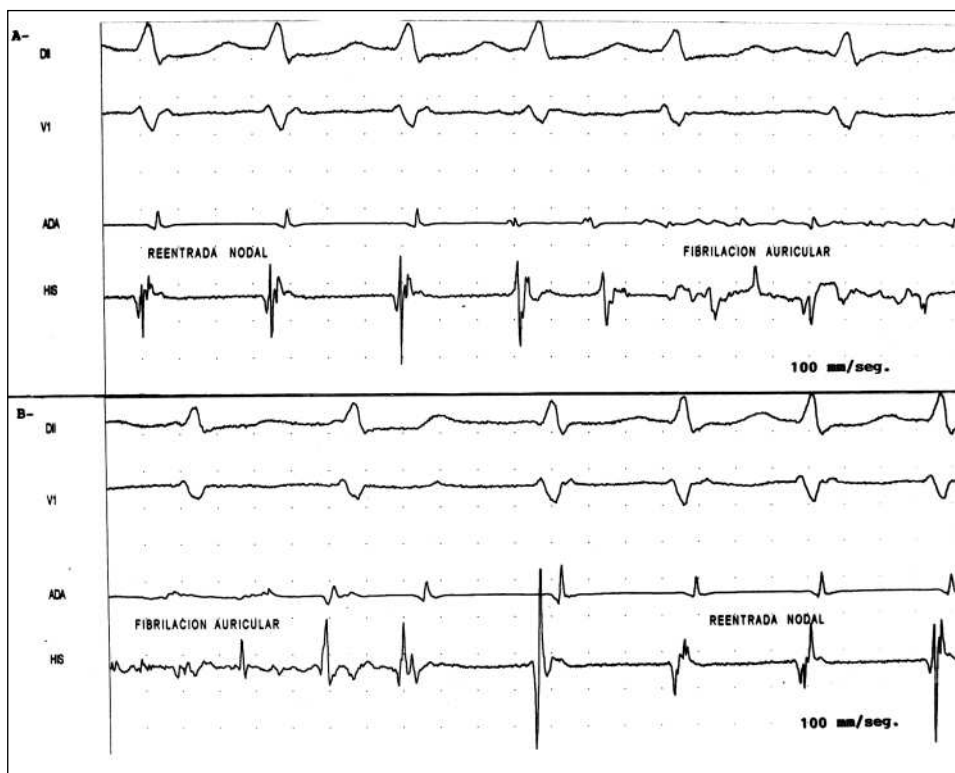


Fig. 3. Trazado correspondiente al caso 2 en el que se observa una taquicardia por reentrada nodal inducida, que 45 s después degenera en fibrilación auricular (A). Tras 3,5 min, espontáneamente vuelve a presentar taquicardia por reentrada nodal (B); ADA: electrograma de aurícula derecha alta; HIS: electrograma en región de His.

El caso 3 sólo presentó durante el procedimiento una TRN autolimitada, que se logró sostener con la infusión de isoproterenol intravenoso.

La ablación por catéter con RF con control de temperatura (catéter IBI número 7 F) fue realizada en la región de la vía lenta nodal guiada por criterios anatómicos y electrofisiológicos. Los tres pa-

cientes presentaron ritmo de la unión acelerado durante las aplicaciones de RF. Tras 5, 2 y 4 aplicaciones de RF, respectivamente, se constató la ausencia de salto y eco auricular, así como la imposibilidad de inducción de taquicardia a pesar del uso de isoproterenol y estimulación programada con hasta 3 extraestímulos.

Seguimiento

En un seguimiento de 6, 9 y 10 meses respectivamente, los pacientes permanecen asintomáticos y sin fármacos antiarrítmicos.

DISCUSIÓN

La aparición de FA en pacientes con TRN es más frecuente que en la población general (el 18 frente al 2%)⁴. El mecanismo por el cual la TRN induce FA es poco conocido y probablemente multifactorial. En algunos casos la frecuencia cardíaca rápida de la taquicardia o la vulnerabilidad auricular intrínseca podrían actuar como iniciadoras de la FA¹.

Brugada et al presentaron a cuatro pacientes, jóvenes, con reiterados episodios de FA, como único síntoma de arritmia. El estudio electrofisiológico invasivo reveló la existencia de TRN previa a los episodios de FA en todos los casos. La ablación con RF de la vía lenta nodal terminó con los reiterados episodios de FA paroxísticos en todos los pacientes⁵.

Del mismo modo, Delise et al refieren, en una serie de 196 pacientes con TRN que fueron sometidos a ablación con RF, que veinte presentaban también episodios de FA documentada⁶. En este trabajo se observó que la asociación de TRN con FA aumentaba con la edad, el sexo masculino y el inicio tardío de los síntomas. No hubo correlación con respecto a la cardiopatía de base. En los pacientes sin cardiopatía, la ablación de la vía lenta logró controlar no sólo la TRN sino también la FA, mientras que los pacientes con cardiopatía presentan recurrencia de su FA a pesar de la ablación realizada con éxito.

Nuestros pacientes, todos jóvenes o de mediana edad, sin cardiopatía de base y con un inicio temprano de sus síntomas, podrían englobarse en los presentados por Brugada, aunque dos de ellos tenían TPSV documentada. En estos dos pacientes su importancia radicó en el reconocimiento del tipo de arritmia que inicia o se asocia con los paroxismos de FA, ya que tuvo importantes implicaciones terapéuticas. En el tercer paciente la historia de «palpitaciones regulares» de corta duración y la edad (26 años) fueron importantes en el momento de determinar el estudio invasivo.

Reconocer este tipo de «taquicardia que induce taquicardia» parece ser la clave para un correcto tratamiento y quizá la solución del problema. La posibilidad de contar hoy día con los registradores de eventos transtelefónicos o el Holter implantable (Medtronic®) podría, en la mayoría de los casos, ayudar en el diagnóstico.

Finalmente, es necesario comentar si algunos pacientes sintomáticos, jóvenes, sin cardiopatía y con sólo FA documentada podrían beneficiarse de la realización de un estudio electrofisiológico. Este aspecto es seguramente muy controvertido, ya que pueden desempeñar algún papel un gran número de posibilidades como la FA aislada, la edad de comienzo, la enfermedad auricular difusa con ecocardiograma normal, etc.

Podría parecer que en este selecto grupo de pacientes, o como en los casos de Brugada en los que la FA comienza en las primeras décadas de la vida, el estudio electrofisiológico invasivo podría ayudar no sólo en el diagnóstico correcto sino también como posibilidad de una terapéutica definitiva. Seguramente un mayor número de casos y el reconocimiento de este tipo de pacientes nos podrán ofrecer más respuestas.

BIBLIOGRAFÍA

1. Prystowsky EN. Tachycardia-induced tachycardia: a mechanism of initiation of atrial fibrillation. En: DiMarco JP, Prystowsky EN, editores. *Atrial arrhythmias: state of the art*. Armonk, NY: Futura Publishing Co., 1995; 81-95.
2. Roark SF, McCarthy E, Lee KL, Pritchett ELC. Observations on the occurrence of atrial fibrillation in paroxysmal supraventricular tachycardia. *Am J Cardiol* 1986; 57: 571-575.
3. Campbell RW, Smith RA, Gallagher JJ, Pritchett EL, Wallace AG. Atrial fibrillation in the preexcitation syndrome. *Am J Cardiol* 1977; 40: 515-520.
4. Hurwitz JL, German LD, Packer DL, Wharton JM et al. Occurrence of atrial fibrillation in patients with paroxysmal supraventricular tachycardia due to atrioventricular nodal reentry. *PACE* 1990; 13: 705-710.
5. Brugada J, Mont L, Mariona Matas RN, Navarro López F. Atrial fibrillation induced by atrioventricular nodal reentrant tachycardia. *Am J Cardiol* 1997; 79: 681-682.
6. Delise P, Gianfranchi L, Paparella N et al. Clinical usefulness of slow pathway ablation in patients with both paroxysmal atrioventricular nodal reentrant tachycardia and atrial fibrillation. *Am J Cardiol* 1997; 79: 1.421-1.423.