

## Quieste hidatídico cardíaco en un niño

Ana Pérez Martínez\*, José Manuel Velasco Bayón\*, Federico Gutiérrez-Laraya\*,  
Lourdes Urquía Martí\*, José Luis Fernández-Epifanio\*\* y Germán Merino Batres\*

\*Sección de Cardiología Pediátrica. Departamento de Pediatría. Hospital Materno-Infantil  
12 de Octubre. Madrid. \*\*Servicio de Pediatría. Hospital de Plasencia. Cáceres.

*cirugía cardíaca / ecocardiografía Doppler / hidatidosis / infancia / miocardiopatías / tumores cardíacos*

La hidatidosis cardíaca es una enfermedad muy poco frecuente, sobre todo en niños. La localización en el septo interventricular es la más frecuente. Suelen ser múltiples con afectación de otros órganos, lo que ayuda al diagnóstico etiológico. En nuestro paciente, uno de los de menor edad entre los publicados, el diagnóstico etiológico fue difícil de realizar dada la negatividad de los tests serológicos y la ausencia de quistes en otras localizaciones. Sólo la exéresis quirúrgica del quiste y el estudio histopatológico del mismo lo hicieron posible.

**Palabras clave:** *Quieste hidatídico cardíaco. Septo interventricular.*

### CARDIAC HYDATID CYST IN A CHILD

Cardiac hydatid cyst is an uncommon disease, especially in children. The interventricular septum region is the most frequent localization. The cysts usually involve other organs making the etiologic diagnosis easier. Our young patient presented a single hydatid cyst. The etiologic diagnosis was difficult due to the negativity of the serologic tests and there were no other organs affected. Surgical ablation of the cyst was performed and histopathological analysis achieved.

**Key words:** *Cardiac hydatid cyst. Interventricular septum.*

(*Rev Esp Cardiol* 1999; 52: 625-627)

## INTRODUCCIÓN

El quiste hidatídico es una enfermedad parasitaria producida por la larva de *Echinococcus granulosus*. La afectación cardíaca es muy rara, especialmente en niños; se produce en un 0,5-2% de los pacientes cuyo miocardio es invadido a través de la circulación coronaria. La localización intramiocárdica más frecuente es el septo interventricular<sup>1</sup>.

Nuestro paciente es uno de los de menor edad entre los casos publicados<sup>2,3</sup>, si no el menor, lo que nos lleva a considerar la posibilidad de que se tratara de un quiste hidatídico congénito.

## CASO CLÍNICO

Varón de 3 años de edad, nacido de embarazo y parto normales, con inmunizaciones correctas, sin enfermedades previas de interés. No había tenido contacto con animales. Fue remitido a nuestra sección por la

presencia de un soplo detectado en una exploración rutinaria. El niño se encontraba asintomático.

En la exploración física el peso y la talla estaban en percentiles normales; presión arterial 83/49 mmHg. La auscultación cardíaca revelaba un primer tono normal, un soplo sistólico eyectivo, rudo, en el borde esternal izquierdo, de grados II-III/VI y un segundo tono con desdoblamiento fijo. No había soplos diastólicos ni extratonos. El resto de la exploración era completamente normal.

En el ECG se observaban ritmo sinusal y bloqueo completo de rama derecha (fig. 1). En el Holter se observaron extrasístoles ventriculares, monomorfas y escasas, con algunas parejas. En la radiografía de tórax la silueta cardíaca y la vascularización pulmonar eran normales; los campos pulmonares no presentaban lesiones ocupantes de espacio. La ecografía abdominal fue normal, así como el escáner cerebral.

La ecocardiografía-Doppler detectó una imagen quística única, redondeada, de bordes bien definidos, de 34 × 28 mm, situada en el tabique interventricular, protruyendo ligeramente hacia el ventrículo derecho, lo que producía una obstrucción leve en el tracto de salida donde se podía recoger un gradiente de 25-30 mmHg (fig. 2). Las arterias coronarias se visualizaban bien, incluida la arteria descendente anterior, que podíamos seguir en casi todo su trayecto. No se detectó foramen oval permeable. La resonancia magnética no añadió información salvo confirmar que no se veían

Correspondencia: Dra. A. Pérez Martínez.  
Sección de Cardiología Pediátrica.  
Departamento de Pediatría.  
Hospital Materno-Infantil 12 de Octubre.  
Ctra. de Andalucía, km 5,4. 28041 Madrid.  
Correo electrónico: GMB @ sendanet.es

Recibido el 21 de agosto de 1998.

Aceptado para su publicación el 5 de noviembre de 1998.

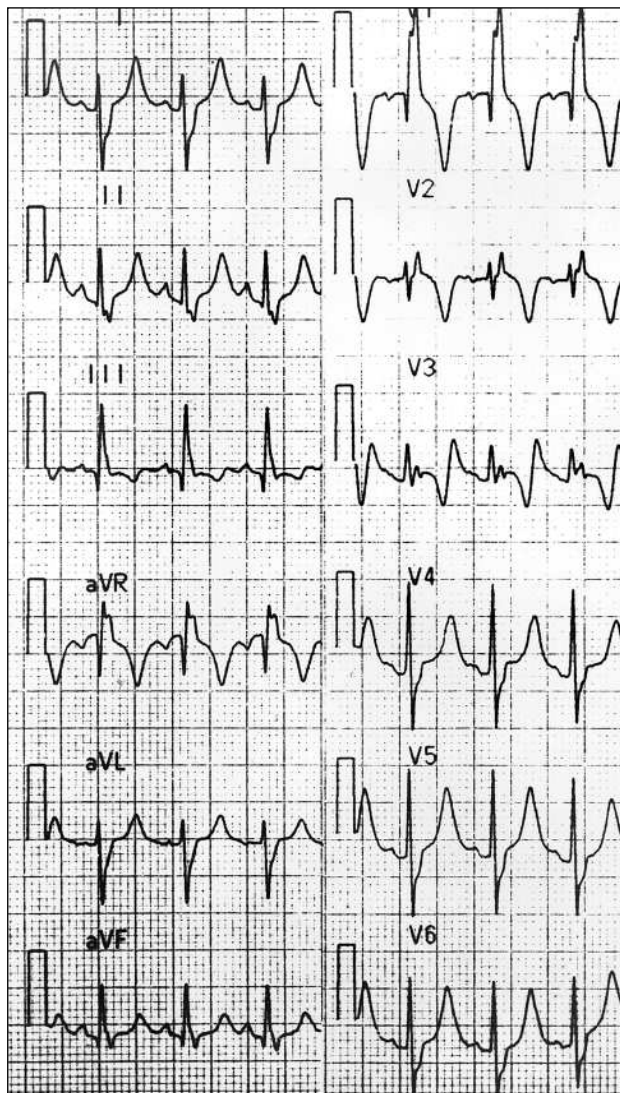


Fig. 1. ECG: ritmo sinusal;  $\Delta$ QR:  $+120^\circ$ ; bloqueo completo de rama derecha. Derivaciones en el plano frontal: I, II, III, aVR, aVL, aVF; derivaciones en el plano horizontal: V1, V2, V3, V4, V5 y V6.

masas de aspecto intraquistico (trombo, coágulo o vesículas hijas).

La analítica preoperatoria, incluidos sistemático de sangre, SMAC, serología de hidatidosis repetidas y sistemático de orina, siempre fue normal, con ausencia de eosinófilos y negatividad de las serologías.

Con el diagnóstico de masa quística intramiocárdica situada en el septo interventricular y la posibilidad de que pudiera tratarse de un quiste hidatídico fue remitido a cirugía.

En el quirófano, se puncionó el quiste y se extrajeron 12 ml de un líquido cristalino. Se realizó una incisión mínima del tabique interventricular por el lado derecho y se extrajo fácil y completamente la cápsula. El análisis histológico del líquido reveló una gran cantidad de escólex y ganchos con el diagnóstico etiológico de quiste hidatídico

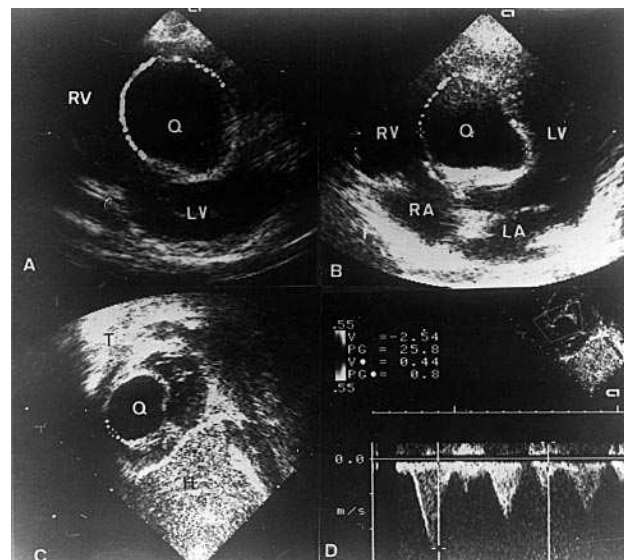


Fig. 2. A: eje corto de ventrículos. Imagen quística redondeada, de bordes bien definidos, situada en el tabique interventricular, protruyendo hacia el ventrículo derecho; B: apical 4 cámaras. Imagen quística, de  $34 \times 28$  mm, bordes bien definidos, situada en el tabique interventricular; C: plano subxifoideo, barrido desde el eje de cavas hacia el tracto de salida del ventrículo derecho: se observa la imagen quística, redondeada, protruyendo dentro del tracto de salida del ventrículo derecho; D: Doppler continuo en el tracto de salida, donde se recoge una velocidad de 2,54 m/s y un gradiente de 25 mmHg; H: hígado; LA: aurícula izquierda; LV: ventrículo izquierdo; Q: quiste; RA: aurícula derecha; RV: ventrículo derecho; T: tórax.

El postoperatorio cursó sin complicaciones. En la ecocardiografía de control a las 48 h de la cirugía, se encontró una imagen ovalada, de ecogenicidad negativa, correspondiente al lecho del quiste (fig. 3), que ha ido reduciéndose progresivamente hasta la actualidad (24 meses poscirugía) en que prácticamente se observa como un engrosamiento del tabique interventricular. En el ECG persiste el bloqueo de rama derecha. La analítica y serología continúan siendo negativas, así como la radiografía de tórax, la ecografía abdominal y el escáner cerebral.

## DISCUSIÓN

La localización cardíaca del quiste hidatídico es rara, sobre todo en los niños, ya que el crecimiento de la larva es muy lento (1-5 años). Es difícil explicar cómo ha podido llegar la larva al lado izquierdo del corazón en este caso, ya que parece tratarse de una lesión única, no se ha detectado la presencia de foramen oval permeable (en los estudios ecocardiográficos prospectivos efectuados) y el paciente no tiene el antecedente de contacto estrecho y directo con animales. Los síntomas clínicos debidos a los quistes hidatídicos cardíacos son excepcionales a no ser como consecuencia de las complicaciones: rotura, compresión u obstrucción<sup>4</sup>.

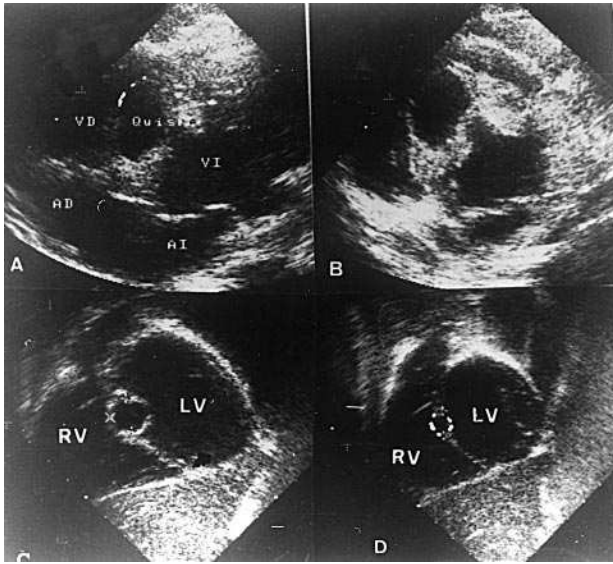


Fig. 3. En distintos planos, puede visualizarse el lecho que ha dejado el quiste una vez enucleado. Siglas como en la figura anterior.

El diagnóstico etiológico en nuestro paciente fue difícil por la ausencia de afectación visceral en otras localizaciones más típicas (hígado o pulmón), la ausencia de síntomas específicos y de antecedentes de contacto, la negatividad de las múltiples serologías realizadas y la ausencia de eosinofilia. Los padres también fueron estudiados con sistemático de sangre, SMAC, serología de quiste hidatídico, radiografía de tórax y Eco abdominal, que fueron negativos. Todos estos datos, unidos a la joven edad del paciente, no hicieron posible el diagnóstico previo a la cirugía, aunque siempre figuró entre nuestros diagnósticos diferenciales dada la alta prevalencia de hidatidosis que existe en nuestro país.

Las características de organicidad del soplo y la ecocardiografía-Doppler fueron las que nos llevaron al diagnóstico de masa quística cardíaca<sup>5</sup>. La serología y otras analíticas no fueron de ayuda para esclarecer la etiología. Sólo la enucleación quirúrgica del quiste y el

estudio del contenido líquido del mismo nos condujeron al diagnóstico preciso.

Creemos que la cirugía estaba claramente indicada<sup>6,7</sup> y sólo ésta dado que se trataba de una lesión única<sup>8</sup>. Cuando existen más lesiones se debe individualizar y valorar la cirugía acompañada o no de tratamiento médico (albendazol con o sin praziquantel), sobre todo si existe afectación multivisceral o se ha producido una siembra por rotura del quiste<sup>9</sup>.

Es importante realizar seguimiento a largo plazo con objeto de poder detectar si ha habido alguna siembra durante la cirugía o lesiones previas que no hayamos detectado hasta el momento.

#### BIBLIOGRAFÍA

1. Oliver JM, Sotillo FJ, López de Sa E, Calvo L, Salvador A, Paniagua JM. Two-dimensional echocardiographic features of echinococcosis of the heart and great blood vessels. Clinical and surgical implications. *Circulation* 1988; 78: 327-337.
2. Macedo AJ, Magalhaes MP, Tavares NJ, Bento L, Sampayo F, Lima N. Cardiac hydatid cyst in a child. *Pediatr Cardiol* 1997; 18: 226-228.
3. Uysalel A, Aral A, Atalay, Akalin H. Cardiac echinococcosis with multivisceral involvement. *Pediatr Cardiol* 1996; 17: 268-270.
4. Ruiz-Nodar JM, Iturralde E, Aguilar R, Caniego JL, Martínez de la Concha, Martínez Elbal. Rotura de un quiste hidatídico cardíaco situado en ventrículo derecho. *Rev Esp Cardiol* 1995; 48: 563-565.
5. Aupetit JF, Ritz B, Ferrini M, Coppin M, Champsaur G. Hydatid cyst of the interventricular septum. *Circulation* 1997; 95: 2.325-2.326.
6. Miralles A, Bracamonte L, Pavie A, Bors V, Rabago G, Gandjbakhch I et al. Cardiac echinococcosis. Surgical treatment and results. *J Thorac Cardiovasc Surg* 1994; 107: 184-190.
7. Parisi F, Gagliardotto P, Zattera G, Pansini S, Di Summa M, Orzan F et al. Complicated removal of a hydatid cyst of the interventricular septum. *J Cardiovasc Surg* 1995; 36: 269-271.
8. Martini B, Villanova C, Scattolin G, Grasso F, Mobilia T, Toffoluti T et al. Echinococcosi cardiaca. Descrizione di un caso con cisti localizzata nella parte libera del ventricolo sinistro. *Minerva Cardioangiolog* 1989; 37: 205-208.
9. Taylor DH, Morris DL. Combination chemotherapy is more effective in postpillage prophylaxis for hydatid disease than either albendazole or praziquantel alone. *Br J Surg* 1989; 6: 954.