

## COMUNICACIONES BREVES

# Infarto agudo de miocardio en el seno de hemoglobinuria paroxística nocturna

Isabel Antorrena, Almudena Castro, Ángeles Alonso, Juan F. Oteo, Rafael Forés\* y Manuel de Artaza

Servicios de Cardiología y \*Hematología. Clínica Puerta de Hierro. Madrid.

Se presenta el caso de un paciente varón de 62 años de edad diabético y fumador que, como otros antecedentes de interés, seguía estudio en otro centro hospitalario por presentar anemia, trombopenia y hematuria de varios meses de evolución. Ingresó en la unidad coronaria en el contexto de un infarto agudo de miocardio transmural extenso que se trató con activador tisular del plasminógeno. A las pocas horas presentó «orinas hematúricas», disminución de las cifras de hemoglobina y plaquetas, así como insuficiencia renal aguda. Se realizó estudio hematológico que confirmó el diagnóstico de hemoglobinuria paroxística nocturna. El paciente evolucionó de forma desfavorable pese a tratamiento médico intensivo y en su evolución precisó hemodiálisis. Finalmente presentó un taponamiento cardíaco y falleció. Se comenta el papel que tiene la enfermedad hematológica en el infarto agudo de miocardio así como el tratamiento y la evolución del síndrome coronario en el contexto de la enfermedad.

**Palabras clave:** *Infarto. Trombosis. Trombólisis.*

(*Rev Esp Cardiol* 2001; 54: 117-119)

## Acute Myocardial Infarction with Paroxysmal Nocturnal Hemoglobinuria

The case of a 62-year-old diabetic and smoker male who was under study in another hospital due to anemia, thrombopenia and hematuria of several months of evolution is presented. The patient was admitted to the coronary unit for an acute extensive transmural myocardial infarction and treated with t-PA. A few hours later the patient presented hematuric urine, a decrease in hemoglobin and platelets and acute renal insufficiency. Hematologic study confirmed the diagnosis of paroxysmic nocturnal hemoglobinuria. The evolution of the patient was poor despite intensive medical treatment requiring hemodialysis. The patient presented cardiac tamponade and died. The role of hematologic disease in acute myocardial infarction and the treatment and evolution of the coronary syndrome in the context of the disease are discussed.

**Key words:** *Myocardial infarction. Thrombosis. Thrombolysis.*

(*Rev Esp Cardiol* 2001; 54: 117-119)

## INTRODUCCIÓN

La hemoglobinuria paroxística nocturna (HPN) es una enfermedad hematológica que se caracteriza por el déficit selectivo de determinados componentes glucoproteicos que conforman la membrana de las células hematopoyéticas pluripotenciales. Esto provoca la sensibilidad tanto de las células blancas como, fundamentalmente, las de las series megacariocítica y roja a la lisis por el complemento. La activación de éste es la causa, en último término, de la aparición de las crisis hemolíticas. La edad más frecuente de presentación de la enfermedad está comprendida entre la tercera y cuarta décadas de la vida. Las principales manifestaciones clínicas son la hemoglobinuria, las complica-

ciones trombóticas (fundamentalmente venosas y con frecuencia de repetición), las hemorrágicas (secundarias a trombopenia), renales, infecciosas (por la neutropenia y defectos en la membrana leucocitaria) y también las derivadas de la hemólisis crónica.

El diagnóstico se confirma por la prueba de Ham, en tanto que la citometría de flujo, que detecta el déficit de estas proteínas de membrana, es el método más sensible y específico para el diagnóstico de la enfermedad.

El curso clínico es intermitente y el pronóstico muy variable, siendo las complicaciones trombóticas y hemorrágicas la causa del 50% de las muertes por esta enfermedad.

## CASO CLÍNICO

Se trata de un paciente varón de 62 años de edad que acudió al servicio de urgencias con un infarto agudo de miocardio (IAM). Como antecedentes personales más importantes destacaban una diabetes mellitus tipo II y que era fumador de menos de 5 cigarrillos al

Correspondencia: Dra. I. Antorrena.  
Blasco de Garay, 66, 2.º A. 28015 Madrid.

Recibido el 3 de agosto de 1999.  
Aceptado para su publicación el 6 de abril del 2000.

## ABREVIATURAS

t-PA: activador tisular del plasminógeno.  
 IAM: infarto agudo de miocardio.  
 HPN: hemoglobinuria paroxística nocturna.  
 ECG: electrocardiograma.  
 AAS: ácido acetilsalicílico.

día. Unos meses antes acudió a otro centro hospitalario donde se le examinó por «hematuria macroscópica», anemia y trombopenia. Se le realizaron entonces las siguientes pruebas complementarias: ecografía abdominal, biopsia prostática y sedimento y citología urinarios. Se encontraron como hallazgos más relevantes: coleditiasis, esplenomegalia y hallazgos indicativos de trombosis en el flujo de la porta (fig. 1). Además, presentaba hematuria microscópica y alteración de los parámetros de la función hepática. Además, también se le había realizado una esplenectomía y prescrito tratamiento con ácido fólico y vitamina B<sub>12</sub>.

El paciente presentó tres horas antes de llegar al hospital dolor precordial opresivo, acompañado de intensa sintomatología vegetativa. Como hallazgos más relevantes en la exploración física presentaba taquicardia y subictericia conjuntival. En el electrocardiograma (ECG) presentaba signos de IAM transmural extenso de localización inferior, posterior, y de ventrículo derecho. En la analítica (tablas 1 y 2) se detectaron anemia macrocítica e hiperglucemia, hiperpotasemia y trombopenia leves como únicos hallazgos patológicos. Las cifras de leucocitos y el estudio de coagulación fueron normales.

Se instauró tratamiento trombolítico con activador tisular del plasminógeno (t-PA) a los 30 min de su llegada al servicio de urgencias. Se le administraron, además, heparina sódica, ácido acetilsalicílico (AAS), betabloqueadores y cloruro mórfico como tratamiento del IAM. A las pocas horas el paciente manifestó dolor abdominal y «hematuria», por lo que se suspendió el

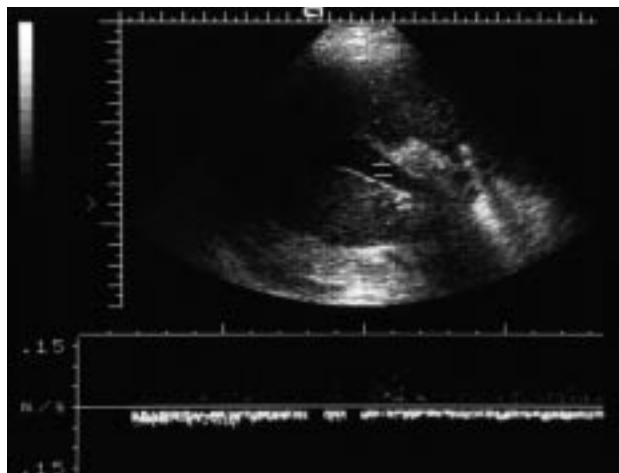


Fig. 1. Flujo de vena porta indicativo de trombosis.

TABLA 1. Hemograma

Variable	Previo al ingreso	Día 1	Día 3	Día 11
Hemoglobina	9,9	9,6	8,4	10,6 <sup>a</sup>
Volumen corpuscular medio	117	106	105	98
Haptoglobina			< 20	
Leucocitos	4.000	5.900	10.400	6.700
Plaquetas	63.000 <sup>b</sup>	114.000	48.000	51.000
Tiempo de protrombina	Normal	Normal	Normal	Normal
Tiempo parcial de tromboplastina		Normal	Normal	
Coombs directo	Negativo		Negativo	

<sup>a</sup>Posttransfusional; <sup>b</sup> cifras de plaquetas previas a la esplenectomía.

tratamiento anticoagulante. Se realizó un ecocardiograma en el que se objetivaron hipocinesia inferoposterior y contractilidad global del ventrículo izquierdo de leve a moderadamente deprimida con buena contracción del ventrículo derecho. Poco después presentó fracaso renal agudo e insuficiencia cardíaca. Se le realizó una ecografía abdominal en la que se descartó causa obstructiva para el fallo renal. Puesto que presentaba anemia y trombopenia progresivas, se llevó a cabo un estudio hematológico más completo. Presentaba cifras de vitamina B<sub>12</sub> y ácido fólico normales, haptoglobina baja, Coombs directo negativo y tests de Ham y sacarosa positivos. En los marcadores de HPN se encontraron CD 55+ 16,7% y CD 59+ 44,9%, que permitieron establecer el diagnóstico definitivo de HPN.

En los días posteriores el paciente evolucionó de forma desfavorable, con empeoramiento de su situación de insuficiencias renal y cardíaca pese a tratamiento médico intensivo. Se iniciaron sesiones de hemodiálisis con leve mejoría de la situación clínica. A los 7 días del ingreso el paciente presentó un síncope, motivo por el cual se realizó un nuevo ecocardiograma en el que se visualizó, como hallazgo novedoso, un derrame pericárdico de cuantía moderada, con signos ecocardiográficos, aunque no clínicos, de taponamiento cardíaco. No se evidenció zona de rotura cardíaca. Se decidió continuar con el tratamiento médico y la vigilancia clínica. En ese momento se desestimó la evacuación del derrame debido a la ausencia de compromiso clínico por el mismo, a la mala situación general del paciente y a la trombopenia severa que presentaba. Finalmente, el día 11 del ingreso, el paciente presentó disociación electromecánica. Se realizaron pericardiocentesis urgente y maniobras de reanimación cardiopulmonar que resultaron infructuosas y el paciente falleció a los pocos minutos. No fue posible obtener autorización para la realización de un estudio autopsico.

## DISCUSIÓN

Con poca frecuencia se describen en la bibliografía complicaciones trombóticas que determinen un IAM<sup>1</sup> en el contexto de enfermedades sistémicas distintas de

TABLA 2. Bioquímica sérica

Variable	Previo al ingreso	Ingreso			
		Día 1	Día 3	Día 6	Día 11
Urea	Normal	35	141	261	224
Creatinina	Normal	0,9	3,9	10,2	9,9
Glucemia	Normal	317	169	86	Normal
Potasio	Normal	5,7	5,0	4,6	3,5
Sodio	Normal	135	Normal	Normal	Normal
Bilirrubina total	2		2,4	5,2	
Lactato dehidrogenasa	1.151			3.150	
Aspartatoaminotransferasa	205			1.824	
Alaninoaminotransferasa	205			1.943	
Creatinincinasa*		186	3.150	624	

\*La cifra de creatinincinasa del día 1 es normal porque se obtuvo precozmente (3 h) tras el inicio de los síntomas de infarto. La insuficiencia renal severa fue la causa de que sus valores se mantuvieran elevados durante todo el ingreso.

la aterosclerosis. En el caso de la HPN, aunque las complicaciones trombóticas arteriales<sup>2,3</sup> son menos frecuentes que las venosas, el IAM acontece hasta en el 10% de los casos de esta enfermedad y constituye la causa de la muerte prácticamente siempre que se presenta<sup>2</sup>.

En el caso que exponemos, la edad de presentación de la HPN es mayor de la habitualmente descrita para esta enfermedad<sup>2</sup>. El tiempo de evolución de la misma fue de al menos 16 meses.

La presencia de anemia macrocítica y la aparición de un fracaso renal agudo no se explican por completo en el contexto de una crisis hemolítica (que el paciente presentó a las pocas horas del ingreso). En esta enfermedad, la hemoglobinuria suele ser un factor coadyuvante en el desarrollo de la insuficiencia renal cuando existe otra causa principal<sup>4</sup>. En el caso descrito, el paciente desarrolló una necrosis tubular aguda de probable origen multifactorial (prerrenal, nefrotóxicos, hemoglobinuria). El dolor abdominal se relaciona en la HPN con trombosis intestinales o de la pared abdominal, siendo el síndrome de Budd-Chiari un diagnóstico diferencial a tener en cuenta<sup>5</sup>.

El tratamiento instaurado no difirió del habitualmente usado; por un lado, la corrección de la anemia y la trombopenia cuando estuvo indicado, así como atajar las complicaciones trombóticas y hemorrágicas. Se recomienda la utilización de trombolíticos en las trombosis venosas<sup>6</sup>, aunque existe menos experiencia en las arteriales. También parece indicado anticoagular con heparina, pese a que se han descrito aparición y/o agravamiento de crisis hemolíticas tras estimulación del complemento mediada por este fármaco<sup>5</sup>. La anticoagulación crónica con dicumarínicos debe utilizarse de forma profiláctica siempre que no exista contraindicación. Otros tratamientos, aunque paliativos, recomendados ocasionalmente son los andrógenos y los esteroides. Estos últimos no se emplearon para evitar favorecer una eventual rotura cardíaca<sup>5</sup>.

No se conoce de forma suficiente la etiopatogenia del IAM en el contexto de la HPN. En una revisión sobre la

historia natural de esta enfermedad<sup>2</sup>, se consideran el IAM y el ictus complicaciones trombóticas arteriales de la HPN no claramente relacionadas con el trastorno hematológico. No obstante, el IAM está presente hasta en un 10% de los pacientes con HPN y constituye la causa de la muerte en la mayoría de los casos.

Por todo lo descrito, este caso ejemplifica la coexistencia de un IAM y HPN. En este paciente no se puede determinar una relación de causalidad entre el síndrome coronario y la enfermedad hematológica porque no fue posible obtener la confirmación autopsica. Por una parte, resulta difícil abstraer la enfermedad hematológica de la trombosis arterial que dio origen al IAM y, por otra, llama la atención la elevada prevalencia de IAM en la HPN descrita en la bibliografía.

Como conclusión, se debe pensar en el diagnóstico de IAM en los pacientes con HPN que se presenten con dolor torácico y, a pesar de su excepcionalidad, hay que tener en cuenta el diagnóstico de HPN en pacientes con IAM y con algún signo que haga pensar en esta enfermedad.

## BIBLIOGRAFÍA

- Fuertes J, García-Iglesias F, Gallego P, García-Tobaruela A, Gómez-Guindal JA. Acute myocardial infarction secondary to Wegener's granulomatosis. *Rev Esp Cardiol* 1998; 51: 336-339.
- Hillmen P, Lewis S M, Bessler M, Luzzato L, Dacie JV. Natural history of paroxysmal nocturnal hemoglobinuria. *N Engl Med J* 1995; 9: 1253-1258.
- Al-Samman MB, Cuetter A, Guerra L, Ho H. Cerebral arterial thrombosis as a complication of paroxysmal nocturnal hemoglobinuria. *South Med J* 1994; 87: 765-767.
- Zeidman A, Chagnac A, Wisnovitz M, Mittelman M. Hemolysis-induced acute renal failure in paroxysmal nocturnal hemoglobinuria. *Nephron* 1994; 66: 112.
- García Vela JA. Hemoglobinuria paroxística nocturna. *Medicine* 1996; 1277-1281.
- McMullin MF, Hillmen P, Jackson J, Ganly P, Luzzato L. Tissue plasminogen activator for hepatic thrombosis in paroxysmal nocturnal hemoglobinuria. *J Intern Med* 1994; 235: 85-89.